HILDEBRAND

GRUNDRISS DER CHIRURGISCH-TOPOGRAPHISCHEN ANATOMIE

132 A



22101681211

Med
K7739

Siegfried Simon
1903.

GRUNDRISS

DER

CHIRURGISCH-TOPOGRAPHISCHEN ANATOMIE

MIT EINSCHLUSS

DER

UNTERSUCHUNGEN AM LEBENDEN.

GRUNDRISS

DER

CHIRURGISCH-TOPOGRAPHISCHEN ANATOMIE

MIT EINSCHLUSS

DER

UNTERSUCHUNGEN AM LEBENDEN

VON

DR. OTTO HILDEBRAND,
O. Ö. PROFESSOR DER CHIRURGIE IN BASEL.

MIT EINEM VORWORT VON

DR. FRANZ KÖNIG,
ORD. PROFESSOR DRR CHIRURGIE, GEH. MED.-RATH IN BERLIN.

ZWEITE VERBESSERTE UND VERMEHRTE AUFLAGE.

MIT 98 THEILS MEHRFARBIGEN ABBILDUNGEN IM TEXT.

WIESBADEN.
VERLAG VON J. F. BERGMANN.
1900.

Das Recht der Uebersetzung bleibt vorbehalten.



Druck der Kgl. Universitätsdruckerei von H. Stürtz in Würzburg.

Vorwort.

Der Bitte des Verfassers, meines langjährigen Assistenten und Mitarbeiters in der Göttinger Klinik, einige einführende Worte zu diesem Buche zu schreiben, entspreche ich um so lieber, als ich in den von mir durchgesehenen Blättern Vieles finde, was man in einer Anzahl von Büchern, welche sich in den Händen der Studenten befinden, vermisst, und worauf ich in meinen klinischen Stunden von jeher Gewicht gelegt habe. Ich meine die Bemerkungen des Verfassers, welche sich darauf beziehen, die topographische Anatomie am lebenden Körper zu studiren und zu lernen, dass man durch Sehen, Hören, Fühlen an der Körperoberfläche die unter den Hüllen liegenden anatomischen Theile dem geistigen Auge erschliessen kann. Zu wünschen ist, dass auch Der, welcher dieses Buch zu seiner Belehrung vornimmt, nicht die besonders auf die Belehrung in der gedachten Richtung berechneten Kapitel, wie es leicht geschieht, überschlägt.

Mancher wird sich die Frage vorlegen, ob angesichts der Thatsache, dass wir eine Anzahl guter kleiner, für die Chirurgie berechneter topographischer Bücher haben, das Erscheinen des Hildebrand'schen Buches gerechtfertigt ist. Ich beantworte dieselbe mit: ja. Die chirurgisch-topographischen Leitfaden müssen, wenn sie etwas werth sein sollen, Kinder ihrer Zeit sein. Sie treiben nicht reine Wissenschaft, sondern sie sind „ad hoc", d. h. dem zeitlichen Streben und Arbeiten der chirurgischen Kunst in vielen Stücken angepasst. Es müssen heute viele spezielle Verhältnisse hervorgehoben werden, welche vielleicht vor einem oder zwei Jahrzehnten

den praktischen Chirurgen nicht interessirten. Ich erinnere nur an die Bauchhöhle. Somit hat das Buch, welches diesen augenblicklichen Verhältnissen Rechnung trägt, seine entschiedene Berechtigung. Wir sind aber auch der Meinung, dass sich dasselbe durch die vortrefflich gelungene Kombination des Textes mit der darstellenden Zeichnung aus der Hand des Herrn Maler Peters sehr bald zahlreiche Freunde erwerben wird. Und so gebe ich den Wunsch, dass es so sein möge im Interesse der Förderung topographisch-chirurgischen Wissens, dieser Arbeit des Herrn Dr. Hildebrand mit auf ihren Weg.

Göttingen, im Oktober 1893.

König.

Vorrede zur ersten Auflage.

Hiermit übergebe ich einen Grundriss der chirurgisch-topographischen Anatomie dem ärztlichen Publikum. Die Gründe, die mich bestimmt haben dies Buch zu schreiben und ihm diesen Titel vorauszusetzen, möchte ich hier kurz entwickeln.

Eine chirurgisch-topographische Anatomie soll es sein. Chirurgische Anatomie allein würde das Wesen nicht aussprechen, da dieser Grundriss manche Thatsache der systematischen Anatomie, die chirurgisch von Wichtigkeit ist, nicht enthält. Bloss topographische Anatomie im gewöhnlichen Sinne träfe den Inhalt auch nicht ganz, weil es, abgesehen von den vielfachen Hinweisen auf die praktische Bedeutung und Verwerthung des Geschilderten, keine einfache topographische Anatomie darstellt, sondern eine solche von chirurgischem Standpunkt aus. Die topographischen Verhältnisse sind also nicht gleichmässig in rein anatomisch-wissenschaftlicher Hinsicht behandelt worden, sondern insofern sie in der Chirurgie eine Rolle spielen. Für die Wahl des Standpunktes bei der Betrachtung waren somit im wesentlichen chirurgische Gesichtspunkte bestimmend. Diese, wenn man so will, praktische Betrachtungsweise liess mich noch zu etwas anderem kommen. Ein Theil unserer Lehrbücher der topographischen Anatomie giebt nur in gewissem Sinne Topographie. Es scheint mir für den Praktiker von viel grösserem Werthe zu sein, wenn der Körper in eine Anzahl Regionen zerlegt wird und nun von der Oberfläche nach der Tiefe zu schichtenweise die Lage der Theile zu einander in diesen Schichten betrachtet wird, als wenn die einzelnen Theile,

z. B. die Muskeln, die Gefässe, die Nerven einer grösseren Gegend in bestimmter Reihenfolge nach einander bezüglich ihrer Lage zu anderen Theilen durch verschiedene Schichten hindurch verfolgt und geschildet werden. Kurz, ich halte es für richtiger, wenn die Darstellung das Nebeneinander der Augenwahrnehmung bei der schichtenweisen Betrachtung des Körpers, soweit wie möglich, wiederzugeben sucht, weil so eine Reihe von Bildern entsteht, die leichter zu einem Ganzen zusammenzufügen sind, und weil im Wesentlichen diese Bilder es sind, die dem Praktiker entgegentreten. Schliesslich ist es doch der Hauptzweck alles anatomischen Unterrichtes, unserer Vorstellung eine Anzahl von Bildern des menschlichen Körpers als Besitz zu geben. Für Denjenigen, der nicht mit der Anschauung arbeitet, geht freilich vielleicht durch den Mangel an Schematismus etwas an Klarheit und Uebersichtlichkeit verloren.

Dazu kommt weiter, dass ich nicht nur wie gewöhnlich, den Todten zunächst berücksichtigte und nur indirekt den Lebendigen, sondern, dass ich den Begriff der topographischen Anatomie weiter als Lehre von der Lagebeziehung der Organe des menschlichen Körpers auffasste, ohne Rücksicht auf die Methode der Erforschung. Aus dieser Auffassung heraus fügte ich jedem Abschnitt ein Kapitel hinzu, in dem ich die topographische Anatomie am Lebenden behandelte, für die das Sehen, das Palpiren, die Perkussion, die Auskultation etc. ohne das Hilfsmittel des Aufschneidens die Forschungsmethoden sind. Ich that dies auch noch aus dem Grund, weil ich vielfach beim Unterricht die Beobachtung gemacht habe, dass die Studenten mit der topographischen Anatomie am Lebenden nicht gerade sehr vertraut sind, dass ihnen die normale Körperform, die anatomischen Thatsachen, soweit sie am Lebenden zu konstatiren sind, durchaus nicht sehr bekannt sind. Wie soll dann bei geringen Veränderungen ein richtiges Diagnostiziren möglich sein? Wir müssen uns ja leider mit der Thatsache abfinden, dass ein Theil unserer Studenten der Medizin die natürliche Begabung für den Beruf nicht mitbringt. Viele haben nicht die Sinnesbegabung, die nöthig ist. Nur für den kleineren Theil spielt z. B. ein exakter Gebrauch des Auges die Vermittlerrolle genauer anatomischer Kenntnisse. Vielleicht lässt sich aber auch noch im Unterricht etwas nach dieser Richtung hin verbessern,

indem man die anatomischen Studien nicht nur an der Leiche, sondern auch am Lebenden betreiben lässt, indem man die Studenten lehrt, mit Hilfe der Anhaltspunkte, die der lebende Körper bietet, und der ergänzenden Erfahrungen, die an der Leiche beim Präpariren gesammelt werden, sich den lebenden Körper in dem Aufbau seiner Theile zu konstruiren. Wie viele Studenten bekümmern sich denn darum, welche der anatomischen Thatsachen sie am lebenden Körper finden können? Und doch wie einfach ist es, wo jeder diese Studien fast ganz am eigenen Körper treiben kann. So nothwendig es ist durch das Präpariren die Anatomie des Körpers kennen zu lernen, so nothwendig erscheint es mir diese so erworbenen Kenntnisse durch genaue Untersuchung des lebenden Körpers auf diesen übertragen zu lernen. Für Menschen, die viel mit ihren Sinnen arbeiten, macht dies ja, wenigstens was die grösseren Verhältnisse betrifft, nicht viel Schwierigkeiten, nicht so für eine nicht unbeträchtliche Zahl unserer Medizin-Studirenden. In dieser Richtung hin dem Lernenden eine kurze Anleitung zu geben, das ist der Zweck des letzten Kapitels eines jeden grösseren Abschnittes. Dass dies etwas anderes ist als eine sogenannte Künstleranatomie, brauche ich wohl nicht des längeren auseinanderzusetzen; berühren doch den Künstler nur solche anatomische Thatsachen, welche in der äusseren Form des Körpers, sei es des ruhenden, sei es bewegten, zum sichtbaren Ausdruck gelangen.

Am meisten würde wohl die anatomische Anschauung gefördert werden, wenn die Lernenden die bei der Sektion erworbenen Kenntnisse in der Weise umsetzen müssten, dass sie aus gegebenen Bausteinen, den einzelnen Muskeln, Knochen etc. die Körpertheile aufbauen müssten, wenn also die Analyse zur Synthese führte, wie es schon Goethe im Wilhelm Meister als zweckmässig andeutete. „Verbinden heisst mehr als Trennen, Nachbilden mehr als Ansehen.“ Doch darauf muss wohl aus verschiedenen Gründen Verzicht geleistet werden.

Für die Studien zu diesem Buch hat Herr Prof. Merkel, der mir überhaupt die erste Anregung gab, die Sammlung des anatomischen Institutes in freundlichster Weise mir zur Verfügung gestellt, wofür ich ihm zu ganz besonderen Dank verpflichtet bin. Ein Theil der Zeichnungen wurde nach diesen Präparaten ange-

fertigt. Für einen grossen Theil der Abbildungen aber dienten eigene von mir hergestellte Präparate als Grundlage, die soweit es möglich war, an frischen Leichen gemacht wurden. Letzteres Material erhielt ich durch die Unterstützung und das Entgegenkommen der Herren Professoren König und Orth. Schliesslich möchte ich noch Herrn Maler Peters meinen Dank auch hier ausspreehen für das grosse Interesse und das verständnissvolle Eingehen, das er bei der Anfertigung der Abbildungen zeigte.

Wenn ich das Bueh jetzt der Oeffentlichkeit übergebe, so geschieht es mit dem vollen Bewusstsein, dass noch nicht alles dem entspricht, was ich gewollt, aber mit der Hoffnung, dass diese Entäusserung und die Kritik anderer leiehter die Mängel aufdecken und damit die Verbesserung ermögliehen werden.

Göttingen, im Oktober 1893.

Der Verfasser.

Vorrede zur zweiten Auflage.

In der zweiten Auflage des Grundrisses habe ieh Falsehes berichtigt, formell Schlechtes zu verbessern mich bemüht und die Beziehungen auf die praktische Chirurgie noeh vermehrt. Durch Hinzufügung einer Reihe von Abbildungen wurde dem Bedürfniss nach Anschauung in noeh höherem Maasse Rechnung getragen. Eine grössere Uebersiehtlichkeit suehte ieh durch versehiedenen Druck zu erreichen. Auf manehe dieser Dinge wurde ich durch die Kritik einer Anzahl Reeensenten aufmerksam gemaeht, denen ich dafür danke. Ganz besonderen Dank aber bin ich Herrn Geheimrath Braun in Göttingen sehuldig, der das ganze Buch aufs eingehendste kritisirte.

Basel, im März 1900.

Der Verfasser.

Inhalt.

Seite

Erste Abtheilung. Der Kopf.

A) Gehirntheil des Kopfes.

Kapitel 1. Allgemeine Topographie des Gehirntheiles des Kopfes . 1— 9
„ 2. Die Stirngegend . . . . . 9— 13
„ 3. Die Schläfengegend . . . . . 13— 23
„ 4. Die Hinterkopfgegend . . . . . 23— 26

B) Gesichtstheil des Kopfes.

Kapitel 5. Allgemeine Topographie des Gesichtstheiles des Kopfes . 26— 29
„ 6. Die Augengegend . . . . . 29— 33
„ 7. Die Nasengegend . . . . . 33— 38
„ 8. Die vordere Wangen-, Lippen- und Kinngegend . . . . 38— 42
„ 9. Die seitliche Wangengegend . . . . . 43— 52
„ 10. Die Ohrgegend . . . . . 52— 56
„ 11. Die Mundhöhle und der Rachen . . . . . 57— 67
„ 12. Die Untersuchung des Kopfes am Lebenden . . 67— 73

Zweite Abtheilung. Der Hals.

Kapitel 13. Die vordere Halsgegend . . . . . 74— 91
„ 14. Die seitliche Halsgegend . . . . . 91— 96
„ 15. Die Nackengegend . . . . . 96—100
„ 16. Die Untersuchung des Halses am Lebenden . . 100—104

Dritte Abtheilung. Die Brust.

Kapitel 17. Die vordere Thoraxgegend . . . . . 104—112
„ 18. Die hintere Thoraxgegend . . . . . 112—113
„ 19. Die untere und obere Thoraxwand . . . . . 113—116
„ 20. Der Inhalt des Thorax . . . . . 116—123

Vierte Abtheilung. Die obere Extremität.

Kapitel 21. Die vordere Schultergegend . . . . . 123—129
„ 22. Die hintere Schultergegend . . . . . 129—133
„ 23. Das Schultergelenk . . . . . 133—135
„ 24. Die Achselhöhle . . . . . 135—138
„ 25. Die vordere Oberarmgegend . . . . . 138—141
„ 26. Die hintere Oberarmgegend . . . . . 141—143

Seite

Kapitel 27. Die Ellbeuge . . . . . 144—147
„ 28. Die Rückseite des Ellbogens . . . . . 147—149
„ 29. Das Ellenbogengelenk . . . . . 149—152
„ 30. Die Beugeseite des Vorderarms . . . . . 152—155
„ 31. Die Hinterseite des Vorderarms . . . . . 155—157
„ 32. Die Volarseite der Handwurzel und Mittelhand . . . . 157—165
„ 33. Die Dorsalseite der Handwurzel und Mittelhand . . . 166—170
„ 34. Das Handgelenk . . . . . 171—173
„ 35. Die Finger . . . . . 173—174
„ 36. Die Untersuchung der Schulter und oberen Extremität am Lebenden . . . . . 174—183

Fünfte Abtheilung. Der Bauch.

Kapitel 37. Die Vorderwand der Bauchhöhle . . . . . 184—200
„ 38. Die äusseren Genitalien und der Damm beim Mann . . 200—208
„ 39. Die äusseren Genitalien und der Damm beim Weib . . 208—213
„ 40. Die hintere Wand der Bauchhöhle . . . . . 213—219
„ 41. Der Inhalt der Bauchhöhle . . . . . 219—239
„ 42. Der Inhalt des kleinen Beckens beim Mann . . . . . 239—244
„ 43. Der Inhalt des kleinen Beckens beim Weib . . . . . 244—248
„ 44. Die Untersuchung des Rumpfes am Lebenden . 249—264

Sechste Abtheilung. Die untere Extremität.

Kapitel 45. Die Inguinalgegend . . . . . 265—268
„ 46. Die Glutäalgegend . . . . . 268—271
„ 47. Das Hüftgelenk . . . . . 272—275
„ 48. Die Vorderseite des Oberschenkels . . . . . 276—278
„ 49. Die Hinterseite des Oberschenkels . . . . . 278—280
„ 50. Die vordere Kniegegend und das Kniegelenk . . . . . 280—285
„ 51. Die Kniekehlengegend . . . . . 286—290
„ 52. Die Vorderseite des Unterschenkels . . . . . 290—291
„ 53. Die Hinterseite des Unterschenkels und der Ferse . . . 291—301
„ 54. Die Vorderseite des Fusses und die Fussgelenke . . . 302—310
„ 55. Die Plantarseite des Fusses . . . . . 310—315
„ 56. Die Untersuchung der unteren Extremität am Lebenden . . . . . 315—325

Alphabetisches Sach-Register . . . . . 326—335

Verzeichniss der Figuren.

Fig. 1. Die Arterien, Venen und Nerven des Gesichtes und Schädels in
„ 4. ihren Hauptästen. Vor der Ohrmuschel steigt der N. auriculo-temporalis
„ 13. in die Höhe. Unter der Parotis kommt der N. facialis hervor.

Fig. 2. Rechte Gesichtshälfte. Haut entfernt. Gesichtsmuskeln, Parotis
„ 9. mit Ausführungsgang und die Gesichtsgefässe in schematischer Weise zur
„ 11. Darstellung gebracht. Links die sensiblen Gesichtsnerven mit ihren Austrittspunkten aus dem Knochen sichtbar gemacht.

Fig. 3. Rechts die Stirn- und Kieferhöhle von vorn her geöffnet. Links der Schädel-
„ 12. knochen weggenommen, um das Stirnhirn zu zeigen.

Fig. 5. Ansicht der Wangengegend nach Wegnahme der Haut und der Parotis.
„ 14. Schädeldach weggenommen um die Verzweigungen des vorderen Astes der Art. mening. media zu zeigen; unten dieselben auf die Haut projizirt. Der Duct. parot. quer durchschnitten.

Fig. 6. Linke Seite des Gehirns nach Entfernung der linken Hälfte des Schädeldaches und der Hirnhäute. Schädelnähte eingezeichnet, um das Verhältniss der Haupt-Furchen und Windungen des Gehirns zu ihnen zu zeigen. Sinus transversus auf die äussere Seite des Schädels projizirt. Der Sulc. centr. reicht in diesem Falle nicht so weit herab als gewöhnlich.

Fig. 7. Gehirn von oben. Schädeldach und Hirnhäute weggenommen. Vorn die beiden Stirnhöhlen quer durchschnitten; dicht dahinter Querschnitt des Sinus longitudinalis. Die Sutura coron. eingezeichnet.

Fig. 8. Die Hirncentren in der Gegend der Centralfurche.

Fig. 10. Sagittalschnitt durch den Kopf dicht neben der Mittellinie. Stirn und
„ 19. Keilbeinhöhle geöffnet. Zwei Nasenmuscheln; dahinter die Mündung der Tuba Eustachii im Rachen. Kehlkopfeingang mit Epiglottis.

Fig. 15. Infratemporalgegend. Jochbogen vorn und hinten durchsägt und mit dem Masseter nach hinten unten, M. temporalis mit dem abgesägten Proc. coron. nach hinten oben umgeklappt. Fettpfropf der Wange nach vorn unten gezogen. Dadurch ist in der Tiefe der Fossa infratemp. die Art. maxill. int. blossgelegt und dicht über ihrem vorderen Ende in der Fossa sphenomaxillaris der N. supramaxillaris, wie er vom For. rot. zur Fiss. orbit. inf. zieht und vorher den N. alveol. sup. abgiebt.

Fig. 16. Fossa sphenomaxill. und infratemp. Obere Hälfte des vertikalen Theiles des Unterkiefers weggenommen, ebenso der Jochbogen; M. pterygoid. ext. weggeschnitten. Vorn sieht man den II. Ast des N. trigem. vom Austritt aus dem For. rotund. bis zum Eintritt in die Fissura orbit. inf. und die Art. maxill. int.; hinten den III. Ast des Trigem. nach dem Austritt aus dem For. ovale. Dicht hinter ihm geht von der Art. maxill. int. die Art. mening. med. zum For. spinos. empor.

Fig. 17. Horizontalschnitt des Kopfes in der Höhe des weichen Gaumens und des oberen Theiles der Tonsille. Pharynx durch den M. buccopharyngeus deutlich gegen die Wirbelsäule mit ihren vorderen Muskeln abgegrenzt. Auf der Innenseite des Unterkiefers sieht man den M. pterygoid. int.; nach hinten und medial von ihm den M. stylopharyngeus und biventer. Nach hinten von letzterem liegt die Carotis int. mit dem N. glossopharyngeus, vagus und hypoglossus, lateral davon die V. jug. int.; im Wirbelgebiet die Art. vertebr.

Fig. 18. Mund weit geöffnet, Wange vom Mundwinkel nach hinten gespalten. Zunge stark nach links gezogen. Schleimhaut des Mundbodens der Länge nach bis in die Nähe des vorderen Gaumenbogens durchgetrennt. Man sieht den N. lingualis, medial davon die Gl. submaxill. mit dem Duct. submaxill., zwischen dem Nerven und dem Ductus die Art. sublingualis.

Fig. 20. Vorderansicht des Halses mit der Unterkinngegend nach Entfernung der Haut mit dem M. subcut. colli. Links ist der M. sternocleidomastoideus weggenommen, ebenso die Gl. submaxillaris, der M. stylohyoideus und der M. biventer, rechts der obere Theil der V. jug. ext. weggeschnitten. In der Mitte sieht man den Kehlkopf, darunter die Trachea, die oben von der Schilddrüse, unten von Venen bedeckt ist. Seitlich bedecken das Luftrohr die M. sternohyoidei, sterno-thyreoidei, thyreohyoidei.

Fig. 21. Seitenansicht des Halses nach Wegnahme der Haut mit dem M. subcut. colli, des M. sternocleidomast., des M. omohyoideus, des M. stylohyoideus und biventer und der Gl. submaxillaris. Vena jug. ext. unten weggeschnitten, Vena jug. int. oben nach hinten gezogen, um die Lage des Vagus deutlich zu machen.

Fig. 22. Seitenansicht des Halses. M. sternocleidomast., M. sternohyoid. und
„ 27. sternothyreoid. weggenommen, ebenso biventer und stylohyoideus. Die Vena jug. int. und ein Stück der Carotis communis resecirt. N. laryng. s. i. = Nerv. laryng. sup. ram. int. N. laryng. s. e. = Nerv. laryng. sup. ram. ext. Auf der Carotis verläuft der N. descendens hypoglossi. Die Art. mamm. int. geht hier vom Truncus thyreocervicalis ab.

Fig. 23. Die Hals-Brustorgane nach Wegnahme des Sternum, der Haut und Muskeln.

Fig. 24. Horizontalschnitt durch den Hals. Schilddrüse vergrössert.

Fig. 25. Horizontalschnitt des Thorax durch den Körper des II. Brustwirbels. Obere Schnittfläche. Hinter dem Sternum liegt die Schilddrüse, hinter dieser die Trachea, hinter dieser der Oesophagus und hinter diesem der Wirbelkörper. Zu beiden Seiten der Luftröhre der N. recurrens. Links ist die Pleura weggenommen.

Fig. 26. Hals von der Seite nach Wegnahme der Haut und des M. subcutaneus colli (nach Merkel).

Fig. 28. Die vordere und seitliche Halsgegend dicht über dem medialen Theil der Clavicula. Haut, M. sternocleidomastoideus, sternothyreoideus und sterno-

hyoideus weggenommen. Art. anonyma mit der Theilung in Art. subclavia und carotis sichtbar, ebenso die Vena anonyma mit der Theilung in Vena jug. int. und subclavia; beide durch den M. scalen. anticus getrennt. Lateral davon der Plex. brachialis.

Fig. 29. Nackengegend, rechts oberflächliche Schicht nach Wegnahme der Haut und des Subcutangewebes, links tiefere Schicht nach Entfernung des M. trapezius und des Splenius capitis. (Nach Henke.)

Fig. 30. Tiefe Nackenschicht, um den Verlauf der Art. vertebralis und des N. occip. maj. zu zeigen. (Nach Henke.)

Fig. 31. Vorderansicht der Brust und der Schulter, nach Wegnahme der Haut,
„ 36. des Fettes und der Fascia clavipect. Zwischen M. pector. maj. und M. deltoideus liegt unter dem Schlüsselbein die Mohrenheim'sche Grube, die vom M. pect. min. quer durchsetzt wird. In ihr sieht man die Art. subclavia und den Plexus brachialis. Am medialen Rand des M. deltoid. verläuft die V. cephalica. Ueber den M. pect. min. verläuft schräg nach aussen die Art. thoracio-acromialis.

Fig. 32. Vorderansicht der Brust und der Schulter nach Weguahme der
„ 37. Haut und des M. pect. maj. M. deltoid. etwas nach aussen gezogen. Man sieht den M. pect. min. und unter ihm laufen schräg von der Clavicula zum Arm die Vena und Art. subclavia und der Plex. brachialis. Im medialen Theil ist ein Intercostalmuskel quer aufgeschnitten, um den Verlauf der V. und Art. mammaria int. zu zeigen. A. m. i. = Art. mammaria int.

Fig. 33. Durchschnitt durch den Thorax in horizontaler Richtung durch Herz und Lungen geführt. Von der linken Lunge vorn ein Stück entfernt, um den Verlauf der Pleura zu zeigen.

Fig. 34. Die Hals-Brustorgane nach Weguahme des Sternum, der Haut und Muskeln.

Fig. 35. Durchschnitt durch die Brustorgane dicht über der Art. pulm. dextra, durch den unteren Rand der II. Rippe.

Fig. 38. Schultergegend nach Spaltung und Nachauswärtsklappen des M. deltoideus, um die Bursa subdeltoidea und die Sehnenscheide des Biceps zu zeigen.

Fig. 39. Hinteransicht der Schultergegend nach Entfernung der Haut. M. deltoideus zum Theil gespalten. In dem lateralen Raum zwischen M. teres minor, teres maj. und caput long. tric. kommt der N. axillaris mit der Art. circumfl. humeri heraus, in dem medialen die Art. circumfl. scapulae.

Fig. 40. Hinteransicht der Schultergegend, etwas von hinten oben gesehen. Oben der M. cucullaris gespalten, um die Art. transvers. scapulae, die über, und den N. suprascapularis, der unter dem Lig. transvers. scap. verläuft, sichtbar zu machen. Unten der M. infraspin. gespalten, um dieses Gefäss und den Nerven in der Fossa infraspinata zu zeigen.

Fig. 41 und 42. Schultergelenkkapsel von vorn und von hinten. Auf der Vorderseite sieht man zwischen den beiden Tuberculis die Bicepssehne in einer besonderen Ausstülpung der Kapsel. Lateral vom Proc. coracoideus sitzt eine besondere Tasche der Kapsel.

Fig. 43. Achselhöhle bei abduzirtem Arm in Rückenlage. Haut und Fett sammt Lymphdrüsen weggenommen. M. pectoralis maj. in die Höhe gezogen.

Fig. 44. Die Innenseite des rechten Oberarmes und der Ellbeuge. Haut weggenommen, Fascie aufgeschnitten und nach hinten umgeschlagen, nur eine kleine Brücke davon stehen gelassen. In der Mitte der N. ulnaris durch Einschnitt in die Fascie blossgelegt.

Fig. 45. Aussenseite des Oberarmes nach Wegnahme der Haut. Zwischen M. triceps und M. brachioradialis s. supinator long. einerseits und dem M. brachialis int. andererseits sieht man den N. radialis; nach vorn von ihm die Art. coll. rad., einen Ast der A. prof. brachii, nach hinten den Nerv. cut. post. inf. In der Ellbogengegend ist das dicht unter der Haut gelegene Radiusgelenk geöffnet.

Fig. 46. Rechte Ellbogengegend nach Wegnahme der Haut, der Fascie mit dem Lacertus fibrosus. Die medialen und die lateralen Muskeln etwas auseinandergezogen. Theilung der Art. brachialis in die Art. radialis und ulnaris.

Fig. 47. Ellbogengelenk auf der Volarseite freigelegt. Linker Arm. Der Brachioradialis ist mit dem N. rad. nach aussen vom Brach. int. abgezogen und hier das Radiusgelenk eröffnet worden. Die mediale Partie der volaren Vorderarmmuskeln mit dem N. medianus von der Art. brach. und dem Brach. int. sammt Biceps medialwärts abgezogen, um hier das Humeroulnar-Gelenk blosszulegen. Die obere Grenze der Ellbogenkapsel ist punktirt.

Fig. 48. Ellbogen von hinten nach Entfernung der Haut und der Fascie. Zu beiden Seiten des Olekranon ist das Gelenk durch einen Längsschnitt eröffnet. Das Humero-Radial-Gelenk durch einen Querschnitt durch den M. anconaeus quartus blossgelegt. Man sieht auf der Innenseite das Verhalten des N. ulnaris zur Gelenkkapsel. Obere Grenze der Gelenkkapsel punktirt eingezeichnet.

Fig. 49 und 50. Kapsel des Ellbogengelenks von vorn (a) und von hinten (b).

Fig. 51. Sagittalschnitt durch den Arm in der Ellbogengelenksgegend. Humerus und Olekranon von dem Schnitt getroffen. Man sieht die Ausdehnung der Gelenkkapsel vorn und hinten.

Fig. 52. Muskeln, Nerven und Gefässe der Beugeseite des Vorderarmes, nach Wegnahme der Haut und Fascie.

Fig. 53. Volarseite der Hand nach Abpräpariren der Haut. Uebergang des M. palm. long. in die Palmarfascie. Am 1. und 2. Finger das Verhalten der Arterien und Nerven gezeigt; am 3. Finger das Verhalten der oberflächlichen und tiefen Flexorsehne.

Fig. 54. Volarseite der Handgelenksgegend und der Mittelhand. Haut, Fascie, M. palm. long. und M. flexor carpi rad. bis zum Ansatz weggenommen, ebenso die Fascia palm. in der Hohlhand. Man sieht in der Handwurzel den Flex. c. uln., daneben den N. uln. und die Art. uln.; weiter folgen zwei Sehnen des Fl. dig. subl., dann der N. medianus, etwas oberflächlicher der Stumpf des M. palm. l., daneben wieder eine Sehne des Fl. dig. subl. und der Flex. poll. long.; schliesslich der Stumpf des M. fl. c. rad. und die Art. rad. In der Hohlhand sieht man den oberflächlichen Arterienbogen, die Verzweigungen der Nerven und die Ausbreitung der Fingersehnen.

Fig. 55. Volarseite der Hand. Palmarfascie weg. Sehnenscheide des Daumens und des 5. Fingers dargestellt, die in den radialen bez. ulnaren Schleimbeutel, die unter dem Lig. transversum gelegen sind, übergehen. Der ulnare

umhüllt unter dem Lig. transversum die Sehnen des Flex. dig. subl. und prof. Oberhalb des Handgelenks sieht man beide Säcke zu beiden Seiten der Fingerbeuger. Ausserdem ist die Sehnenscheide des 3. Fingers gezeichnet.

Fig. 56. Hohlhand. Tiefe Schicht nach Wegnahme der Fascia palm., der Sehnen der M. flex. digit., der Nerven und Arterien. Man sieht in der Mitte den tiefen Ast des N. uln. und den tiefen Arterienbogen. Radialwärts die kurzen Daumenmuskeln mit der Sehne des Flex. poll. l., peripher vom Arcus die M. interossei.

Fig. 57. Haut und Fascie der Dorsalseite der Hand weggenommen. Die Hand- und Fingersehnen zu sehen, der Dorsalast der Arteria radialis und die sonstige arterielle Versorgung des Handrückens.

Fig. 58. Sehnen der Dorsalseite der Hand mit den Sehnenscheiden.

Fig. 59. Quersehnitt des Vorderarms dicht vor dem Handgelenk.

Fig. 60. Quersehnitt durch die rechte Handwurzel.

Fig. 61. Handgelenk von der Dorsalseite her geöffnet. Man sieht die durchschnittenen Sehnen des Ext. dig. V. pr., des Ext. dig. comm., des Ext. dig. indic. propr., des Ext. carpi rad. br. und des Ext. poll lg. Blick auf die konkave Gelenkfläche der Ulna und des Radius und auf die konvexe der I. Handwurzelreihe.

Fig. 62. Leisten- und Schenkelregion nach Ablösung der oberflächlichen Fascie.

„ 65. Im oberen Theil Aponeurose des M. obl. ext. mit Annulus inguinalis subcut. Im unteren Theil oberflächliches Blatt der Fascia lata mit dem Margo falciformis, der Vena saphena magna und Vena cruralis, der Art. femoralis. (Nach Graser, Die Unterleibsbrüche.)

Fig. 63. Halbschematischer Durchschnitt durch das Scrotum eines mit zwei Leistenbrüchen behafteten Mannes. Links I. angeborener Leistenbruch. Rechts II. erworbener Leistenbruch. Rothe Linie: Peritoneum resp. Tunica vag. propr. testis. 1. Hode, 2. Nebenhode, 3. Darmschlinge, 4. Bruchsack, 5. Tunica vagin. communis funic. sperm. et testis (Fascia transversalis), 6. Raphe scroti. (Nach Graser, Die Unterleibsbrüche.)

Fig. 64. Schnitt durch den Arcus femoralis (nach Graser). 1. Ligamentum Poupartii, 2. Lig. Gimbernati, 3. Eminentia ileopectinea, 4. M. pectineus, 5. Tuberculum pubicum, 6. Annulus femoralis mit Septum femorale, 7. Nervus femoralis, 8. M. ileopsoas, 9. Bursa mucosa subiliaca, 10. Foramen obturatorium, 11. Arteria femoralis (nach einwärts die Vene).

Fig. 66. Schematische Darstellung der Lage der verschiedenen Bruchsorten und deren Verhalten zu den Gefässen. I = Aeusserer Leistenbruch, II = Innerer Leistenbruch, III = Schenkelbruch, IV = Obturat. Bruch.

Fig. 67. Querschnitt durch den Bauch. Darm entfernt. Man sieht von oben hinten auf die Blase und die vordere Bauchwand. Ueber dem Querschnitt des Wirbelkörpers liegt die Aorta und die Vena cava inf. zu beiden Seiten der Ureter. Auf der rechten Seite sieht man zwischen Blase und Lig. vesic. lat. in die kleine Tasche einer Hernia obt., darüber eine Schenkelhernie, die durch das Lig. Poupartii von zwei Leistenhernien, einer inneren und einer äusseren, getrennt ist. Zwischen letzteren beiden läuft die Art. epigastrica. Links eine Schenkelhernie mit Netzinhalt

Fig. 68. Dammgegend eines Mannes. Haut weggeschnitten. Die oberflächlichen Fasern des M. sphincter ani am Ursprung und Ansatz abgeschnitten.

Fig. 69. Tiefere Schicht der Dammgegend eines Mannes. Bulbus urethrae in die Höhe gezogen, unter ihr kommt die kurze Pars nuda zum Vorschein. Levat. ani zerschnitten, Rectum vorn freigemacht und herausgezogen, dadurch ist die Prostata, die Blase, das Peritoneum stark an die Oberfläche gerückt. Zwischen den beiden Vasa deferentia kommt die Hinterwand der Blase zum Vorschein.

Fig. 70. Medianschnitt durch den unteren Rumpf eines Weibes. Lage des
„ 79. Uterus bei gefüllter Blase. Verhältniss der Blase zum Peritoneum und der Symphyse. Harnröhre, Vagina, Rektum. Das Peritoneum reicht auf der Hinterseite des Uterus gewöhnlich erheblich weiter nach unten als in der Zeichnung angegeben ist. (Es könnte etwa 1 cm weiter nach unten reichend gezeichnet werden.)

Fig. 71. Bauchhöhle durch einen Kreuzschnitt geöffnet. Vom Magen hängt das grosse Netz über die Därme als Bedeckung herab. Linker Leberlappen etwas grösser als normal.

Fig. 72. Bauchhöhle durch einen Kreuzschnitt geöffnet. M. = Magen, R. L. = Rechter Leberlappen, Gbl. = Gallenblase. Leber in die Höhe gehoben und umgeklappt, namentlich der vergrösserte linke Leberlappen stark umgelegt, damit die Unterfläche der Leber sichtbar wird. Man sieht die grosse Gallenblase mit dem Duct. cyst., dem Duct. hepat; sie vereinigen sich hinter dem Lig. hep. duoden. zum Duct. choledochus. Medial von letzterem liegt durch einen Schnitt ins kleine Netz blossgelegt die Vena port. und daneben die Art. hepat. Der Ductus choledochus bedeckt häufig die Vena portarum.

Fig. 73. Querschnitt durch das Abdomen. Schnittfläche des oberen Theiles. Zwischen Aorta und Magen liegt das Pankreas.

Fig. 74. Bauch geöffnet. Magen, Netz mit Quercolon in die Höhe geschlagen, Dünndarm in die rechte Bauchseite und nach aussen gelagert. Man sieht den Anfang des Jejunum nach unten vom Pankreas unter dem Peritoneum hervortreten.

Fig. 75. Querschnitt des Abdomen, weiter unten als der vorhergehende; untere Schnittfläche. Am Mesenterium hängt ein Konvolut von Dünndärmen. Dicht vor der rechten Niere liegt lateral das Colon ascend. und medial vorn das Duodenum. Links liegt das Colon descendens lateral an der Niere.

Fig. 76. Niere vom Rücken her blossgelegt. Haut der Lumbalgegend weg. Schnitt durch den Latissimus dorsi am lateralen Rand des M. sacrospinalis. XII. Rippe blossgelegt, die unter ihr endigende Pleurahöhle eröffnet. LW. = Lendenwirbel.

Fig. 77. Abdomen geöffnet. Leber in die Höhe gehoben, der gesammte Darm nach oben geklappt; der Peritonealüberzug weggenommen und so die Nieren mit den Ureteren, die Nierengefässe, die Vena cava inf. und die Aorta descend. blossgelegt.

Fig. 78. Medianschnitt durch den unteren Rumpf eines Mannes. Lage der mässig gefüllten Blase bei starker Ausdehnung des Rektum. Verhältniss der Blase zu Peritoneum und Symphyse. Lage und Form der Harnröhre. Die Prostata ist nach vorn von der Harnröhre stark entwickelt.

Fig. 80. Bauchhöhle weit geöffnet. Darm in die Höhe geschlagen. Ureter durch einen Schnitt auf der Hinterwand des Beckens blossgelegt. Situs der inneren

weiblichen Genitalien. Der Uterus war in diesem Präparat etwas grösser als normal und die linke Tube reicht weiter nach hinten als normal.

Fig. 81. Brust- und Bauchorgane in ihrer Beziehung zu einander und zur Brust und Bauchwand. Lu = Lunge, H = Herz, Lb = Leber, M = Magen, Bl = Blase. (Schematische Darstellung.)

Fig. 82. Die Brust- und Bauchorgane in ihrer Lagebeziehung untereinander und zur Rückenwand. Lu = Lunge, M = Milz, Lb = Leber, N = Niere. (Schematische Darstellung.)

Fig. 83. Lage der Milz vom unteren Rand der IX. bis unteren Rand der XI. Rippe.

Fig. 84. Inguinalgegend. Haut mit Fett, Fascie und Lymphdrüsen weggenommen.

Fig. 85. Glutaealgegend. Haut, Glutaeus max. und medius schräg durchschnitten.

Fig. 86. Frontalschnitt durch das Hüftgelenk, um die Kapsel und das Lig. teres zu zeigen.

Fig. 87 und 88. Hüftgelenk von vorn und von hinten. In der Vorderansicht sind noch die besonderen Züge des Lig. ilco-femorale, die von der Spina ant. inf. zur Linea intertrochanterica herabziehen, gegeben. Hinten reicht die Kapse weniger weit als vorn.

Fig. 89. Innenseite des Oberschenkels, nach Wegnahme der Haut und Fascie. Auf der Innenseite des Sartorius der N. cut. ant., neben der Art. femor. der N. saphenus.

Fig. 90 und 91. Kniegelenk von vorn und von hinten aussen. Man sieht die Ausdehnung der Kapsel, ferner die seitlichen Ligamente und das Lig. patell. inf.

Fig. 92. Sagittalschnitt durch das Knie, durch den lateralen Condylus femoris.

Fig. 93. Rechte Kniekehlengegend nach Entfernung der Haut und des Fettes. Theilung des N. ischiadicus in den N. tibialis und peronens.

Fig. 94. Querschnitt durch den rechten Oberschenkel dicht oberhalb des Kniegelenks.

Fig. 95. Querschnitt durch die rechte Kniegelenksgegend in der Höhe der Mitte der Patella. Man sieht die Lage der Gefässe und Nerven zu einander. Vorn und hinten auf beiden Condylen ist die Gelenkkapsel quer durchtrennt.

Fig. 96. Kniegelenksgegend von der Aussenseite nach Wegnahme der Haut und Fascie, um die Lage des N. peroneus am Fibulaköpfchen zu zeigen.

Fig. 97. Aussenseite des Unterschenkels. Haut weg. M. peroneus longus durchtrennt, um den Verlauf des N. peroneus, seines tiefen und oberflächlichen Astes und der Art. peronea zu zeigen.

Fig. 98. Querschnitt des linken Unterschenkels. Untere Schnittfläche.

Fig. 99. Innen- und Hinterseite des Unterschenkels Haut weg. Muskeln auseinandergezogen, um den Verlauf des N. tibialis und der Art. tib. post. zu zeigen.

Fig. 100. Die Sehnenscheide des M. tibial. post. und des M. flex. dig. long.

Fig. 101. Die Innenseite der hinteren Hälfte des rechten Fusses blossgelegt. Haut und Fascie weggenommen; ein Stück des M. abduct. hall. weggeschnitten. Die Sehne des M. flex. hall. lg. ist nicht sichtbar, sie liegt hinter den Gefässen und Nerven.

Fig. 102. Die Sehnenscheiden der M. peroneus long. et brevis.

Fig. 103. Rechte Fussgelenksgegend von aussen nach Wegnahme der Haut und der Fascie. Zwischen dem Peron. III und dem Peron. brevis sieht man den Ext. dig. br. und vor dem lat. Knöchel den lateralen Ast der Art. dors. pedis.

Fig. 104. Linke Fussgelenksgegend von hinten nach Entfernung der Haut und Fascie, ein Stück der Achillessehne weggeschnitten. Die hintere Wand der Fussgelenkkapsel entfernt, um den Talus sichtbar zu machen, ebenso die Wand des Talocalcaneus-Gelenks entfernt, um das Fersenbein blosszulegen. Auf der medialen Seite sieht man die Art. tib. post. von zwei Venen begleitet und den N. plant. medialis und lateralis des N. tibialis post.

Fig. 105. Dorsalseite des Fusses nach Entfernung der Haut und der Fascien. Zwischen dem M. ext. hall. lg. und der 1. Sehne des Ext. dig. lg. liegt die A. dors. pedis. Weiter vorn kommt unter der Sehne des M. ext. hall. lg. der mediale Ast des N. peron. prof. hervor und läuft unter der Sehne des M. ext. hall. br. durch.

Fig. 106. Sehnenscheiden auf dem Fussrücken.

Fig. 107. Die Vorderseite der Fussgelenks-Gegend nach Entfernung der Haut und Fascie. Auf beiden Seiten sieht man den Gelenk-Spalt zwischen den beiden Knöcheln und dem Talus geöffnet.

Fig. 108. Sagittalschnitt durch die Fussgelenks-Gegend. Man sieht die Ausdehnung des Talo-crural-, Talo-calcaneus- und Talo-navicular-Gelenkes.

Fig. 109. Plantarseite des Fusses nach Wegnahme der Haut und des Fettes.

Fig. 110. Plantarseite des Fusses nach Wegnahme der Haut, des Fettes, der Fascia plant. Der Ursprung des M. abduct. hall. ist vom Fersenbein abgeschnitten; das ist in der Zeichnung nicht genug ausgesprochen. Man sieht die Theilung des N. tibialis post. und der gleichnamigen Arterie in ihrem medialen und lateralen Zweig. Vorn unter der Sehne des M. flex. hall. lg. kommt die Art. plant. prof. vom Fussrücken hervor.

Erste Abtheilung.

Der Kopf.

A. Gehirntheil des Kopfes.

1. Kapitel.

Allgemeine Topographie des Gehirntheiles des Kopfes.

Der knöcherne Schädel hat überall eine relativ dünne Bedeckung, sodass man den Knochen an fast allen Stellen durchfühlen und seine grösseren Erhebungen und Vertiefungen abtasten kann. **Diese bedeckenden Weichtheile** bestehen aus der Kopfhaut, die zum grossen Theil, nur in der Stirn- und Schläfengegend nicht, behaart ist, dem subcutanen Fettgewebe, darunter der Galea aponeurotica, an die sich vorn und hinten Muskeln, der Frontalis und Occipitalis, ansetzen, und schliesslich dem Periost. Durch derbe, schräg und vertikal verlaufende Bindegewebezüge ist die Galea mit der Haut fest verbunden. Diese Verbindung ist so innig, dass man beide nur schwer von einander trennen kann.

Deshalb klaffen Wunden, wenn die Galea nicht ganz durchtrennt ist, nur wenig.

Das derbe Subcutangewebe dient als Lagerstätte für die arteriellen wie venösen Blutgefässe der Kopfschwarte, an denen dieselbe ja so reich ist, für die Lymphgefässe und die Nerven. Die **arterielle** Versorgung kommt aus verschiedenen Gebieten, einestheils aus der Carotis interna durch die Art. supraorbitalis und die Art. frontalis, anderntheils aus der Carotis externa durch die Art. tempor. superficialis, die Auricularis post. und die Occipitalis, während **die Venen** sich hauptsächlich zur Vena frontalis, zur Vena facialis post., der Jugul. ext.

und zur Occipitalis sammeln. An die Hauptbahnen der arteriellen Zufuhr halten sich auch die Abzugskanäle für die Lymphe der Kopfschwarte, indem sie entsprechend jenen ebengenannten Arterien abwärts ziehen.

Während die Hauptstämme der **sensiblen Nerven** der Kopfschwarte, der N. frontalis, der Supra-orbitalis, der Auri-

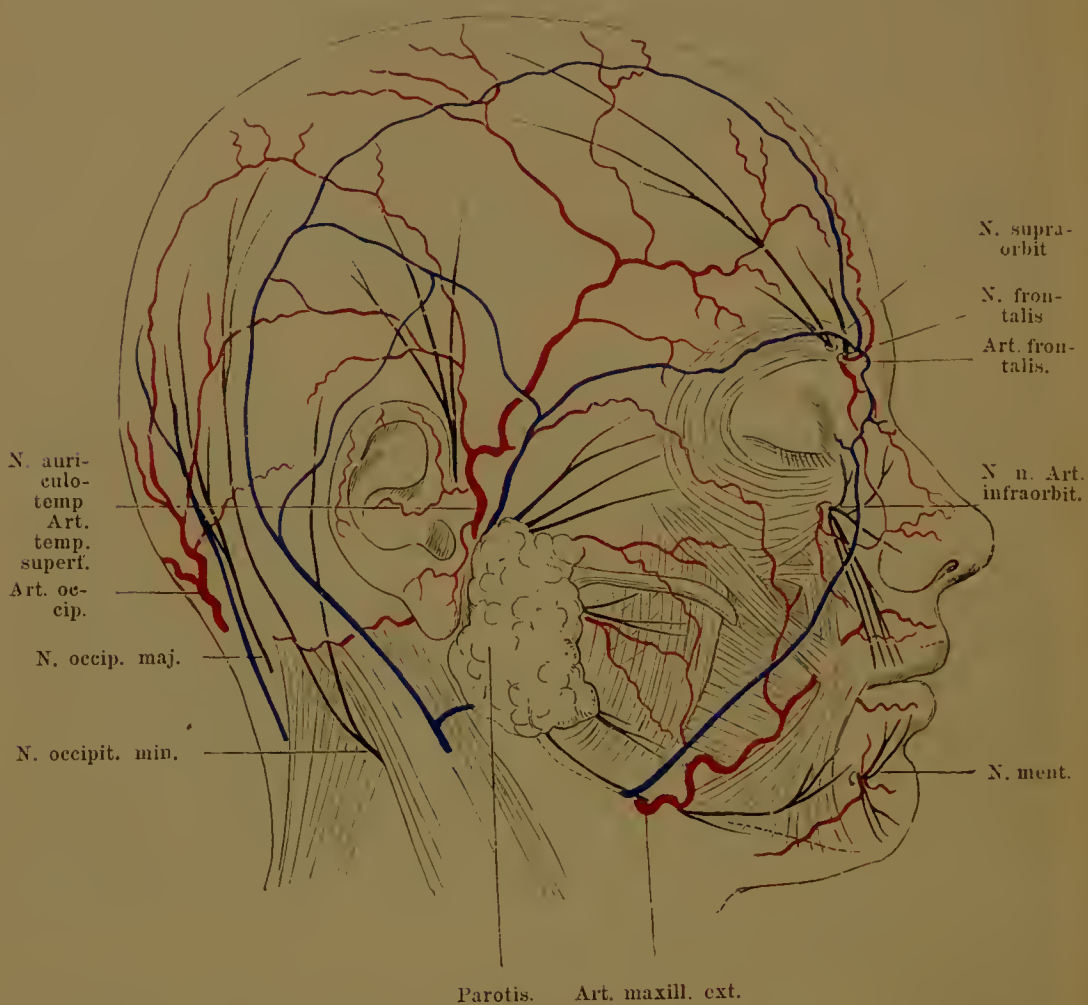

Fig. 1. Die Arterien, Venen und Nerven des Gesichtes und Schädels in ihren Hauptästen. Vor der Ohrmuschel steigt der N. auriculo-temporalis in die Höhe. Unter der Parotis kommt der N. facialis hervor.

culo-temporalis, der Occipitalis min. und maj. eine ähnliche topographische Lage haben wie die Arterien, verlaufen ihre Aeste in der Kopfschwarte durchaus selbständig.

Die Arterien zeigen reichliche Verzweigungen und Anastomosen nicht nur auf derselben Seite, sondern auch mit den Arterien der anderen Seite.

Dadurch liegen die Ernährungsverhältnisse günstig für plastische Operationen; doch ist es trotzdem gut, den Verlauf der grösseren arteriellen Stämme bei der Lappenbildung zu berücksichtigen. Aus dem gleichen Grunde können andererseits Schwierigkeiten auftreten, wenn man z. B. wegen abnormer Erweiterungen der Kopfarterien, dem sog. Aneurysma cirsoides, die Carotisunterbindung gemacht hat, da die Anastomosen wieder Blut zuführen. Oft hat man bei der Unterbindung von Kopfarterien Mühe, weil dieselben sich zurückziehen und sich nicht gut isolirt fassen und ligiren lassen.

Auch die **Venen** und **Lymphgefässe** bilden ein dichtes, wenn auch nicht so reichliches Netz von Gefässmaschen, jedoch von durchaus selbständigem, nicht sehr konstantem Verlauf. Einzelne der Venen kommuniziren mit den Venen der Schädelknochen.

So können auf diesem Wege infektiöse Prozesse von der Haut nach dem Schädel forttransportirt werden.

Die **Muskeln,** der M. frontalis und M. occipitalis, in die vorn und hinten die Galea endigt, haben längsgerichtete Fasern. In Folge dessen kann Kontraktion eines dieser Muskeln eine Verschiebung der Galea nach vorn bezw. nach hinten bewirken. Die Haut über dem Frontalmuskel ist so mit demselben verbunden, dass sie sich bei Kontraktionen quer runzelt. Das Verhältniss des Muskels zu der Galea ist derart, dass der Muskel in die sich spaltende Galea eingescheidet ist. Hier in der Muskelgegend ist die Verbindung zwischen Haut und Galea nicht mehr so fest und straff.

Deshalb können sich hier viel eher Blutergüsse, sogenannte Beulen zwischen beiden bilden.

Jene oben erwähnte Verschiebung der Kopfschwarte durch Muskelkontraktion ist aber nur möglich, weil sie mit dem Periost blos durch eine lockere Bindegewebeschicht lose verbunden ist. Eine Ablösung der Kopfschwarte ist deshalb leicht ausführbar.

In dem von Muskeln unbedeckten Theil des Schädels haben alle abnormen Ansammlungen von Blut, von Eiter in Folge dieser Verhältnisse ihren Sitz zwischen Periost und Kopfschwarte oder zwischen Periost und Knochen, nie zwischen Galea und Haut. Die Decke über denselben ist also relativ dick und fest und sie befinden sich in einem lockeren maschigen Bindegewebsraum. Dadurch kommt es häufig zu ausgedehnter Verbreitung des Eiters, zu ausgedehnter Ablösung der Kopfschwarte, ehe spontaner Durchbruch eintritt. Jene Eiteransammlungen müssen deshalb frühzeitig eröffnet werden. Auf dem gleichen Umstand beruht es auch, dass bei Verletzungen häufig die Kopfschwarte in ausgedehnter Weise als mächtiger Lappen abgelöst wird, ebenso wie durch das Messer des Indianers beim Skalpiren.

Unter der lockeren Bindegewebeschicht folgt **das Periost.** Es haftet gewöhnlich ziemlich fest am Schädel, nur bei Neugeborenen nicht.

In Folge dessen kommen bei letzteren leichter Blutergüsse unter dem Periost vor wie z. B. das Cephalhämatoma neonatorum beweist. Diese Häma-

tome der Neugeborenen finden gewöhnlich ihre Grenze an dem Ende der einzelnen Knochen. Häufig bildet sich in Folge der Reizung des Periosts durch die Ablösung ein knöcherner Wall um das Hämatom. Dadurch wird leicht die Täuschung hervorgerufen, als ob man es mit einer Depression eines Schädelstückes zu thun hätte.

Der knöcherne Schädel resp. Hirnschädel besteht aus zwei wesentlich differenten Theilen, dem Schädelgewölbe und dem Schädelgrund. Die Grenze dieser Abtheilungen bezeichnet jene rauhe Linie am Hinterkopf, welche der oberflächlichen Nackenmuskulatur als Ansatz dient. Das **Schädelgewölbe**, dessen Form sowohl bei den verschiedenen Rassen und Stämmen als bei den einzelnen Individuen erhebliche Differenzen aufweist, stellt im Allgemeinen eine Kuppel dar, wie die Hälfte eines längs durchschnittenen Ovoids. Diese ist zusammengefügt aus dem Stirnbein, den Scheitelbeinen, den grossen Flügeln des Keilbeins, den Schläfenbeinen und dem Hinterhauptsbein. Während das Schädelgewölbe in seinem oberen und hinteren Theile mehr einheitlich konvex gewölbt ist, bieten die Seitentheile namentlich in ihrer vorderen Hälfte flachere, etwas vertiefte Partien, die Schläfen dar. Auch die Stirn zeigt gewöhnlich keine einheitliche Wölbung, indem durch die Tubera frontalia und die darunter gelegenen flacheren eingebuchteten Partien, durch den häufig, namentlich im medialen Theile stärker prominirenden Supraorbital-Rand und die zwischen den beiden letzteren gelegene flachere Glabella erhebliche Differenzen in der Biegungsrichtung entstehen. Die Oberfläche des Schädels ist glatt. Nur an einigen Stellen zeigt sie flache Unebenheiten, da wo die einzelnen Knochen zu dem Gewölbe zusammengefügt sind, also an den Nähten, die meist sehr deutlich ausgebildet sind.

Von praktischer Wichtigkeit ist die Kenntniss der Lage dieser Nähte z. B. bei der Beurtheilung der Frage, ob in einem gegebenen Fall von Kopfverletzung an der betreffenden Stelle ein Sprung vorliegt oder nicht.

Die Innenfläche des Schädelgewölbes ist uneben, sie zeigt Leisten, Eindrücke und Gruben. Diese sind hervorgerufen theils durch die arteriellen Gefässe der Dura mater mit ihren ausgedehnten Verzweigungen, theils durch die Pacchioni'schen Granulationen, die meist in der Mittellinie des Schädels zu finden sind, theils durch die Verstärkungen des Knochens an einzelnen Stellen, wie z. B. durch den Pfeiler in der Mittellinie des Os occipitale, die sagittal verlaufende Crista occipit. int.

Das Schädelgewölbe hat an verschiedenen Stellen sehr verschiedene Dicke, die auch noch individuell sehr verschieden ist. Es

ist bekannt, dass in der Schläfengegend oft der Knochen so dünn ist, dass er am skelettirten Schädel durchscheint. Das ist natürlich für Verletzungen von einer gewissen Bedeutung. An anderen Stellen z. B. der Protuberantia occip. int. ist der Knochen wieder besonders dick. Auch in der unteren mittleren Stirngegend erscheint er sehr dick. Das verdankt er dem Umstande, dass in den Schädelknochen die Stirnhöhlen eingeschaltet sind.

Die Knochen des Schädels bestehen aus einer gefässreichen Diploe, die nach aussen und nach innen von einer kompakten Rindensubstanz begrenzt wird. Die innere Rindensubstanz galt für härter und spröder, daher der Name Tabula vitrea.

Bei Schädelfrakturen findet man meist, wenn beide Tafeln gesprungen sind, die innere ausgedehnter frakturirt.

Eine Differenz besteht aber nur in ihrer Dicke, insofern die äussersten Gefässkanälchen der Vitrea so weit sind, dass man von einem Uebergang zur Diploe sprechen kann (Merkel). Die Tabula int. ist also dünner.

Deshalb bricht sie leichter; ausserdem bricht der Knochen an der Seite, die an den drückenden Gegenstand stösst, später als an der freien Seite.

Die Versorgung der Schädelknochen mit Gefässen ist sehr reichlich, sie bekommen viele Aeste der Art. meningea media. In gleicher Weise haben sie viele Venen, die sogenannten diploetischen Venen. Ausserdem durchsetzen den Knochen noch Venen, die Emissarien, die meist eine Verbindung der Sinus des Schädelinnern mit den äusseren Venen darstellen. Und zwar geht der Blutstrom von dem Sinus nach aussen. Das konstanteste dieser Emissarien ist das Emissarium mastoideum, dicht über der Wurzel des Processus mastoid., meist in gleicher Höhe, nur zwei Finger breit hinter der Ohröffnung; es verbindet den Sinus transversus mit den Hinterhauptsvenen. Auffallend ist es, dass trotz dieses Gefässreichthums die Knochenneubildung am Schädel gering ist, freilich betheiligt sich das innere Periost, die Dura nur sehr wenig daran. Seichte, schmale, baumförmig verzweigte Furchen auf der Innenfläche des Schädels deuten den Verlauf von Arterienverzweigungen, breite Rinnen die Lage grösserer Venenräume an und zahlreiche Oeffnungen bezeichnen die Ein- und Austrittsstellen von Gefässen und Nerven.

Die Furche resp. Leiste für den Sinus longitudinalis zieht sich von dem Foramen coecum in der Mittellinie des Schädelgewölbes bis zur Protuberantia occip. int. hin.

Aus dieser sehr leicht zu bestimmenden Lage lässt sich bei etwaigen Verletzungen des Schädels oder Geschwülsten die Möglichkeit seiner Mitbetheiligung unschwer vermuthen.

Auch ein Theil des Sinus transversus hat seine Rinne noch in dem konvexen Theil des Schädels. Das ist der horizontale Theil, der sich von der Spina occip. int. in horizontaler Richtung nach vorn zieht, um auf der Hinterseite der Felsenbeinpyramide nach dem Foramen jugulare herabzusteigen (s. Fig. 6). Da die genaue Bestimmung seiner Lage von praktischer Bedeutung ist, so werde ich darauf zurückkommen. Weiter nach vorn verläuft die Rinne für die Aeste der Arteria meningea media, auch ihre Lage werde ich noch genauer besprechen.

Viel komplizirtere Verhältnisse bietet die **Schädelbasis** dar in ihrer Zusammensetzung aus dem Stirnbein, dem Siebbein, dem Keilbein, Schläfenbein und Hinterhauptsbein; ist sie doch sowohl innen als aussen mit vielen Fortsätzen und Oeffnungen versehen. Doch lässt sich die Innenfläche durch bestimmte Linien in übersichtlicher Weise gruppiren. Der Schädelgrund zerfällt innen in drei grosse Gruben, welche durch vier konvergirende und ins Kreuz gestellte Leisten begrenzt werden. Der Durchkreuzungspunkt derselben liegt etwas vor der Mitte der Schädelbasis auf einer Erhöhung, der Sella turcica, welche selbst wieder eine kleine Grube hat und die mittlere Schädelgrube in zwei symmetrische Hälften theilt. Die hintere Grenze der vorderen Schädelgrube bilden die nach vorn konvexen Cristae sphenoidales und die hintere Grenze der mittleren Schädelgrube die Pyramiden der Felsenbeine. Diese Fortsätze treffen in der Sella turcica zusammen. In der Mitte der vorderen Schädelgrube befindet sich die dünne Siebbeinplatte mit der Crista galli, dem Anheftepunkt der Dura mater. Zu beiden Seiten davon ist der Boden nach oben gewölbt und bildet das dünne Dach der Orbita. Die mittlere Schädelgrube ist erheblich tiefer, sie birgt auf ihrem Boden eine Reihe von Löchern, die Nerven zum Austritt aus der Schädelhöhle und Arterien zum Eintritt dienen. Da in ihr ausserdem gerade die chirurgisch wichtigen Partien des Gehirns ruhen, so ist ihre Lage von grosser Bedeutung. Die Grenze der mittleren Schädelgrube gegen die hintere bildet die Felsenbeinpyramide, jenes derbe, wulstige Gebilde, das sich von der Innenfläche des Proc. mast. schräg nach innen vorn medialwärts nach der Sella turcica hinzieht; sie enthält das innere Ohr. Auf ihrer Hinterfläche findet sich das Loch für den Nervus acusticus und den Nervus

facialis und am untern hintern Rand derselben entlang verläuft eine breite Furche für den Sinus transversus, die in das Foramen jugulare mündet. Die Mitte der hintern Schädelgrube wird von dem Hinterhauptsloch eingenommen. Abgeschlossen ist die hintere Schädelgrube nach hinten durch die Wölbung des Os occipitale.

Die Schädelbasis hat sehr verschiedene Dicke. An verschiedenen Stellen, in allen drei Schädelgruben, sind Partien, die recht dünn sind, die bei durchfallendem Licht durchscheinen.

Diese dünnen Stellen, dazu die Lage der Löcher und die Lage der besonders festen Partien bestimmen der Hauptsache nach die Form und den Verlauf der Bruchlinien bei Basisfrakturen. Natürlich hat auch die Art und die Richtung der Gewalteinwirkung einen gewissen Einfluss darauf.

In ihrem Innern enthält die Schädelkapsel **das Gehirn mit seinen Häuten,** der Dura, der Arachnoides und der Pia. **Die Dura** ist derb, fest, wenig elastisch, sie liegt der Schädelkapsel dicht an, hat sie doch zugleich die Rolle des Periostes. Sie lässt sich jedoch leicht abziehen, wenigstens vom konvexen Schädeltheil; am kindlichen Schädel ist es etwas schwerer. In der Sagittallinie des konvexen Schädeltheils bildet sie eine Duplikatur für den Sinus longitudinalis, die sich tief zwischen die beiden Hirnhälften einsenkt. Dadurch, dass die Dura sich von dem oberen Rand der Felsenbeinpyramide dachförmig über die hintere Schädelgrube zur Linea occip. int. hinüberspannt, bildet sie das Tentorium, durch welches das Kleinhirn, das in der hinteren Schädelgrube liegt, von dem Grosshirn getrennt ist. Dieses ruht mit seinem hintern Theil auf dem Tentorium. Die Dura ist die Trägerin vieler Gefässe, sowohl arterieller, deren hauptsächlichste die Arteria meningea media ist, als venöser, speziell der Sinus.

Bei Verletzungen des Schädels kann die Arterie mit verletzt werden. So können Hämatome zwischen Schädel und Dura entstehen, die meistens ihren Sitz in der mittleren Schädelgrube haben, entsprechend der Lage der Hauptäste der Arterie.

In die Sinus, namentlich den Sinus transversus und longitudinalis, sphenoparietalis, petrosus sup. u. inf., marginatus ergiesst sich alles venöse Blut aus dem Gehirn und den Knochen.

Eine Mitbetheiligung der Sinus an Krankheitsprozessen dieser Organe ist deshalb sehr verständlich. Chirurgische Bedeutung haben nur der Sinus longitudinalis und der transversus, weil sie allein, sei es bei Blutungen aus denselben, sei es bei vereiterten Thrombosen in Folge von Entzündungsprozessen einem operativen Vorgehen zugänglich sind. Ihre Lage werden wir noch genauer besprechen. Auch bei anderen Operationen am Schädel muss

man der Lage dieser Sinus eingedenk sein. Bei Verletzungen kollabiren sie nicht wie andere Venen, doch findet eine Ansaugung von Luft in die Venen nicht leicht statt.

Kommunikationen mit den äusseren Venen des Gesichts und Halses bestehen durch die Emissarien. Die wichtigsten verlaufen dureh das Foramen mast. zu den Venae occip. und durch das Foramen coecum und die Siebbeinlöcher zu den Nasenvenen. — Auf die Dura folgt naeh innen als zweite zartere Hülle des Gehirns **die weiche Hirnhaut**, die aus zwei Grenzlamellen und dazwischen liegendem loekerem, gefässreiehem Gewebe besteht, das allen Windungen des Gehirns in allen Buehten folgt. In den Maschen dieser Membran, also im Subarachnoidal-Raum findet sieh der Liquor cerebro-spinalis.

Aus dem Abfluss desselben bei Verletzungen kann eine Eröffnung der Dura, eine Betheiligung der Araehnoidea und Pia geschlossen werden. Namentlich für die Frage der Sehädelbasisfraktur ist dies Moment von Bedeutung, wenn man Ausfluss aus dem Ohr bei Fraktur des Felsenbein und bei Siebbeinfraktur aus der Nase beobaehtet.

Der Schädelgrund mit seinen drei Gruben und das konvexe Schädeldach dienen als Kapsel für das **Gehirn**. In seinen Gruben ruhen die versehiedenen Theile desselben, in der vorderen Schädelgrube die vordere frontale Partie des Gehirns, in der mittleren die temporale und parietale Partie und sehliesslieh in der hinteren das Kleinhirn, während die oecipitale Partie des Grosshirns auf dem Tentorium ruht. Durch eine tiefe mediale Längsfurche wird das Grosshirn in zwei symmetrisehe Hälften getheilt. In dieser Längsfurche liegt die Falx cerebri, jener sagittale Fortsatz der Dura. Gewöhnlieh theilt man das furchen- und windungsreiche Grosshirn in Stirn, Seiten, Schläfen und Hinterhauptslappen ein, die wiederum jeder aus mehreren Windungen bestehen. Es ist auch vom chirurgisehen Standpunkt aus wichtig, gewisse wesentliche Furchen festzustellen und die Lage und Beziehung der Hauptwindungen zu diesen zu fixiren, weil so eine gute klare Uebersieht zu Stande kommt über dieses etwas verwickelte Terrain, die praktiseh ihre grosse Bedeutung hat. Wir werden hierauf noeh spezieller zurückkommen. Die Verbindungen des Gross- und Kleinhirns mit dem Rückenmark vermittelt die Medulla oblongata mit der Brücke.

Von der Basis des Gehirns gehen die Hirnnerven ab, alle nahe der Mittellinie; nach längerem oder kürzerem Verlauf treten sie dann dureh die Dura hindurch, auf welcher das Gehirn unten aufliegt. Jene haftet der Schädelbasis ziemlich fest an, schliesst die basalen Sinus ein und giebt den austretenden Hirnnerven Scheiden.

Auf die Einzelheiten der Innenfläche der drei Schädelgruben kommen wir noch eingehender zurück. Wir wollen jetzt nur noch eine kurze Uebersicht über die **Aussenfläche der Schädelbasis** geben, soweit sie nicht mit anderen grösseren Knochen in direktester Verbindung steht, also namentlich über das mittlere und hintere Drittel. Sie hat hier eine Anzahl Fortsätze, die theils Muskelfortsätze, theils Träger von Gelenkflächen sind. Die wichtigsten dieser Fortsätze sind die vorn seitlich neben dem Hinterhauptsloch stehenden überknorpelten Gelenkkörper für die Wirbelsäule, dann nach aussen davon an der Seite des Hinterhauptbeins die Processus mast. Diese vier Fortsätze liegen in einer graden Linie. Man kann so mit Hilfe des Proc. mastoid. das Wirbelgelenk in seiner Lage bestimmen. Etwa in der Mitte zwischen dem Proc. condyl. und dem Proc. mast., nur 1 cm nach vorn findet sich noch ein Muskelfortsatz, der Proc. styloideus, ferner in der Schläfengegend der die Schläfe nach unten horizontal abschliessende Jochfortsatz, der etwa $2^1/_2$ cm vor dem vorderen Rand des Proc. mast. beginnt. Circa 4 cm nach vorn vor dem Proc. condyl. findet sich in gleicher Distanz von der Mittellinie ferner der Proc. pterygoideus. Zwischen diesen Fortsätzen nun liegen, wie wir oben schon sahen, an verschiedenen Stellen Löcher und Gruben im Schädel und namentlich ist der mittlere Theil der Schädelbasis reich daran. Wir wollen jetzt nur folgende hervorheben. Das Hinterhauptsloch, die grösste Oeffnung am Schädelgrund, durch welche die Medulla tritt, erwähnten wir schon. Zwischen dem Proc. zygomaticus und mastoideus liegt dicht vor letzterem eine leicht schräg nach vorne in den Schädel führende Oeffnung, der knöcherne Gehörgang und vor diesem eine Grube, die mit ihrer Längsrichtung quer gestellt die Gelenkgrube für den Unterkiefer bildet. Die übrigen Löcher, die Nerven und Gefässen den Durchtritt durch den Schädel erlauben, werde ich später noch ausführlicher besprechen.

2. Kapitel.

Die Stirngegend.

Die Stirngegend zeigt, wie wir schon sahen, die Besonderheit gegenüber dem grössten Theil des behaarten Schädels, dass unter dem Subcutangewebe zwischen die Blätter der Galea der M. frontalis

eingeschaltet ist. Dieser **Muskel** reicht gewöhnlich von dem Supraorbitalrand und der Nasenwurzel bis zum Stirnhöcker, indem beide Muskeln sich unten berühren und nach oben zu auseinanderweichen. Auf seiner Hinterseite liegt das hintere Blatt der Galea, welches sich mit dem Periost des oberen Augenhöhlenrandes verbindet.

An dieser Verbindung finden Eitersenkungen einen starken Widerstand.

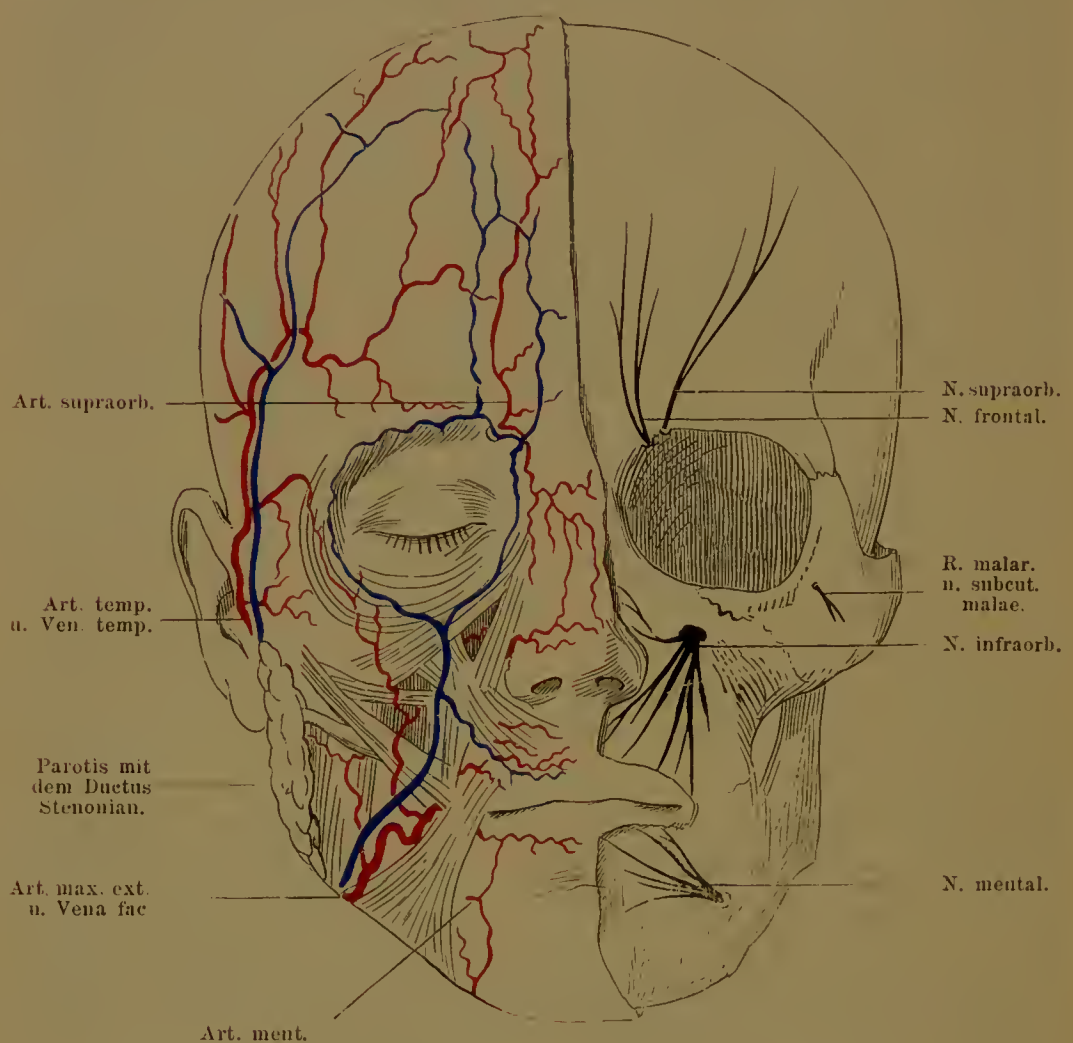

Fig. 2. Rechte Gesichtshälfte. Haut entfernt. Gesichtsmuskeln, Parotis mit Ausführungsgang und die Gesichtsgefässe in schematischer Weise zur Darstellung gebracht. Links die sensiblen Gesichtsnerven mit ihren Austrittspunkten aus dem Knochen sichtbar gemacht.

Entfernt man den Muskel, so findet man am Supraorbitalrande und darüber die **Arterien und Nervenstämme**, während die **Hauptvene** der Stirngegend, die V. frontalis nahe der Mittellinie im subcutanen Bindegewebe verläuft. Daher ist sie, wenn das Blut sich in ihr staut, z. B. im Zorn, sehr deutlich von aussen sichtbar. Die Art.

supraorbitalis und die Art. frontalis entspringen aus der Ophthalmica und kommen mit den gleichnamigen Nerven, Aesten des Trigeminus, direkt auf dem Periost gelegen aus der Augenhöhle, schlagen sich um den oberen Augenhöhlen-Rand herum, liegen da zunächst hinter dem Muskel und dringen erst allmählich ins Subcutangewebe vor. Gewöhnlich passirt die Art. supraorbitalis mit dem gleichnamigen Nerven die Incisura supraorbitalis, die ca. $2^1/_2$ cm von der Mittellinie entfernt liegt. Sie ist die bedeutendere der beiden Gefässe. Der N. frontalis und die Art. frontalis dagegen nehmen etwas mehr medial, häufig ohne eine Knochenrinne zu passiren, ihren Verlauf nach oben.

Hinter dem Periost, das sich in nichts von dem des übrigen Schädels unterscheidet, liegt der **Knochen**, der hier in der Stirngegend gewöhnlich keine einheitlichen Wölbungen zeigt, da durch die Tubera frontalia und die darunter gelegenen flacheren, eingebuchteten Partien, durch den häufig, namentlich im medialen Theile stärker prominirenden Supraorbitalrand und die zwischen beiden letzteren gelegene flachere Glabella erhebliche Differenzen in der Biegungsrichtung entstehen.

Der Knochen der unteren Stirngegend erscheint besonders dick; dies verdankt er dem Umstande, dass hier in ihn die **Stirnhöhlen** eingeschaltet sind. Es weichen an dieser Stelle also die beiden Knochenplatten der Schädelwand auseinander. Dessen muss man eingedenk sein, wenn man Schädelverletzungen dieser Gegend vor sich hat. Die Stirnhöhlen liegen dicht zu beiden Seiten der Mittellinie, dem medialen Theile des Supraorbitalrandes entsprechend. Sie erstrecken sich bei verschiedenen Individuen sehr verschieden weit nach aussen und oben und können gelegentlich eine erhebliche Grösse erlangen. Nach oben zu verschmälern sie sich meist. Ihre obere Grenze liegt etwa 2 cm über dem Supraorbitalrand. In der Mittellinie, wenn auch nicht immer genau, sind beide Höhlen durch eine frontal verlaufende dünne Wand geschieden. Vielfach sieht man auch auf ihrer hinteren Fläche noch Leisten und Vorsprünge, welche die Höhlen in Abtheilungen trennen. In ihrem medialen Theile senden sie einen Fortsatz nach unten, der bis über die Stirnbeingrenze herabreicht und hier mit einer etwa streichholzdicken Oeffnung durch die Siebbeinzellen in den mittleren Nasengang mündet. Die Lage, Grösse und Form der Stirnhöhle ist vielen Variationen unterworfen. Die Stirnhöhle ist von derselben Schleimhaut ausgekleidet, wie die Nase. Diese Schleimhaut hat viele Schleimdrüsen.

Gelegentlich betheiligt sich die Stirnhöhle an Katarrhen der Nase und kann, da sie reich an Nerven ist, durch Druck sehr unangenehme Erscheinungen hervorrufen. Nicht selten entstehen Eiterungen in derselben. Dann kann sich der Eiter in die Nasenhöhle entleeren; häufig aber fliesst er auch nicht ab, weil die Oeffnung durch die geschwollene Schleimhaut verlegt ist, Für diesen Fall muss man die Stirnhöhle, da man sie meist nicht sondiren kann, von aussen öffnen. Dass bei Verletzungen der Stirnhöhle leicht Haut-Emphysem entsteht, hat seinen Grund in der Kommunikation mit der Nasenhöhle.

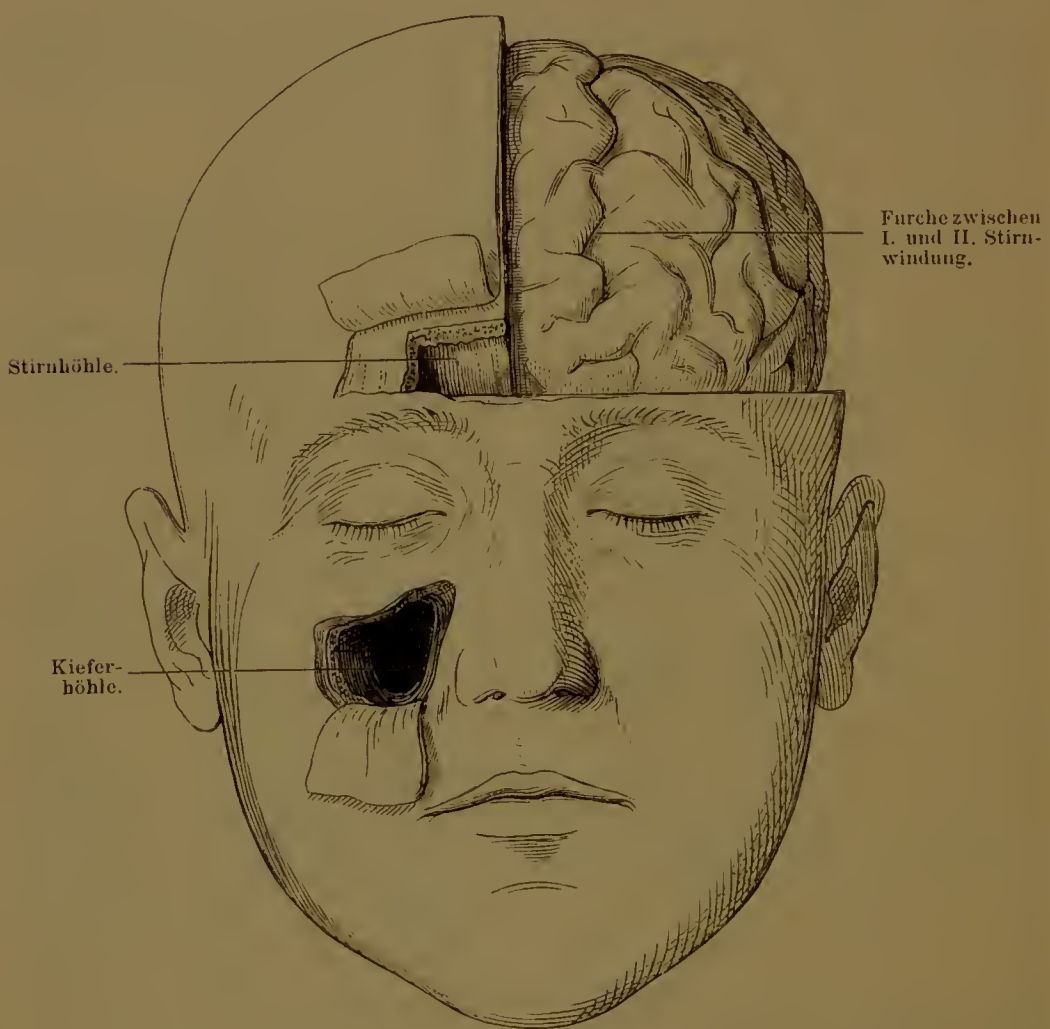

Fig. 3. Rechts die Stirn- und Kieferhöhle von vorn her geöffnet. Links der Schädelknochen weggenommen, um das Stirnhirn zu zeigen.

In der Mitte der Stirn zieht sich auf der Innenseite des Knochens eine Leiste in die Höhe, die von der Crista galli ihren Anfang nimmt. Sie dient der **Dura** als Anheftepunkt, die hier die Falx cerebri zwischen die beiden Grosshirnhälften schickt. Da, wo die Falx cerebri dieser Leiste ansitzt, bildet sie den Sinus longitudinalis, der sich von hier aus in der Mittellinie über die ganze Konvexität der Schädels

hinzieht. Nimmt man die Dura weg, so liegt das von den weichen Häuten überzogene **Gehirn** vor uns mit den **Frontalwindungen**. Der Mittellinie zunächst zieht sich die erste Stirnwindung senkrecht im Bogen in die Höhe; an sie schliesst sich lateral die gleichgerichtete zweite Stirnwindung an. Die Grenze zwischen beiden verläuft etwa da, wo das Tuber frontale liegt. Beide reichen bis über die Coronarnaht nach hinten. Nach aussen schliesst sich die dritte Stirnwindung an. Sie entspricht dem Uebergang der Stirn in die Schläfengegend, trifft man doch ihren vorderen Theil schon hinter der vom Supraorbitalrand aufsteigenden Linea temporalis.

Sticht man nun etwa in der Mitte der ersten Stirnwindung horizontal das Messer etwa 2 cm über dem Supraorbitalrand 5—6 cm tief nach hinten, so eröffnet man das vordere Ende des Seitenventrikels. An der Basis des Stirnhirns findet man den Tractus olfactorius, der zu beiden Seiten der Crista galli gelegen seine Fasern in die feinen Oeffnungen des Siebbeins schickt. Die Unterlage für das Grosshirn bildet hier das oft recht dünne, etwas gewölbte, unebene Orbitaldach.

3. Kapitel.

Die Schläfegegend.

Unter der Haut der **Schläfengegend,** die viel verschieblicher ist als die behaarte Kopfhaut, lässt sie sich doch in Falten aufheben, liegen in dem subcutanen Fett die **Arterien, Venen und Lymphgefässe,** ebenso **die Nerven**, welche die seitlichen Schädelpartien versorgen.

Dicht vor dem Tragus des Ohres steigt die Art. temporalis superf., begleitet von der Vena facialis post. und dem Nerv. auriculo-temp., in die Höhe und ist gewöhnlich auf dem Jochbogen deutlich zu fühlen (s. Fig. 5). Etwa 1 cm über dem Arcus zygomat. theilt sie sich in zwei Aeste, von denen der eine schräg nach vorn zur Stirn geht und mit der Art. supraorbitalis anastomosirt, der andere nach hinten sich wendet und mit der Art. occipitalis sich verbindet. In ihrer nächsten Nähe liegt die Vena facialis post., die in der Schläfengegend durch den Zusammenfluss einer Reihe von dünnern Venen entsteht, die man häufig am Lebenden durch die Haut durchschimmern sieht. Diese Gefässe werden von einem Netz von Lymphbahnen begleitet, die in die Lymphdrüsen der Parotis-

gegend einmünden. Dicht hinter der Arterie schickt der N. auriculo-temporalis, ein Theil des dritten Astes des Trigeminus seine Zweige nach oben zur Schläfe. Dringt man weiter in die Tiefe, so kommt man hinter dem subcutanen Bindegewebe auf eine straffe, kräftige Fascie, **die Fascia temporalis,** welche den **M. temporalis** bedeckt.

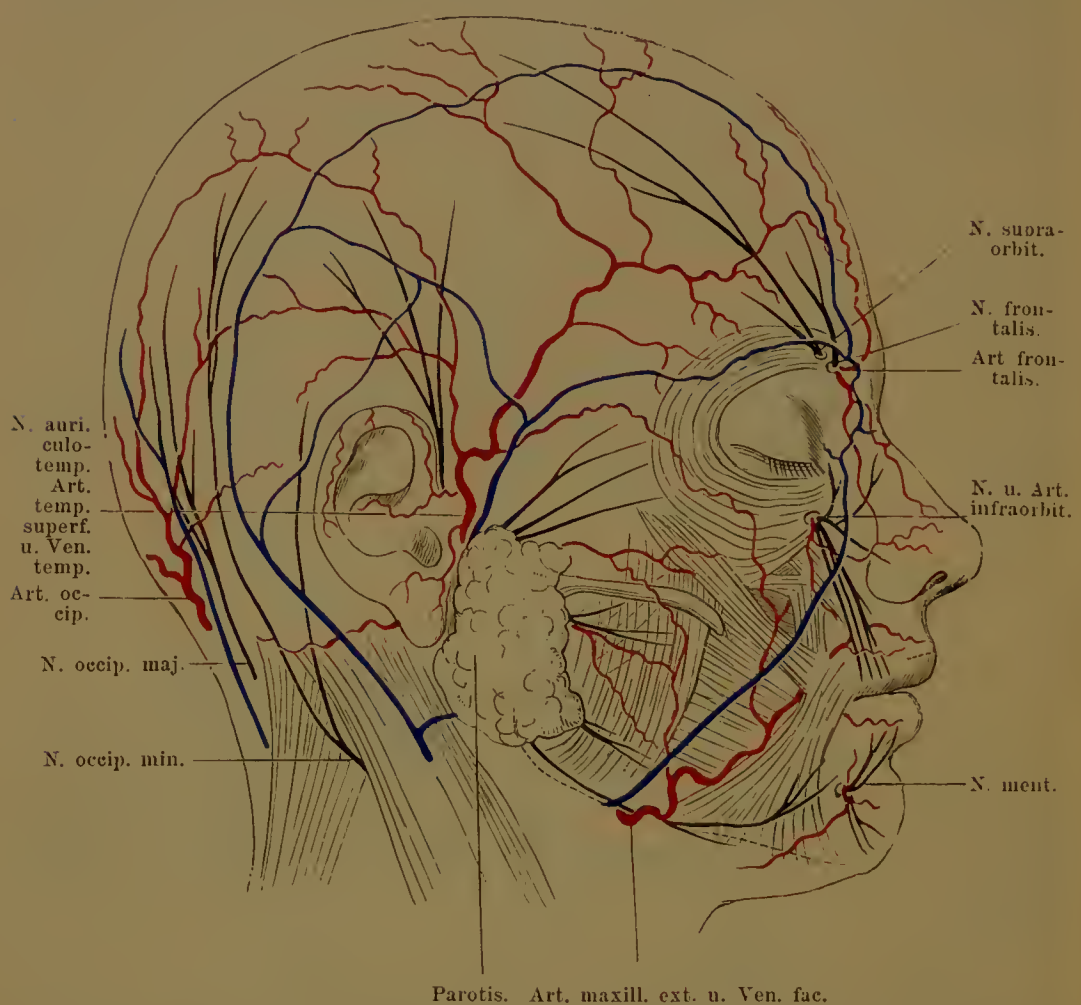

Fig 4. Die Arterien, Venen und Nerven des Gesichtes und Schädels in ihren Hauptästen. Vor der Ohrmuschel steigt der N. auriculo-temporalis in die Höhe. Unter der Parotis kommt der N. facialis hervor.

Dieser entspringt im Bogen der untern Linea temporalis des Schädels und zieht mit konvergenten Fasern, indem er die Fossa temporalis ausfüllt, nach dem Processus coronoid. des Unterkiefers. Fast in ganzer Ausdehnung ist er von der Fascia temporalis bedeckt, die dadurch entsteht, dass das Periost sich an der Linea temporalis inf. in zwei Blätter spaltet, deren eines Periostbedeckung des Knochens bleibt, deren anderes als Fascie den M. temp. überzieht.

Diese Fascie theilt sich nun wieder etwa zwei Finger breit über dem oberen Rand des Jochbogens in mehrere Blätter, zwischen denen sich Fett befindet, und vereinigt am Joehbogen angekommen wieder ihre Lamellen.

Eiterungen des Temporalis gehen mit der Sehne nach unten, sie kommen deshalb unter dem Jochbogen durch an der Wange zum Durchbruch, während Eiterungen über der Temporalisfascie gewöhnlich nicht nach unten rücken, weil die Temporalisfascie mit der Galea sich fest verbindet und so eine starke Barriere gebildet wird.

Hinter dem M. temporalis liegt **das Periost,** das den Sehädelknochen bedeckt. **Das Schädelgewölbe** zeigt hier eine flache, etwas vertiefte Partie, die Schläfen, welche nach vorn zu gegen die Stirne häufig durch eine stark prominente, nach vorn und medialwärts konvexe Linie, das vordere Ende der Linea temporalis, abgegrenzt werden. Diese giebt manchem Sehädel ein sehr ausgeprägtes energisches Aussehen.

Die Oberfläche des Knochens ist hier von verschiedenen Nähten durchsetzt. Die Frontalnaht zieht in leicht konkavem Bogen von einer Schläfe über die Konvexität des Sehädels zur anderen. Sie beginnt etwa 2 cm hinter dem äusseren Supraorbital-Rand etwa in der Höhe desselben und verläuft etwas schräg nach hinten oben. Mit ihrem Anfangstheil steht sie senkrecht auf der Linie, welche durch die Sut. spheno-parietalis und squamosa gebildet wird, die zwischen Schläfenbein und Keilbeinflügeln einerseits und dem Os parietale und frontale andererseits etwa $1^1/_2$ cm höher als der Supraorbitalrand in horizontalem Bogen nach hinten verläuft (s. Fig. 6).

Von dieser queren Naht zieht sich etwa 1 cm hinter dem Anfang der Coronarnaht eine Naht in gleicher Richtung wie letztere nach unten, welche Keilbein und Schläfenbein verbindet, die Sutura spheno-temporalis (Fig. 6 S. 18). Häufig ist in der Schläfengegend der Knochen so dünn, dass er am skelettirten Schädel durchscheinend ist. Das ist natürlich für Verletzungen von einer gewissen Bedeutung.

Hat man den Knochen nun ausgedehnt weggenommen, so sieht das Auge auf **die Dura**, die hier kräftige Gefässe führt. Eine Reihe arterieller Kanäle, die sich von einem grösseren Stamme, der Art. meningea media abzweigen, führen das Blut nach oben und nach den Seiten hin. Die **Art. meningea media** kommt aus dem Foramen spinosum, geht von da in einer Rinne des Knochens schräg nach vorn aussen über den Boden der mittleren Schädelgrube zur Konvexität des Schädels empor. Diese Rinne für die Art. meningea

media theilt sich gewöhnlich etwa in der Mitte der mittleren Schädelgrube in zwei Aeste. Der eine verläuft nach vorn im Bogen bis zur

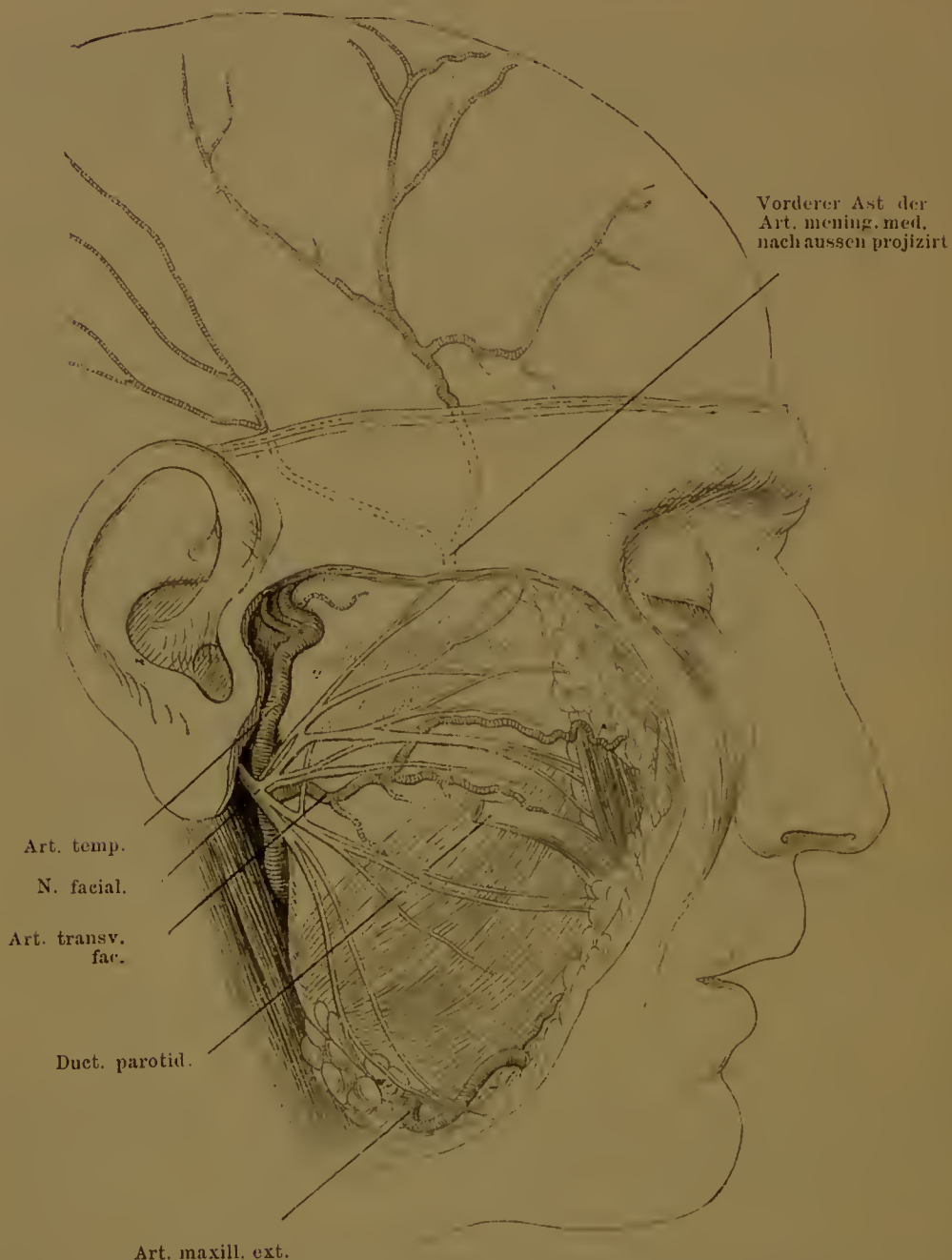

Fig. 5. Ansicht der Wangengegend nach Wegnahme der Haut und der Parotis. Schädeldach weggenommen um die Verzweigungen des vorderen Astes der Art. mening. media zu zeigen; unten dieselben auf die Haut projizirt. Der Duct. parot. quer durchschnitten.

vorderen Grenze der mittleren Schädelgrube und zieht dann ungefähr parallel der Coronarnaht nach oben, während der hintere Ast sich

fast horizontal nach hinten wendet über die Innenfläche der Schuppe des Schläfenbeins.

Bei dieser Lage der Arterie in einem Halbkanal des Knochens ist es begreiflich, dass die Arterie bei Fraktur dieser Schädelgegend leicht verletzt wird. Es kann in Folge dessen zu heftigen Blutungen, diffusen oder circumskripten Hämatomen und dadurch zu Hirndruckerscheinungen kommen. Diese Hämatome sitzen hauptsächlich in der mittleren Schädelgrube. Man hat vorgeschlagen die Arterie zu unterbinden und Vogt hat für diesen Zweck den Weg angegeben, wie man die Lage der Arterie von aussen bestimmen könne. Man zieht zwei Linien, die eine horizontal zwei Finger breit oberhalb des Jochbogens, die andere vertikal, einen Daumen breit hinter dem aufsteigenden sphenofrontalen Fortsatz des Jochbeins; wo beide zusammentreffen, da soll man die Oeffnung im Schädel anlegen. Nach den Untersuchungen Merkels jedoch findet man an dieser Stelle meist nur den vorderen Ast, da die Theilung schon weiter unten erfolgt ist. Vor der Theilung die Arterie zu erreichen, ist kaum möglich, wenigstens ohne sehr grosse Oeffnungen im Schädel, da sie da noch auf dem Boden der mittleren Schädelgrube liegt. Jedenfalls wird es unter allen Umständen richtiger sein, die Trepanationsstelle tiefer, etwa in der Höhe des Supraorbital-Randes anzulegen, wenn auch da der den Knochen bedeckende Muskel etwas Schwierigkeiten macht.

Entfernt man nun die Dura dieser Gegend, so liegt wieder das **Gehirn** vor, so weit es in der mittleren Schädelgrube ruht und von dieser aus nach oben sich erhebt. Gerade diese Theile des Gehirns bergen Partien, deren Kenntniss von eminent praktischer Bedeutung ist, weil sie in ihrem physiologischen Werthe bekannt sind. Hier trifft man auf die erste Hauptfurche des Grosshirns, um die sich alles gruppirt, die Fissura Sylvii. Diese steigt, zwischen vorderem und mittlerem Drittel des Grosshirns von der Hirnbasis ausgehend, schief nach hinten und oben auf und theilt die äussere Fläche der Hemisphäre so, dass der Stirnlappen vor sie, der Scheitellappen über sie und der Schläfenlappen unter sie zu liegen kommt. Die Fissura Sylvii spaltet sich in einen kurzen aufsteigenden Ast und in einen horizontalen Ast. In dem Winkel zwischen beiden Aesten liegt das Operculum. Die unter ihm und medialwärts in der Tiefe gelegenen Hirnpartien heissen die Insel. Als zweite primäre Furche gilt die Centralfurche, welche dicht über dem Operculum beginnt und schräg nach hinten oben zieht bis nahe an die Medianlinie. Vorne grenzt an sie die vordere Centralwindung, hinten die hintere, die beide ihr parallel laufen. Nach vorn und unten von der vorderen Centralwindung liegt der Stirnlappen und zwar schliesst sich die untere Stirnwindung bei dem vorderen Ast der Sylvi'schen Spalte an das Operculum an. Alle drei Stirnwindungen gehen mit ihrem hinteren Ende in die vordere Centralwindung über. Hinter der hinteren Centralwindung liegt der Scheitellappen,

dessen Anfangstheil aber noch in den Bereich der Schläfengegend fällt. Er lässt sich nicht scharf abgrenzen; durch eine horizontale Furche wird er in zwei Windungen getheilt, die beide in die hintere Centralwindung übergehen. Diese Furche, der Sulcus parietalis

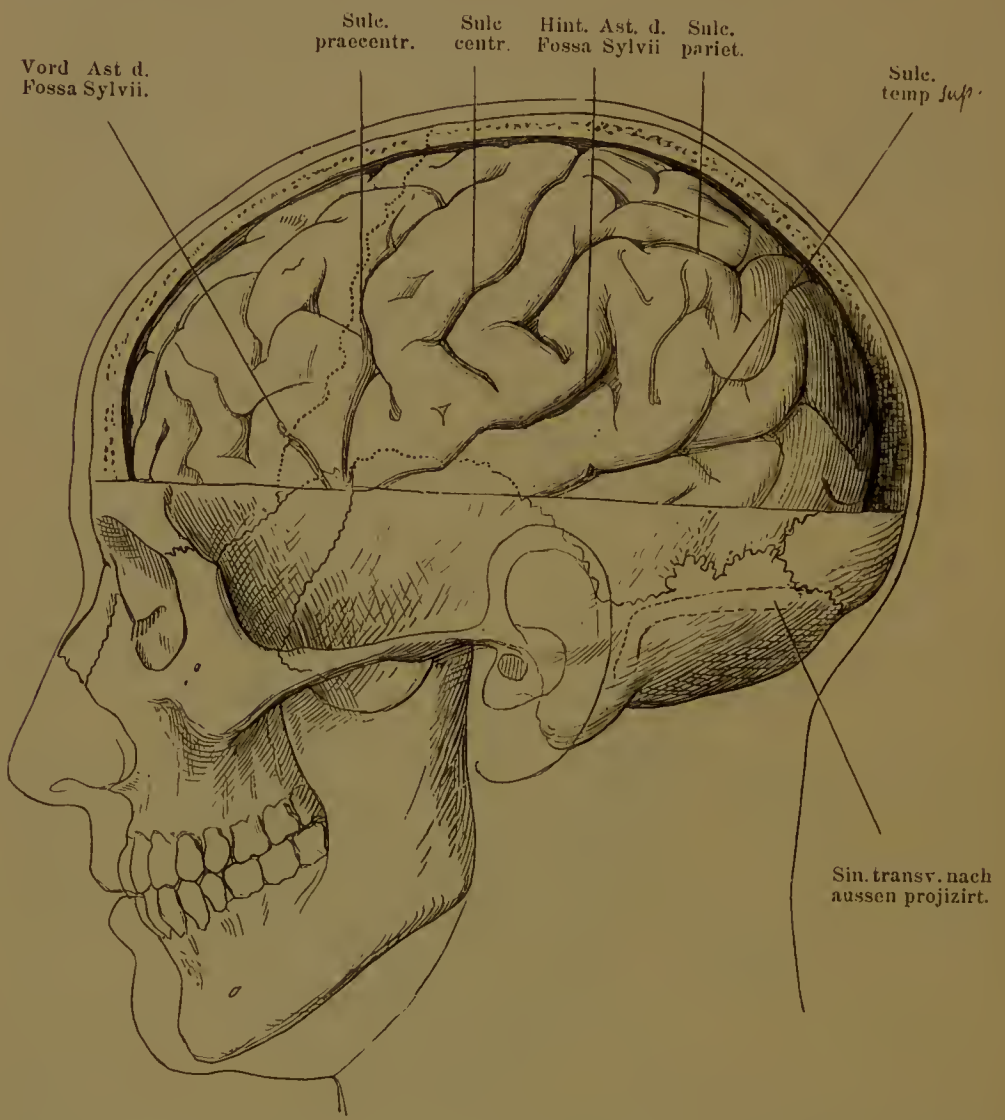

Fig. 6. Linke Seite des Gehirns nach Entfernung der linken Hälfte des Schädeldaches und der Hirnhäute. Schädelnähte eingezeichnet, um das Verhältniss der Haupt-Furchen und Windungen des Gehirns zu ihnen zu zeigen. Sinus transversus auf die äussere Seite des Schädels projizirt. Der Sulc. centr. reicht in diesem Falle nicht so weit herab als gewöhnlich.

beginnt nahe über dem horizontalen Schenkel der Fossa Sylvii 1,5 bis 2 cm hinter dem Sulcus Rolandi, steigt anfangs aufwärts parallel der Centralfurche, biegt sich dann nach rückwärts und läuft in einer Bogenlinie mit der Konkavität nach unten nach dem

hinteren spitzen Hirnende. Unterhalb des horizontalen Astes der Sylvi'schen Spalte liegt der Schläfenlappen, er besteht auch aus drei horizontalen über einandergelegenen Windungen, die durch zwei Spalten von einander getrennt sind. Sie gehören aber nur mit ihrem vorderen Theile in die Schläfengegend.

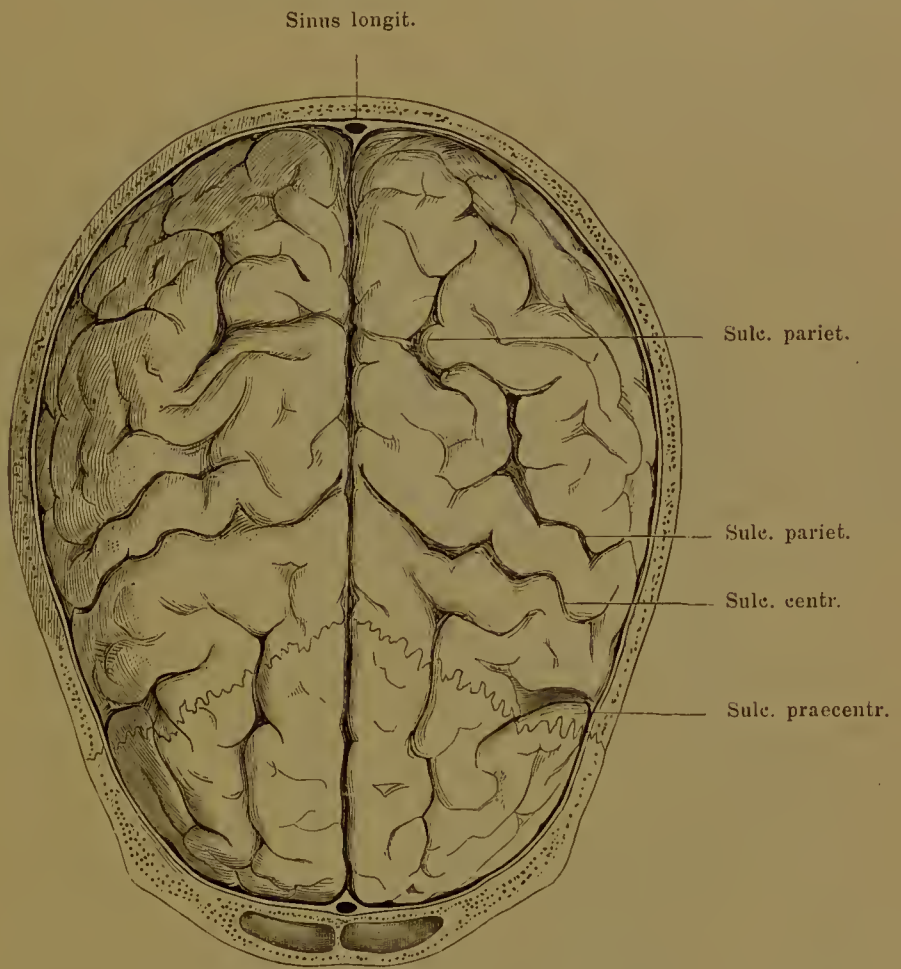

Fig. 7. Gehirn von oben. Schädeldach und Hirnhäute weggenommen. Vorn die beiden Stirnhöhlen quer durchschnitten; dicht dahinter Querschnitt des Sinus longitudinalis. Die Sutura coron. eingezeichnet.

Wegen der grossen physiologischen Bedeutung, die diese Gehirntheile haben, möchte ich an dieser Stelle einiges darüber, wenn auch nur das hauptsächliehste, einsehalten.

Die oberen Enden der beiden Centralwindungen sind **die corticalen Centren** für die Bewegungen der unteren Extremität. In den mittleren zwei Vierteln beider Centralwindungen findet man die motorische Region für die obere Extremität, während das untere Viertel von dem Centrum des Facialis und Hypo-

glossus eingenommen ist. Das Operculum und die Insel ist das Centrum der Sprache. Diese Centren sind gewöhnlich nicht scharf von einander gesehieden, doch hat man noch folgendes konstatirt. In der vorderen Centralwindung in der oberen Hälfte des mittleren Drittels liegt das Centrum für die Extensoren, in der unteren

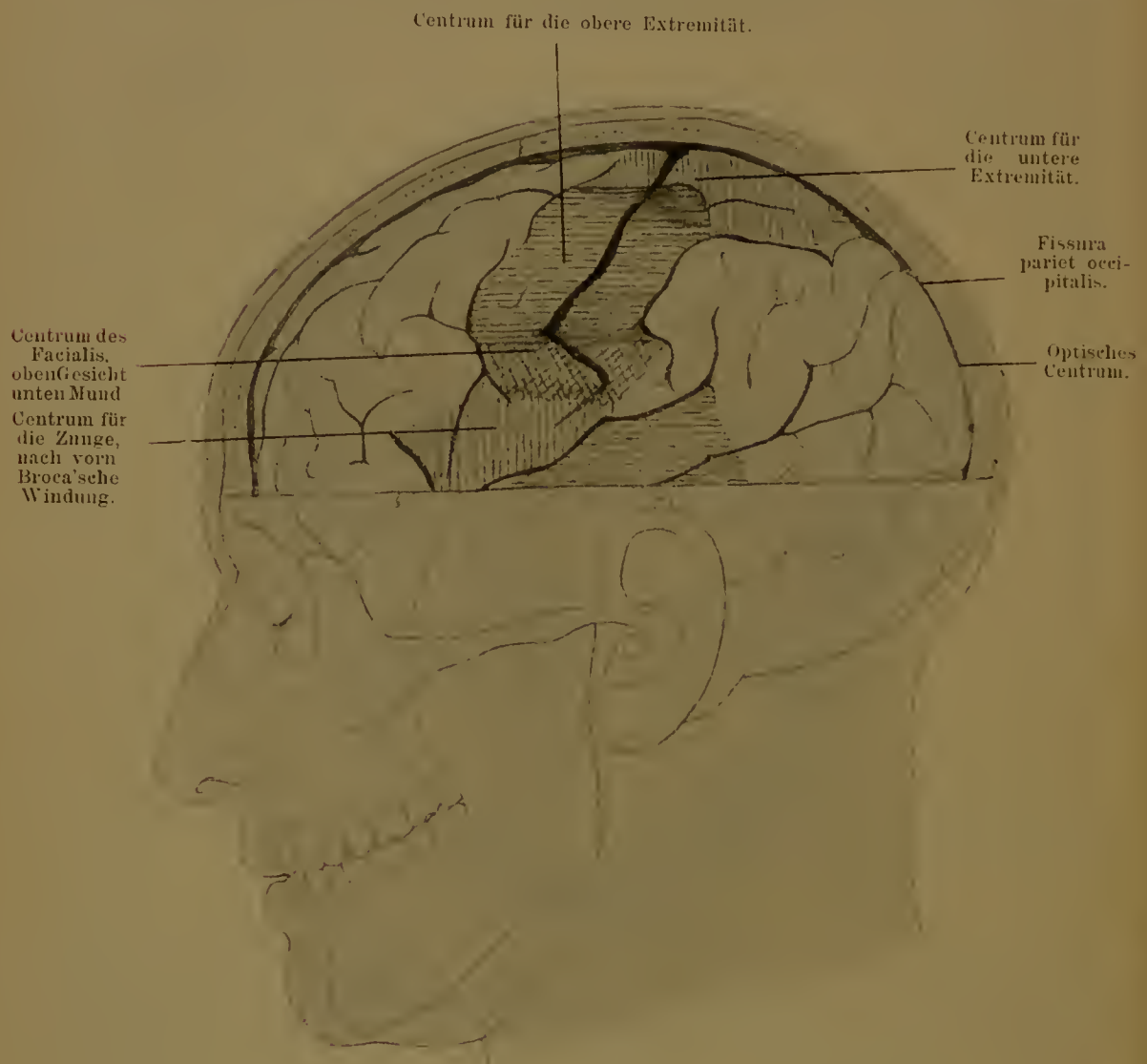

Fig. 8. Die Hirncentren in der Gegend der Centralfurche.

das für die Flexoren, Supinatoren und Pronatoren der oberen Extremität, während in der hinteren Centralwindung an der entsprechenden Stelle oben das Centrum für die Ab- und Adduktoren sich findet. Auch die Centren des Facialis sind getrennt, in der hinteren Centralwindung das für die Muskeln des Mundes, in der vorderen das für die übrigen Gesichtsmuskeln, während der Hypoglossus mehr das Gebiet des hinteren Endes der dritten

Stirnwindung einnimmt. Das vordere Ende der Fossa Sylvii ist das Centrum für die vom dritten Ast des Trigeminus versorgten Kaumuskeln.

Suchen wir jetzt noch diese Gehirntheile zum Schädel in Beziehung zu setzen, ihre Lage zu letzterem zu bestimmen, um auf diese Weise praktisch verwerthbare Daten **für die craniocerebrale Topographie** zu gewinnen.

Die Fossa Sylvii beginnt auf der Schädelbasis am hinteren Rand des kleinen Keilbeinflügels, läuft entsprechend demselben nach aussen und biegt dann nach hinten um. Dicht unter der Vereinigungsstelle des grossen Keilbeinflügels und des Scheitelbeins mit der Schuppennaht, theilt sie sich in ihre beiden Schenkel, der kurze läuft schräg nach vorn oben, indem er die Coronarnaht kreuzt, der horizontale anfangs mit der vorderen obern Hälfte der Schuppennaht parallel, geht dann aber nach aufwärts und rückwärts. Die Theilung der Fossa Sylvii findet man etwa 4 cm über der Mitte des Jochbogens (s. Fig. 6, S. 18). Etwas weiter nach hinten liegt die Centralfurche, die schief von vorn unten nach hinten oben über die Hirnoberfläche läuft. Ihr unteres Ende wird gefunden, wenn man eine Senkrechte über dem Kiefergelenk errichtet; etwa 5 cm über diesem letztgenannten Punkt liegt der Anfang. Fällt man ein Loth dicht hinter der Wurzel des Proc. mastoideus auf die obere Jochbogenlinie, so bestimmt man damit die Lage des oberen Endes des Sule. centralis. Dieser Punkt liegt etwa 5 cm hinter dem Vereinigungspunkt der Sagittal- und der Coronarnaht. Doch ist das variabel. Durch diese Bestimmungen ist die Lage des Sulcus centralis und der Centralwindungen gegeben und damit eigentlich alles Wesentliche der craniocerebralen Topographie mitgetheilt.

Die Lage der grossen Ganglien kann man in der Weise bestimmen, dass man zwei Frontalschnitte anlegt, deren einer etwa durch die Theilungsstelle der Fissura Sylvii, der andere durch das hintere obere Ende des Sulcus Rolandi geht. Durch diese beiden Schnitte ist die gesammte Masse derselben umgrenzt. In diesem Bereich findet sich auch der Seitenventrikel.

Hebt man nun das Gehirn der Schläfengegend in die Höhe, dann wird **die Innenseite der Dura** sichtbar, soweit sie die mittlere Schädelgrube auskleidet, und ausserdem eine Reihe von Organen, die von der Hirnbasis in die Dura eintreten. Vorn an der Grenze

der vorderen und hinteren Schädelgrube zeigt sich in der Dura der Sinus spheno-parietalis, der dicht hinter der Kante des kleinen Keilbeinflügel zur Konvexität des Schädels emporzieht. Ueber den Grund der mittleren Schädelgrube sieht man von hinten vom For. spinos. schräg nach vorn aussen die Art. meningea med. hinziehen, während über die hintere Grenze auf dem Rücken der Schläfenpyramide der Sinus petrosus sup. verläuft.

Wird das Gehirn noch etwas mehr gehoben, dann kommen auch **die mittlere Theilen der Hirnbasis** zum Vorschein, soweit sie in den Bereich des medialen Theiles der mittleren Schädelgrube und der Sella turcica gehören. Vorn sieht man den N. opticus und dicht dahinter die Art. carotis int., die hier in das Gehirn eintritt. Weiter hinten in der hinteren Hälfte der Sella turcica den N. oculomotorius, an der Spitze der Felsenbeinpyramide den Nerv. trochlearis und noch etwas weiter hinten schon im Anfangstheil der hinteren Schädelgrube am hinteren Rand der Pyramide den N. trigeminus. Alle diese Organe treten in die Dura ein und verlaufen ziemlich weit in derselben. Am lateralen schräg abfallenden Theil der Sella turcica scheint der längsverlaufende Sinus cavernosus blau durch.

Um die Beziehungen dieser Theile zum Knochen genau kennen zu lernen, muss man die Dura von der Schädelbasis ablösen. Man gelangt dann vorn im medialen Theil der vorderen Grenze auf die Fissura orbitalis sup., die dem III., IV., VI. Hirnnerven und der Vena ophthalmiea als Austrittspforte dient. Nun bekommt man auch die drei Stämme des Trigeminus zu Gesicht, dessen I. Ast ebenfalls durch die Fissura orbit. sup. hindureh passirt. Dieht dahinter, etwas tiefer tritt der II. Ast in das Foramen rotundum und noch weiter etwa 1 em rüekwärts und lateral trifft man auf den III. Ast des Nerven, der hier dem For. ovale zustrebt. Dicht hinter letzterem steigt aus dem For. spinosum wie schon erwähnt die Art. meningea med. in die Dura empor. Da der III. Ast des Trigeminus schräg von hinten oben innen herabkommt, so findet sieh die Art. meningea direkt lateral von ihm, also für den von der Seite her vordringenden Operateur vor dem Nerven. Die beiden vorderen Aeste des Trigeminus lehnen sich medialwärts dicht an den Sinus cavernosus, der in die Dura eingeschlossen an der Aussenwand der Sella turcica liegt. Dieser zeigt pulsatorische Bewegungen, da in ihm die Art. carotis int. von dem For. carot. bis zu ihrer vorderen Umbiegung verläuft. Auf der Aussenseite liegen der Arterie oben der III., IV.

und VI. Hirnnerv an. Grösser ist die Entfernung zwischen dem III. Ast des Trigeminus und dem Sinus cavernosus. Oeffnet man die Dura um des ersteren Verlauf bis zum Austritt aus dem Hirn zu verfolgen, so sieht man, wie er ziemlich steil schräg nach hinten oben zu einer flachen Delle der Vorderseite der Felsenbeinpyramide aufsteigt, in welcher er sich mit den anderen beiden Aesten zu dem Ganglion Gasseri verbindet. Dieses Ganglion liegt noch von der Dura umschlossen; nur ein kurzer Stamm stellt die Verbindung mit dem Hirn her.

Die Lage dieses Ganglion hat praktische Bedeutung für die Chirurgen bekommen, weil man es bei sehr schweren Neuralgien resezirt hat. Es ist nicht ohne Werth zu erwähnen, dass es in derselben Frontalebene liegt wie die etwas weiter lateral und tiefer liegende Art. meningea media. Man kann also nur nach Unterbindung der Art. meningea media gut an das Ganglion heran. Wenn man aber in dieser Richtung auf das Foram. ovale und spinosum, auf den III. Ast des Trigeminus zu vordringt, so vermeidet man desto sicherer den Sinus cavernosus, der etwas weiter nach vorn, etwas höher und medialwärts liegt. Als weiterer topographischer Anhaltspunkt für diese Operation kann dienen, dass der hintere Rand des Jochbogens, das For. spinosum und das Ganglion Gasseri von einer Frontalebene getroffen werden. Auch kann man die Thatsache als Wegweiser benutzen, dass das For. spinosum auf die Oberfläche des Schädels projizirt etwa 1 cm über der Mitte des Unterkieferausschnittes zu liegen kommt.

4. Kapitel.

Die Hinterkopfgegend.

An die Schläfegegend schliesst sich nach hinten **der Hinterkopf** an. Seine vordere Grenze bezeichnet der Proc. mastoideus. — Unter der behaarten Kopfhaut liegt hier ein dickes, derbes Subcutangewebe, in welchem abgesehen von der unbedeutenden Art. auricularis post., die **Art. occipitalis** mit der gleichnamigen **Vene** und die **Nerven** sich verästeln. Weiter nach oben wird das subcutane Bindegewebe wieder geringer, hier ist die Verbindung der Haut mit der Galea wieder straffer. Nimmt man die Haut weg, so trifft man die Art. occipit., einen Ast der Carotis ext. etwa in der Mitte einer Linie, welche man von der Wurzel des Proc. mastoid. nach der Protuberantia occip. ext. zieht. Hier wo die Insertion des M. sterno-cleidomastoideus und des M. trapezius zusammenstossen, sieht man sie aus der Tiefe herauskommen. Neben ihr findet man gewöhnlich die Vena occipitalis (s. Fig. 1). Mit diesen Blutgefässen ziehen die Lymphgefässe der Hinterhauptsgegend und der hinteren Scheitelgegend herab und münden in die occipitalen

Lymphdrüsen auf dem Ansatz des M. trapezius, während die Lymphgefässe der Hinterohrgegend in die Drüsen sich ergiessen, welche auf dem Ansatz des M. sterno-cleidomastoideus liegen. Nicht so konstant trifft man bei der Art. occipit. auch den sensiblen Nerven, der hauptsächlich die Hinterhauptsgegend versorgt, den N. occipit. maj. Manchmal tritt er mit ihr zusammen in das Subcutangewebe hervor, häufig aber hat er sich schon vorher verästelt und ist dann schwer zu finden. Unter dem oberflächlichen Blatt der Galea liegt **der Occipitalmuskel,** der von der oberen Nackenlinie entspringt und auf gleiche Weise wie der Frontalmuskel in die Galea eingescheidet ist. An jene eben erwähnte obere Nackenlinie heftet sich von unten her der obere Ansatz des M. trapezius und lateral davon der M. sterno-cleidomastoideus. Erst wenn man diese Muskeln und die dahinter gelegenen, den M. longissimus capitis und den M. splenius an ihrem Ansatz durchschnitten hat, kann man die Art. occipitalis in ihrem weiteren Verlauf verfolgen. Man sieht dann, wie sie hinter dem Proc. mastoid. in einer Rinne desselben medial von der Incisura mastoidea ungefähr quer nach hinten verläuft.

Entfernt man jetzt den M. occipitalis und das dahinter liegende Periost, so liegt **der Knochen des Hinterhauptsbeines** vor. Seine Oberfläche ist ziemlich uneben, namentlich in der Medianlinie sitzt eine starke Prominenz, die man am Lebenden dicht über dem Nacken fühlt. Von hier aus zieht sich in querer Richtung eine mässigerhabene Leiste horizontal nach vorn zur Wurzel des Proc. mastoideus, der hier als derber massiger Zapfen nach unten hervorragt. Hinten wird er vom Hinterhauptsbein durch eine vertikale Naht, die Lambdanaht, abgegrenzt, die sich in etwas schräg nach hinten geneigter Linie im Bogen über die ganze Hinterkopfsgegend zur andern Seite fortsetzt und die Grenze gegen die Scheitelbeine darstellt. Auf sie stösst in der Medianlinie also ihrem höchsten Punkt von vorn die Sagittalnaht. Der Punkt ihrer Vereinigung ist die Stelle, wo sich bei kleinen Kindern die kleine Fontanelle findet, wo man bei geschlossenem Schädel gewöhnlich eine flache Delle antrifft. Hinter der Wurzel des Proc. mastoid. tritt konstant durch ein Loch im Knochen, eine Vene heraus, ein sogenanntes Emissarium, welche eine Verbindung der venösen Blutbahn innen und aussen vom Schädel herstellt. Der Schädelknochen ist hier gewöhnlich recht dick, besonders aber in der Medianlinie. Auf seiner Innenfläche zeigt er namentlich in dem unteren Theil ebenfalls starke Unebenheiten, zieht sich doch in der Medianlinie die stark prominirende Leiste der Crista

occipit. int., vom Hinterhauptsloch in die Höhe. Sie trägt auf ihrer Oberfläche eine flache Rinne für den Sinus longitudinalis. Gekreuzt wird sie von einer quer, also horizontal verlaufenden, breiten Rinne, die dem Sinus transversus als Lager dient. Sie entspricht in ihrer Lage ungefähr der Linea occipit. sup. und bezeichnet die Grenze zwischen Kleinhirn und Grosshirn.

Nimmt man den Schädel weg, so wird dadurch der in der Dura verlaufende Sinus transversus blossgelegt, er zieht in ungefähr querer Richtung vom hinteren Ende der Felsenbeinpyramide nach hinten (s. Fig. 6 S. 18) und stösst hier in der Mittellinie auf den Sinus longitudinalis, der im Bogen nach oben vorn zieht. Beide bilden hier den Confluens sinuum.

Die Bestimmung der Lage des Sinus transversus hat gelegentlich Bedeutung für den Chirurgen, weil im Anschluss an Eiterungsprozesse in den Zellen des Warzenfortsatzes Sinusthrombosen mit Vereiterungen vorkommen, die Gelegenheit zu operativem Vorgehen geben können. Man braucht nur den Schädel etwa 2 cm über dem Ansatz des Proc. mast. am Schädel in der Verlängerung des hinteren Randes zu öffnen, um gerade auf den Sinus zu kommen, da wo sein querer Verlauf beginnt.

Wenn man oberhalb des Sinus transversus die Dura wegschneidet, so liegt **das hintere Ende des Grosshirns** vor, das auf dem leicht schräg nach unten aussen abfallenden Tentorium cerebelli ruht. Letzteres inserirt sich an der Innenseite des Sinus transversus. Man trifft hier die Occipitallappen des Gehirns, oben seitlich und hinten das Ende der Parietallappen und unten seitlich unter diesen das Ende der Temporallappen. Gewöhnlich liegt das Gehirn so, dass man hinter dem Vereinigungspunkt zwischen Lambdanaht und Sagittalnaht auf den quer vertikal verlaufenden Sulcus occipitalis kommt, der das hintere Ende des Grosshirns an der medialen Hemisphärenfläche scharf gegen den Scheitellappen abgrenzt. Nach hinten vom Sulcus occipitalis findet sich der Cuneus, das Rindencentrum des Optieus, nach vorn der Praecuneus.

Nimmt man unterhalb der Protuberantia occip. ext. die Dura weg, so liegt vor uns **das Kleinhirn**, das die hintere Schädelgrube ausfüllt. Nach vorn von ihm trifft man in der Mittellinie auf den 4. Ventrikel und vor diesem oben auf die Brücke, unten auf die Medulla oblongata, die beide auf der vorderen Fläche der hinteren Schädelgrube ruhen. Am vorderen und seitlichen Rand dieser beiden treten die **Hirnnerven** aus der Hirnsubstanz, nur der II. und III. Hirnnerv kommt weiter vorn zu Tage. Diese Nerven laufen eine Strecke frei und treten dann in die Dura und von da durch bestimmte Löcher

nach aussen. Man sieht diese aber erst deutlich, wenn man die Dura vom Sehädelknochen abgehoben hat. Auf der Hinterfläche der Felsenbeinpyramide findet sich zunächst, ungefähr in der Mitte, das Loch für den Aeustieus und den Faeialis. Am unteren hinteren Rand der Pyramide entlang verläuft eine breite Furche für den Sinus transversus, die in das Foramen jugul. mündet, welches etwa 2½ em nach aussen von der Mitte des vorderen Randes des Hinterhauptsloch gelegen ist. Man findet es von aussen, wenn man dicht vor dem Proeessus mast. in querer Richtung etwa 2½ em in die Tiefe geht; die Vena jugularis und der 9., 10. und 11. Hirnnerv benutzen es zum Austritt. Von diesem Foramen jugul. aus zieht sich also die Furche für den Sinus transversus entlang der Hinterseite der Pyramide nach oben und wendet sich am oberen hinteren Rand derselben angelangt nach hinten, um leicht ansteigend bis zur Protuberantia oeeip. int. zu verlaufen. Medialwärts von diesem Foramen dicht über dem Proeessus eondyloideus an der inneren Umrandung des Hinterhauptloehs liegt das Foramen hypoglossi.

Auch die Oeffnungen der hinteren Schädelgrube haben chirurgisch eine Bedeutung, einerseits dadurch, dass sie die Kommunikation zwischen dem Inneren des Sehädels und dem Aeusseren vermitteln, dass also auf diesem Wege Krankheitsprozesse entzündlicher oder neoplastischer Art sowohl von aussen nach innen, als von innen nach aussen sich verbreiten können, andererseits dadurch dass diese Nerven und Gefässe durch Erkrankungen und Verletzungen des Knochens direkt an den Durchtrittsstellen in Mitleidenschaft gezogen werden können und so Blutungen, Neuralgien oder Lähmungen entstehen können.

B. Gesichtstheil des Kopfes.

5. Kapitel.

Allgemeine Topographie des Gesichtstheiles des Kopfes.

Die Weichtheile des Gesichts bestehen im Wesentlichen aus Haut, Fett, Muskeln, Drüsen, zahlreichen Gefässen und Nerven. Die Haut des Gesichts ist ausserordentlich beweglich, weich und im Allgemeinen dünn, jedoch ist die Dicke im Einzelnen sehr verschieden, dabei ist sie sehr dehnbar.

Durch alle diese Eigenschaften und durch ihren Blutreichthum ist sie für plastische Operationen ein sehr geeignetes Material.

Unter ihr liegt das subcutane Fettgewebe, das an verschiedenen Stellen von sehr verschiedener Mächtigkeit ist. Es giebt dem Gesicht die Rundung, indem es Höhlen und Buchten ausfüllt und so die Niveaudifferenzen der Knochen ausgleicht. Die Muskeln gruppiren sich nach bestimmten Organen, deren Funktionen sie dienen. Es sind Muskeln für das Auge, die Nase, das Ohr, den Kiefer und die Haut. Wir werden diese bei den einzelnen Regionen genauer besprechen.

Unter diesen Weichtheilen liegt der **Gesichtsschädel.** Er setzt sich im Wesentlichen aus dem Oberkiefer, dem Jochbein und dem Nasenbein einerseits und dem Unterkiefer andererseits zusammen; dazu kommen noch die an die erste Gruppe angrenzenden Partien des Schädelgrundes und Schädelgewölbes. Die Form und die Prominenz des Oberkiefers, die mehr oder weniger starke Entwickelung des daran stossenden Jochbogens, der sich aus dem Processus zygomaticus des Schläfenbeins und dem Jochbein zusammensetzt, ist für die Form des Gesichts ausserordentlich bestimmend. Die Vorderfläche des Oberkiefers, welche die Grundlage der Vorderseite des Gesichts im Wesentlichen bildet, ist gewöhnlich leicht konkav. Von ihrem oberen Theil aus geht horizontal in mehr oder weniger starkem Bogen der breite allmählich sich verjüngende Jochbogen nach aussen und hinten, um dicht vor dem Kiefergelenk seinen Stützpunkt an den seitlichen Theilen der Schädelbasis zu finden. Auf diesem Jochbogen etwas nach vorn von seiner Mitte ruht der Stirnfortsatz des Jochbeins, der senkrecht nach oben verläuft, um in Vereinigung mit dem Proc. zygomat. des Stirnbeins die Augenhöhle nach aussen in einem medialwärts konkaven Bogen abzuschliessen. Da wo die Naht zwischen Stirn- und Jochbein ist, also etwa $1^1/_2$ cm unterhalb des Supraorbitalrandes, da kommt ein Nerv aus dem Knochen heraus, der Ramus tempor. des Nervus orbit. Ungefähr in der Mitte des Jochbeins nahe dem Orbitalrand verlässt den Knochen der N. subcutaneus malae.

Beide können schwere Neuralgien machen und so Anlass zur Neurektomie geben. Man sucht sie an der angegebenen Stelle, sie liegen hier unter der Haut, Subcutangewebe ev. der Temporalfascie auf dem Periost.

Mit Hilfe der beiden Nasenbeine vereinigen sich die beiden Stirnfortsätze und der Oberkiefer zu einem hohen aber schmalen spitzwinkeligen Gewölbe, das in der Mittellinie des Gesichts von dem

unteren Rand des Stirnbeins in mehr oder weniger schräger Richtung nach unten vorn hinzieht und so das knöcherne Nasengerüst bildet. Der untere Theil der beiden Oberkiefer besteht aus den beiden Alveolarfortsätzen, die in horizontaler Richtung verlaufen und sich in der Mittellinie in einer etwas prominenten Spina

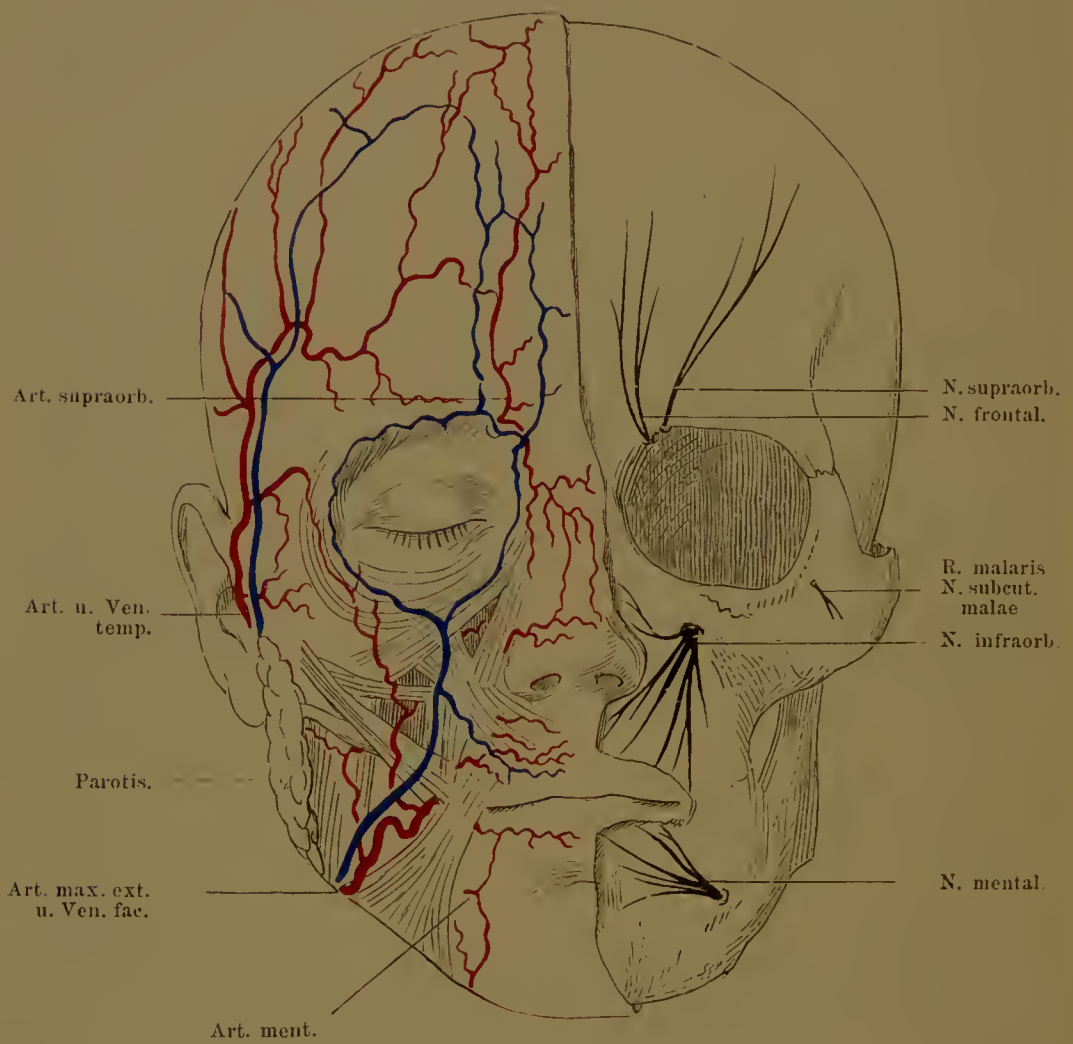

Fig. 9. Rechte Gesichtshälfte. Haut entfernt, Gesichtsmuskeln, Parotis mit Ausführungsgang und die Gesichtsgefässe in schematischer Weise zur Darstellung gebracht. Links die sensiblen Gesichtsnerven mit ihren Austrittspunkten aus dem Knochen sichtbar gemacht

vereinigen. — Nach unten wird das Gesicht vom Unterkiefer begrenzt, der von einer Ohrgegend zur anderen in einem im Grossen und Ganzen schräg nach vorn unten gerichteten Bogen sich erstreckt. Der etwas schräg nach oben gestellte hufeisenförmig gekrümmte Körper des Unterkiefers mit dem Alveolarfortsatze reicht bis

zum Kieferwinkel nach hinten, der senkrecht unter dem hinteren Jochbogenende liegt. Hier steigt der vertikale Ast auf, um sich nach oben zu theilen, nach vorn in einen Muskelfortsatz, den Process. coronoideus für den Ansatz des Musc. temporalis, nach oben in den Gelenkfortsatz; zwischen beiden liegt ein halbkreisförmiger Ausschnitt des Knochens. Der Proc. temporalis findet etwa in der Höhe des Jochbogens sein Ende etwas nach vorn von der Mitte desselben, während der Gelenkfortsatz ½ cm höher mit einem kleinen walzenförmigen Gelenkende aufhört.

6. Kapitel.

Die Augengegend.

Das Auge ist bedeckt von den **Augenlidern,** die aus dünner Haut, Muskeln, derbem Bindegewebe und Schleimhaut bestehen. Die Muskulatur setzt sich zusammen aus dem M. orbicularis palpebrae und dem Orbicularis orbitae, die zusammen den Schliessmuskel der Augenlider bilden. Er geht der Hauptsache nach vom inneren Augenwinkel aus, umkreist zum Theil das Auge und kehrt wieder dahin zurück, zum Theil inserirt er sich am äusseren Augenwinkel. Er reicht nach allen Richtungen ziemlich weit über den Orbitalrand nach aussen, indem er mit dem M. frontalis und den Wangenmuskeln zusammenstösst und diese theilweise deckt. Hinter den Muskelfasern kommt eine derbe Bindegewebsplatte, der Tarsus, die namentlich im oberen Augenlid stark entwickelt ist. Sie steht mit den Muskeln des Lides in Verbindung und bildet den inneren Rand des Lides. In ihr liegen die Tarsaldrüsen. Auf der Innenseite ist diese Platte von Schleimhaut gedeckt, die die ganze Innenseite des Lides überzieht und sich auf den Bulbus überschlägt, derart, dass eine obere und untere mit Schleimhaut ausgekleidete Tasche entsteht. Die Tarsaldrüsen münden am Lidrande; in diesen sind die Cilien eingepflanzt mit schräg nach aussen gerichteter Stellung.

Gelegentlich entstehen Retentionscysten in den Tarsaldrüsen und Abscesse, die am einfachsten durch Spaltung und Ausschabung beseitigt werden. Durch Verletzungen und Narbenbildung der äusseren Haut können Ektropien des Lides zu Stande kommen, durch Schrumpfung der Conjunctiva, Entropien. Häufig ist die Konsequenz dieser Stellungsveränderungen der Lider ein mangelhafter Verschluss des Auges mit seinen Folgen, bezw. ein Einwärtskehren der Cilien. Durch Excision der Narben und plastische Deckung des so erzeugten Defektes kann man die normale Stellung wieder herstellen.

Nur ein Muskel geht an das obere Lid heran, der aus der Orbita selbst kommt, das ist der Levator palp. sup., der am Foramen optic. entspringt, entlang der oberen Orbitawand verläuft und sich oben an das Lid ansetzt. Gedeckt hinter den Augenlidern liegt der **Thränenapparat des Auges**, der die Befeuchtung der Oberfläche des Bulbus und der Conjunctiva besorgt. Das Sekret wird von der Thränendrüse bereitet, welche man in der Ausbuchtung der Orbita dicht hinter dem äusseren Supraorbitalrand findet. Von ihr gehen eine Anzahl Ausführungsgänge parallel herab, die unweit vom oberen Rande des Tarsus die Bindehaut durchbohren. An diesen orbitalen Theil der Thränendrüse schliessen sich noch andere Drüsenläppchen an, welche schon in den Lidern gelagert sind, der palpebrale Theil. Vom Auge abgeführt wird das Sekret durch die Thränenröhrchen, die es an den Thränensack abgeben und von da gelangt es durch den Thränennasenkanal in die Nase. Die innere Oeffnung der Thränenröhrchen, die Thränenpunkte liegen auf kleinen Erhebungen des oberen und unteren Lidrandes nahe dem medialen Augenwinkel nach unten und oben von einer kleinen Erhebung, der Caruncula lacrymalis. Von da gehen die Thränenröhrchen nasenwärts und münden hier in den schleimhäutigen Thränensack, der innerhalb der Knochenbucht des Thränenbeins und des Oberkiefers in der unteren Hälfte des medialen Orbitalrandes gelegen ist. Auf der lateralen Seite dagegen hat der Thränensack keine knöcherne Wand. Durch das Lig. palp. int. wird er in zwei Theile getrennt. Er setzt sich nach unten fort in ziemlich senkrechter Richtung und etwas nach unten hinten verlaufend, indem er durch den Thränennasenkanal in die Nase sich begiebt, wo er vorn und oben im unteren Nasengang dicht hinter dem vorderen Anfang der unteren Muschel ausmündet. Häufig findet sich an dieser Ausmündungsstelle ein kleiner Schleimhautschlitz.

Man kann von der Nase aus den Thränennasengang mit einer stark gebogenen Sonde sondiren, wenn man zwischen unterer Muschel und Nasenwand dicht hinter dem Beginn der Muschel etwa 3—3½ cm hinter dem hinteren Umfang des Nasenlochs die Sonde in die Höhe führt.

Nimmt man die Augenlider weg, so kommt man auf den äusseren Rand der Augenhöhle und die vordere Fläche des Bulbus. Diese wird in der Mitte von der Hornhaut, rings herum von der Conjunctiva bulbi gebildet, die den Bulbus mit den Lidern verbindet.

Der fast kugelige **Bulbus**, der auf den Sehnerv wie eine Frucht auf einen Stiel aufgesetzt ist, schwebt in dem grössten Querschnitt der

knöchernen Augenhöhle, ringsum von Fett umlagert und gestützt. Er liegt aber nicht ganz in der Orbita, sondern ragt mit seiner vorderen Hemisphäre über den Augenhöhlenrand hervor, sodass namentlich auf der Schläfenseite die vordere Hemisphäre des Augapfels ungedeckt und von aussen leicht zugänglich liegt.

Für gewöhnlich verschiebt er sich bei Bewegung des Auges nicht, sondern wird nur rotirt.

In Folge von pathologischen Prozessen jedoch kann er verschoben werden. Blutansammlungen nach Verletzungen, Eiterherde in Folge von Knochenerkrankungen, intraorbitale Geschwülste können ihn stark dislociren, sodass Exophthalmus eintritt.

In seinem orbitalen Theil ist der Bulbus von einer fibrösen Haut, der Tenon'schen Kapsel bedeckt. Ziemlich reichliches Fett umgiebt ihn und füllt den Raum zwischen ihm und der knöchernen Augenhöhle aus. In diesem Fett verlaufen die **Gefässe, Muskeln** und **Nerven der Augenhöhle.** Nahe um den N. opticus und den Bulbus herum liegen die Ciliarnerven und die Gefässe. Neben dem Sehnerv begiebt sich die Art. ophthalmica durch das For. opticum in die Orbita, während die Vena ophthalmica durch die Fissura orb. sup. hindurchtritt. Die Arterie zerfällt in eine Reihe von Zweigen.

Bei Basisfrakturen kann sie verletzt werden und so ein Bluterguss in der Orbita entstehen.

Sie hat in der Gegend des inneren Augenwinkels eine Kommunikation mit der Art. angul. fac. Die Venen der Augenhöhle entleeren sich hauptsächlich durch die Sinus der Schädelhöhle, ferner durch die V. ophthalmica facial. am inneren Augenwinkel nach aussen und schliesslich stehen sie in Verbindung mit dem Venenplexus in der Fossa spheno-maxillaris.

In Folge dessen kann sich der Inhalt der Orbita an Verletzungen dieser Theile durch Stauungen betheiligen, ebenso nach Operationen in der Fossa spheno-maxillaris.

Sechs **Muskeln,** vier gerade den Wänden der Orbita entsprechende und zwei schiefe gruppiren sich um den Augapfel. — Diese geraden Muskeln entspringen alle im Umkreis des Foramen optic., wo sie mit ihren sich vereinigenden Ursprungssehnen den Sehnerv umgeben. Von da aus ziehen sie entlang den Wänden der Orbita nach vorn zum Bulbus, überschreiten den Aequator desselben und heften sich mit breiten Sehnen an der vorderen Hemisphäre der Sklera an, nachdem sie die Capsula Tenonis durchbohrt haben.

Diese Verbindung der Tenon'schen Kapsel mit den Muskeln ermöglicht, dass der Stumpf nach der Enucleatio bulbi etwas bewegt werden kann, dass damit auch auf das künstliche Auge die Bewegung übertragen werden kann.

Die Ansatzlinie der Sehnen ist etwa 6—8 mm vom Rande der Hornhaut entfernt. Bedeckt sind die Sehnenansätze nur von der Conjunctiva und einer dünnen Fascie.

Es wird deshalb bei der Schieloperation nur eine geringe Verletzung gemacht.

Die beiden schrägen Muskeln verlaufen ganz anders. Der Superior entspringt zwar ebenfalls in der Nähe des Foramen optic., läuft aber an der medialen oberen Wand der Orbita nach vorn bis zum Nasentheil des Stirnbeins, dort bildet er eine runde Sehne, welche, um zum Bulbus zu gelangen, im Winkel lateral und nach hinten ablenken muss und zu dem Zwecke in eine am Tuberculum trochl. des Stirnbeins haftende sehnige Schlinge gefasst wird. Die Sehne geht schräg über den Rectus sup. hinweg, durchbohrt die Tenon'sche Kapsel und heftet sich fächerförmig ausgebreitet ungefähr im Aequator des Augapfels zwischen dem Rectus sup. und Rectus ext. an. Der M. obliquus inf. entsteht gerade unter der Thränensackgrube am Oberkiefer und umgreift, hinter dem Augenhöhlenrand verlaufend, die untere Hemisphäre des Bulbus, kreuzt auf seinem Wege zuerst den Rectus inf. und schwingt sich darauf über den horizontalen Meridian des Augapfels auf die obere Seite der hinteren Hemisphäre um sich gegenüber dem Ansatz des Obliquus sup. anzuheften.

Nahe dem Augenhöhlenrand verlaufen in der Orbita mehrere **Nerven,** deren Verlauf praktisch von Wichtigkeit ist, der Nervus supraorbitalis und frontalis. Sie kommen von der Fissura orbit. sup. entlang dem Dach der Orbita, um dann durch die schon genannten Foramina resp. Sulci nach der Stirn sich herumzuschlagen (s. S. 10, 11).

Wenn man nun die Bulbi sammt dem orbitalen Fettgewebe mit den dasselbe durchsetzenden Gefässen und Nerven wegnimmt, dann überschaut man die **knöchernen Augenhöhlen.** Sie bilden konische Räume mit vorngelegener Basis, deren Achsen nach hinten zu sich einander nähern und deren Eingangsebenen resp. Basen gegen den Nasenrücken hin konvergiren. Die medialen Ränder beider Höhlen stehen etwa $2^1/_2$ cm von einander entfernt. Der Eingang ist allseitig von massiven Knochen umrahmt. Der Supraorbitalrand wird vom Stirnbein gebildet, desgleichen auch der obere Theil des Aussen- und Innenrandes. An der Bildung des Infraorbitalrandes und der unteren Hälfte des Aussen- und Innenrandes betheiligen sich der Oberkiefer und das Jochbein, die beide etwa in

der Mitte des Infraorbitalrandes aneinanderstossen. Die Ränder der Augenhöhle sind nach innen aufgeworfen, so dass der Umfang des Augenhöhlenrandes kleiner ist als der der zunächst angrenzenden Theile der Höhle. Gegen die Schädelhöhle grenzt sich die Augenhöhle durch die dünne Orbitalplatte des Stirnbeins und den kleinen Keilbeinflügel ab, gegen die Nasenhöhle durch die Lamina papyracea des Siebbeins und das Thränenbein, gegen die Schläfe durch das Joehbein und die Augenhöhlenfläche des grossen Keilbeinflügels. Ihren Boden bilden die Augenhöhlenflächen des Oberkieferkörpers mit dem sie hinten ergänzenden Proc. orbitalis des Gaumenbeins und vorne mit dem Jochbein. An der Spitze der Augenhöhle liegt die schräg von oben aussen nach innen unten ziehende Fissura orbitalis sup. und medial davon das For. optieum; durch diese Oeffnungen kommunizirt die Augenhöhle mit der Schädelhöhle. Dureh ihren Boden zieht an der Uebergangsstelle der Innenfläche in die Aussenfläehe schräg von unten medial- nach vorn lateralwärts eine Spalte, die Fissura orbit. inf., die dicht unter der Fiss. orb. sup. beginnt und etwa 2 em hinter dem medialen Anfang des Jochbogens endigt Sie vermittelt die Verbindung mit der Fossa sphenomaxillaris. Ganz vorn in der unteren Hälfte des Randes der Nasenwand der Orbita, befindet sich die längliche Grube für den Thränensaek, die von oben naeh unten verläuft und sieh durch einen Kanal, den Thränen-Nasenkanal in die Nasenhöhle fortsetzt.

Dieht unter der Bodenfläehe der Orbita zieht in gerader Richtung von vorn naeh hinten oder schräg von vorn innen nach hinten aussen der Kanal für den Nerv. infraorbitalis und die gleichnamige Arterie. Der Kanal beginnt in der Fissura orbit. inf. und endigt etwa $^3/_4$ cm unter der Mitte des Infraorbitalrandes.

Hier resezirt man bei Neuralgien den N. infraorbitalis. Man legt ihn am For. infraorbitale bloss, entfernt mit dem Meissel die obere Umrandung des Foramen infraorbitale, bricht mit der Pincette oder Zange die dünne knöcherne Bedeckung des Canalis infraorbitalis ab und kann nun den Nerven hinten in der Fissura orbitalis inf. abschneiden. So erhält man ein möglichs weit centralwärts reichendes Stück des Nerven.

7. Kapitel.

Die Nasengegend.

Die Nase setzt sich oben in der sogenannten Nasenwurzelgegend durch eine Vertiefung gegen die Stirn ab. Seitlich wird sie begrenzt

durch die Nasolabial-Furche, welche sich zwischen Nasenflügel und Wange hinzieht. Unten ist ihre Wand im Winkel gegen die Oberlippe geneigt. Ueberall ist die Nase mit gewöhnlicher **Haut** bedeckt, die oben auf dem knöchernen Theil leicht verschieblich aufsitzt, an dem unteren knorpeligen aber viel fester haftet. Hier hat sie kaum eine Fettschicht, sondern setzt sich direkt dem Knorpel auf, dadurch ist die Verschiebliehkeit sehr gering.

Man muss in Folge dessen hier bei Defekten von Haut durch plastische Operationen ev. durch Thiersch'sche Transplantationen Deckung schaffen, nicht durch Zusammenziehen, weil dies erstens schwer geht und zweitens leicht zu einer Difformität, zu Ektropien der Nasenflügel führen kann.

In dem subcutanen Bindegewebe verlaufen die reichlichen Zweige der zahlreichen Blutgefässe und Nerven. **Die Muskulatur** der Nase ist nur dünn, sie besorgt die Bewegung der Nasenflügel; chirurgisch hat sie gar keine Bedeutung. Als Hauptgerüst hat die äussere Nase den **knöchernen Theil,** den ich schon früher beschrieben habe (S. 27 unten). Daran schliessen sich peripherwärts mehrere **knorplige Stützen**, das knorplige Septum, die Fortsetzung des knöchernen, welches bis zur Nasenspitze reicht, und von diesem ausgehend am Eingang der knöchernen Nase zwei dreieckige, flügelförmige Anhänge, welche hier das Dach der Nase nach unten verlängern; dazu kommen noch als Grundlage für die Nasenflügel zwei besonders dünne Knorpel, welche sowohl der Nasenspitze als den Nasenflügeln Halt und Form geben.

Auf der Innenseite ist die Nase mit einer gefäss- und nervenreichen **Schleimhaut** ausgekleidet, die ihre **arterielle Versorgung** von der Art. sphenopalatina, einem Ast der Maxillaris int. erhält.

Eine grössere, chirurgisch wichtige Arterie trifft man in der Nase nicht an. Das so häufige Nasenbluten ist wohl meist kapillär oder venös; die Blutstillung ist einfach durch Tamponade entweder bloss von vorn oder von vorn und hinten her mit Hilfe einer Bellocque'schen Röhre gut zu erreichen.

Die Nerven der Nasenhöhle sind Zweige des N. olfactorius und des ersten und zweiten Astes des Trigeminus.

Für viele Operationen in der Nase ist die gewöhnliche Oeffnung, selbst wenn sie gedehnt wird, und sie lässt sich etwas dehnen, nicht genügend gross. Man muss sie dann operativ erweitern; das thut man am besten durch einen Schnitt dicht neben dem Septum, weil man dann gute Uebersicht bekommt. Der Eingang zur knöchernen Nase lässt sich dann erheblich dehnen. So hat man für Operationen von Polypen, die auf gewöhnlichem Wege nicht zu entfernen sind, genug Raum.

Die Nasenhöhle ist in zwei symmetrische Hälften in der Mitte geschieden. Ihre Basis, der harte Gaumen, entsteht durch Zusammentritt der Gaumenplatten des Oberkiefers und des Gaumenbeins. Ihre Seitenwände bauen sich unten aus dem Oberkiefer mit der senk-

rechten Platte des Gaumenbeins auf und oben aus der Lamina papyracea und dem Thränenbein. Der Nasenfortsatz des Oberkiefers mit den Nasenbeinen und die knorplige Nase erzeugen die unvollständige äussere Wand. Das Dach der Nasenhöhle bildet das zarte Siebbein, die Lamina cribrosa und der Keilbeinkörper.

Da diese Lamina cribrosa hier die einzige Scheidewand der Sehädel- und Nasenhöhle ist, so ist es begreiflich, dass sie sieh an Frakturen des vorderen Theils des Sehädels sehr häufig betheiligt und dass es bei der dadurch entstehenden Eröffnung der Schädelhöhle zum Ausfluss von Arachnoidal-Flüssigkeit aus der Nase kommen kann.

Die Seitenwände der Nasenhöhle konvergiren nach oben. Die Zugangsöffnung zur inneren Nase, soweit sie aus Knochen besteht, die Apertura, ist gewöhnlich enger als die dahinter liegende Nasenhöhle. Diese Apertur steht nieht in einer frontalen Ebene, ihre Ebene weieht aber auch von der der Nasenlöeher ab; deshalb muss man die Nasenspitze stark heben, will man eine gute Einsicht in die Nase haben. **Die Scheidewand** der Nasenhöhle besteht aus der senkreehten Siebbeinplatte und dem Vomer. Naeh vorn bildet die Fortsetzung eine vierseitige Knorpelplatte, die in den naeh vorn offenen Winkel des knöehernen Septum eingeschaltet ist. Naeh hinten scheidet der Vomer die Choanen. Dieses Septum dient dem gewölbartigen festen Dach der Nase als Stütze, dadurch wird die Widerstandskraft der Nase erhöht.

Bricht aber bei zu starker Verletzung, bei einem zu heftigen Stoss etc. der Knoehen ein, dann muss sieh auch die Nasenscheidewand daran betheiligen. Bei diesen Frakturen kommt es zu einem Einsinken der Nasenbeine und dadurch zur Beengung der Nasenhöhle und hauptsächlich zu einer erhebliehen Entstellung, zu der sogenannten Sattelnase. Man muss daher sehr darauf bedaeht sein, bei solchen Frakturen die eingesunkenen Nasenbeine wieder zu heben. Die gleiehe Difformität kann auch entstehen, wenn dureh Syphilis die Nasenbeine zu Grunde gehen. Letzteres ist wohl die häufigere Ursaehe.

Nur in seltenen Fällen steht das Septum der Nase ganz gerade, meist ist es sehief ausgebogen und zwar steht es dann schon in den Basaltheilen schief.

Das kann zu starker skoliotischer Verbiegung der äusseren Nase, zu hoehgradiger Beengung der Nasengänge und dadurch zu starken Störungen beim Athmen führen. Die Ursachen dieser Verbiegung des Nasen-Septum liegen wohl in relativ zu starkem Wachsthum. Die Seheidewand entsteht dadurch, dass die Lamina perpend. und der Vomer sieh von oben und von unten entgegenwachsen. Dauert nun ihr Wachsthum noch an, während das der umgebenden Knochen beendet ist, so müssen sie sich, wenn die einander entgegenkommenden Knoehenränder zur Berührung kommen, durch den Druck zur Seite biegen; dadurch entsteht namentlich im knorpeligen Theil eine Verbiegung.

Von den Seitenwänden der Nasenhöhlen gehen drei **Nasenmuscheln** ab, mit nach aussen konkaven Biegungen. Die unterste beginnt am äusseren Rand der knöchernen Nase etwa 1 cm unterhalb des Infraorbitalrandes und zieht sich in horizontaler Ansatzlinie

Fig. 10. Sagittalschnitt durch den Kopf dicht neben der Mittellinie. Stirn und Keilbeinhöhle geöffnet. Zwei Nasenmuscheln; dahinter die Mündung der Tuba Eustachii im Rachen. Kehlkopfeingang mit Epiglottis.

nach hinten bis zum Proc. pterygoid. des Keilbeins. Sie bildet unter sich den unteren Nasengang, der in sagittaler Richtung nach hinten verläuft. Weiter oben finden sich noch zwei Muscheln; sie sind Bestandtheile des Siebbeins und sitzen wesentlich höher. Die mittlere

fängt etwas weiter hinten an, als die untere und reicht ungefähr eben so weit, während die obere noch weiter hinten und oben liegt und im Ganzen wenig hervortritt. Die von ihnen begrenzten mittleren und oberen Nasengänge münden in der oberen Hälfte der Choanen ein. Der oberste Nasengang ist der kürzeste und am schwersten zugänglich, er liegt ganz nach hinten, der mittlere ist der weiteste. Mit der Nasenhöhle kommuniziren die sogenannten Nebenhöhlen der Nase durch Oeffnungen: die Oeffnung für die Stirnhöhle und die Kieferhöhle liegt im mittleren Nasengang, in der Gegend des Proc. uncinatus. Die Keilbeinhöhle mündet oberhalb und hinter der oberen Nasenmuschel.

Die Nase enthält mehr Raum, als man nach der äusseren knöchernen Oeffnung erwarten könnte. Die Knochen sind meist dünn, so dass sie dem Wachsthum von Geschwülsten nur wenig Widerstand entgegensetzen. Die Muscheln sind ebenso wie die inneren Nasenwände von gefässreicher Schleimhaut überzogen, die dem Knochen dicht aufliegt. Die Muscheln, namentlich die unteren, haben aber ausser der Schleimhaut noch kavernöses Gewebe.

In Folge dessen können starke Schwellungen der Muscheln auftreten, die zu Verlegung der Nase und reflektorischer Neurose führen; man darf solche Muschelschwellungen nicht mit Tumoren verwechseln. Ausserdem aber kommt häufig eine schleimige Degeneration, eine ödematöse Durchtränkung der Schleimhaut und Submukosa vor, aus der Geschwülste, sogenannte Polypen entstehen. Auch sie können dann den Nasengang sehr beengen. Man muss beide Krankheiten gut unterscheiden, da die Therapie in beiden verschieden ist. Polypen gehen so gut wie nie von der unteren Muschel aus, sie kommen von höher oben herab; man wird also nach aussen von ihnen die untere Muschel wahrnehmen. Muschelschwellung aber hat meist ihren Sitz in der unteren Muschel.

An einer normalen Nase sieht man gewöhnlich durch das Nasenloch das vordere Ende der unteren Muschel, meist auch das der mittleren Muschel.

In Folge der Kommunikation der Nase mit anderen Höhlen, der Kieferhöhle, der Rachenhöhle kommt es nicht ganz selten vor, dass sich Geschwülste in der Nasenhöhle vorfinden, die nicht in ihr entstanden sind. So können Carcinome der Kieferhöhle in die Nasenhöhle durchbrechen, sie sind dann schon oft von Unkundigen als Nasenpolypen behandelt worden. Auch vom Rachen dringen Tumoren durch die Choanen in die Nasenhöhle. Gar nicht selten schicken die sogenannten Nasenrachenfibroide, die ihre Basis oben im Rachen haben, einen Zapfen in die Nase; seltener kommt es umgekehrt vor. Geschwülste der Nase dehnen meist die Nasenhöhle, die ja nur aus dünnen Knochenplatten besteht, stark aus. Schon bei Schleimpolypen kann man gelegentlich eine Verbreiterung der Nase im knöchernen Theil sehen. — Vielfach ist man genöthigt, Instrumente durch die Nase einzuführen, seien es Katheter für die Tuba Eustachii oder die Bellocque'sche Röhre bei Nasen-

blutungen; sie werden immer auf dem Boden des unteren Nasenganges entlang geführt. Sondirungen der Kieferhöhle und der Stirnhöhle von dem mittleren Nasengang aus, etwa bei Eiterungen in diesen Höhlen, machen Schwierigkeiten.

Der hintere Ausgang der Nase, die Choanen, besteht aus zwei nebeneinanderstehenden vierseitigen Oeffnungen, getrennt durch das Ende des Vomer. Im Inneren derselben sieht man die hinteren Enden der Muscheln.

8. Kapitel.

Die vordere Wangen-, Lippen- und Kinngegend.

Die vordere Gesichtsgegend besteht, abgesehen von dem Auge und der Nase aus der **vorderen Wangengegend, den Lippen und der Kinngegend.** Die **Weichtheile** setzen sich hier zusammen hauptsächlich aus Haut, Fettgewebe und Muskulatur für den Mund und die übrige Gesichtshaut. Präparirt man die Haut mit dem mehr oder weniger reichlichen Fettgewebe weg, so gelangt man auf verschiedene **Muskeln,** die von Skelettheilen entspringen und in dem bindegewebigen Gerüst der Haut endigen. Es sind Hautmuskeln und ihre Wirkung besteht zunächst darin, die Gesichtshaut zu verschieben und in Falten zu legen; sie treten alle in Beziehung zum Mund. So zieht von dem unteren Augenhöhlenrand der Musc. quadratus schräg herab zur Nasolabialfaltengegend, während der Musc. zygomaticus major etwas weiter nach aussen am Jochbein entspringt und sich schief zum Mundwinkel erstreckt. Hinter dem ersteren kommt der Musc. caninus, der dicht unter dem Foramen infraorb. abgeht, über die Fossa can. zieht und in der Haut am Mundwinkel sich inserirt. Zwischen diesen beiden Muskeln liegt Fettgewebe; in diesem breitet sich der **Nervus infraorb.** und die **gleichnamige Arterie** mit vielen Verzweigungen aus, um dann die Haut mit sensiblen Fasern zu versorgen.

Will man also den Nerv bei Neuralgien reseziren, so muss man zunächst Haut und Fettgewebe und obere Muskelschicht, entsprechend den Angaben über die Lage des Foramen infraorb., etwa 1 cm unter der Mitte des unteren Augenhöhlenrandes durchschneiden, dann gelangt man zur Austrittsstelle der Nerven. Und nun kann man den Nerven einfach excidiren oder man meisselt die Umrandung des Foramen infraorbitale heraus, legt den Canalis infraorbit. von der Orbita aus bloss und extrahirt den Nerven, nachdem man ihn hinten in der Fissura orbit. inf. abgeschnitten hat.

Nach Wegnahme aller Weichtheile kommt man auf **die Vorderwand des Oberkiefers,** hinter der die Kieferhöhle gelegen ist.

Die **Kieferhöhle** ist ein grosser einheitlicher, unregelmässig gestalteter Raum im Körper des Oberkiefers, nur durch dünne Knochenplatten von den daran stossenden Höhlen geschieden. Im Grossen und Ganzen hat sie die Gestalt einer vierseitigen Pyramide. Die mediale Wand verläuft ziemlich gerade nach vorn, die obere

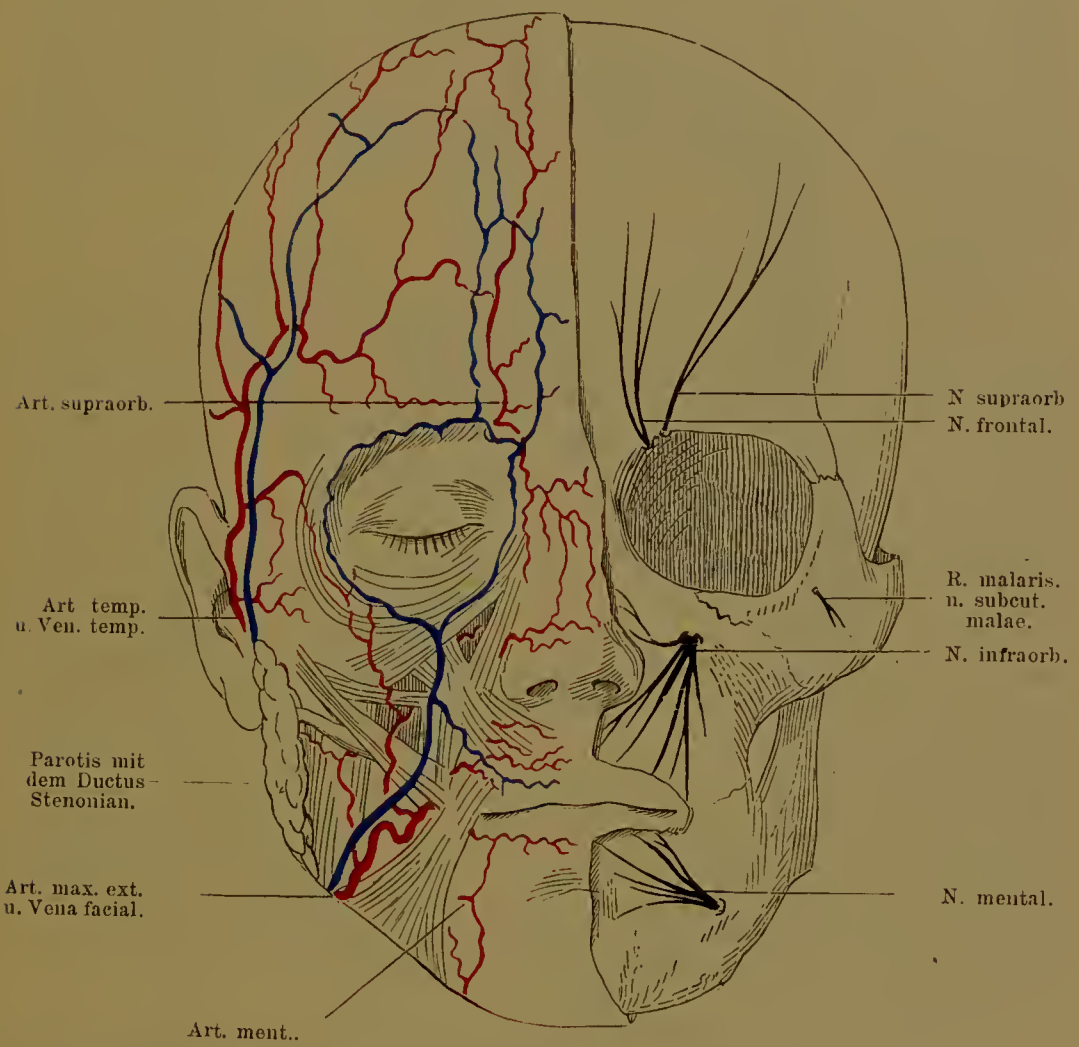

Fig. 11. Rechte Gesichtshälfte. Haut entfernt, Gesichtsmuskeln, Parotis mit Ausführungsgang und die Gesichtsgefässe in schematischer Weise zur Darstellung gebracht. Links die sensiblen Gesichtsnerven mit ihren Austrittspunkten aus dem Knochen sichtbar gemacht.

bildet ein horizontales Dach, während die laterale medialwärts konkav von aussen vorn nach hinten innen zieht. Ihre äussere Grenze liegt in der senkrechten Verlängerung des Innenrandes des lateralen Orbital-Randes nach unten, während die mediale Wand etwa $^1/_2$ cm nach aussen von dem Rand der äusseren knöchernen Nasenöffnung zu

finden ist, also etwa senkrecht über dem Eckzahn. Die untere Wand, der Boden, besteht oft aus zwei Abtheilungen, einem höher gelegenen hinteren und einem tieferen vorderen Theil. Die tiefste Stelle liegt ungefähr über dem zweiten Prämolar- resp. ersten Molarzahn.

Das ist wichtig für die Drainirung der Kieferhöhle bei Empyemen. Wenn man einen Troicart durch die Alveole des oberen II. Prämolarzahns etwas nach hinten oben vorstösst, so gelangt man in die Kieferhöhle, da wo beim Stehen des Betreffenden der tiefste Punkt ist. Liegt jedoch der Betreffende, so würde man damit die Kuppe des Kieferhöhlenraums treffen, man muss deshalb dann weiter hinten einstossen durch die Alveole des III. Molaris. Dies ist dann wenigstens, wenn der Patient mit etwas erhobenem Kopf liegt, der tiefste Punkt, für den Abfluss des Sekrets also der geeignetste.

Die Kieferhöhle ist auch von Schleimhaut überzogen.

Häufig finden sich Schleimpolypen auf derselben, die jedoch selten Beschwerden machen. Dagegen geben Geschwülste mancher Art, wie Zahncysten, Osteome und maligne Tumoren, die sich theils von der Schleimhaut, theils von den Knochen selbst entwickeln, gar nicht selten Veranlassung zu chirurgischen Eingriffen. Sie dehnen die Kieferhöhle aus, wölben ihre dünnen Wände vor, ja zerstören sie und können in andere anliegende Höhlen hineinwuchern. Bei Empyemen, bei Zahncysten etc. öffnet man die Kieferhöhle entweder von einer Alveole aus an der angegebenen Stelle oder man macht einen breiteren Zugang auf durch die Vorderwand der Kieferhöhle, zu der man ja sehr gut vom Mund aus gelangen kann. Bei den Tumoren handelt es sich meist um Resektion des Kiefers, die gewöhnlich so ausgeführt wird, dass man mit Hilfe einer in die Fissura infraorbit. eingeführten Säge diese durch den Jochbogen schräg nach aussen hin verlängert, dass man den Nasenfortsatz in der Gegend des Thränenkanals schräg durchtrennt und den harten Gaumen mit oder ohne Ablösung der Gaumenschleimhaut nahe der Mittellinie durchsägt. Dann löst sich meist die Verbindung mit dem Gaumenfortsatz leicht bei Druck auf den Oberkiefer. Blutungen giebt es hauptsächlich aus der Art. infraorb., die hinten in den Canalis infraorb. eintritt und ihn vorn wieder verlässt. Sie wird regelmässig bei der Operation zerrissen, ihre Unterbindung macht aber meist keine Schwierigkeiten.

An diese Gegend schliessen sich unmittelbar die **Lippen** an, deren wesentlichster Bestandtheil, abgesehen von der äusseren Haut, dem Fettgewebe und der innen gelegenen schleimdrüsenreichen Schleimhaut der **Musc. orbicul. oris** ist. Er besteht aus queren in der Richtung der Mundspalte gelegenen Faserbündeln, welche der Hauptsache nach auf jeder Seite in drei Portionen an den Mund treten und die Mundöffnung in einem quer liegenden Oval umgeben. Von oben kommt der obere Quadratus und Triangularis, von der Seite der Bueeinator und Risorius und von unten der untere Quadratus und Triangularis. Sie endigen in der Lippenhaut, die kürzeren auf der Seite des Ursprungs und die längeren auf der

anderen Seite, nachdem sie sich gekreuzt haben. Sie bilden so als Ganzes genommen einen Ring, der den Mundausgang darstellt.

Dass radiär stehende Wunden, dass Hasenscharten stark klaffen und dabei eine dreieckige Form annehmen, ist aus dem Verlauf der Muskulatur wohl ohne weiteres verständlich.

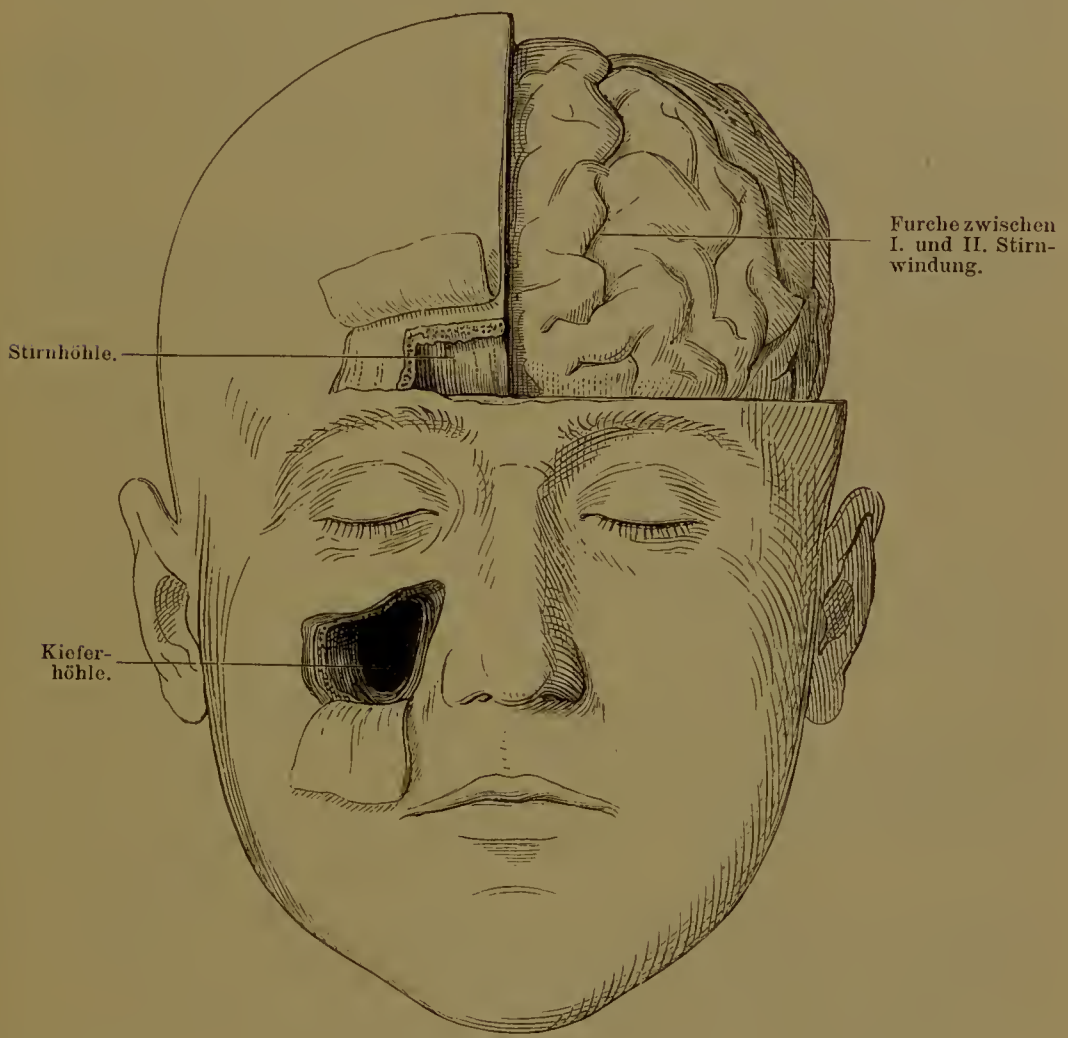

Fig. 12. Rechts die Stirn- und Kieferhöhle von vorn her geöffnet. Links der Schädelknochen weggenommen, um das Stirnhirn zu zeigen.

Hinter diesen Muskeln liegen die **Arterien** der Lippen, die Art. coronariae oder labiales, Aeste der Maxill. extern., welche nahe dem Lippensaum verlaufen und in gleicher Weise wie die Muskeln einen Ring um den Mund herum bilden.

Blutungen aus den Arterien bei Operationen z. B. der Hasenscharten werden am einfachsten gestillt durch die Naht, indem man die ganze Dicke der Lippen in die Naht hineinnimmt.

Auf der Innenseite werden die Lippen von **Schleimhaut** ausgekleidet. Zwischen dieser und der Muskulatur sitzt eine Schicht zahlreicher Schleimdrüsen.

Durch Hypertrophie dieser Drüsen kann hinter der eigentlichen Lippe ein Querwulst, die sogenannte Doppellippe entstehen. Früher hat man diese Drüsenschicht für den Sitz jener Anschwellung erklärt, die so häufig bei tuberkulösen Individuen zu sehen ist; sie ist aber wohl richtiger die Folge von Lymphgefässentzündungen im Anschluss an tuberkulöse Schrunden.

Die zu den Lymphbahnen der Unterlippe gehörenden **Lymphdrüsen** liegen für die mittlere Partie dicht hinter und unter dem Kinn, für die seitliche Partie unter dem horizontalen Ast des Unterkiefers, zum Theil in der Gland. submaxill.

Das ist von Bedeutung für die radikale Operation der Lippen-Carcinome, die eine vollständige Entfernung der zugehörigen Lymphdrüsen erfordert.

Die Lippentheile sind ausserordentlich verschieblich und dehnbar, in Folge dessen kann man grosse Stücke derselben wegschneiden z. B. bei Carcinomen, ohne dass man durch plastische Operation den Defekt zu decken braucht. Die Wunde lässt sich einfach durch tief greifende Nähte vereinigen und der anfangs recht verengte Mund, der das Aussehen eines Karpfenmaules gewonnen hat, dehnt sich in gar nicht langer Zeit wieder aus.

An die Unterlippe grenzt die **Kinngegend** an. Auch hier liegen unter der Haut zwei **Muskelschichten,** der Triangularis und der Quadratus labii inf., die beide vom Unterkieferrand entspringen und an die Unterlippe sich ansetzen, ersterer an den Winkel, letzterer an die ganze Breite der Lippe. Zwischen den Muskeln beider Seiten in der Mitte liegt ein Fettpolster, das beiderseits von dem schräg nach unten verlaufenden M. mentalis begrenzt wird. Der Quadratus labii inf. bedeckt das Foramen mentale und die aus denselben austretenden **Nerven** und **Arterien.** Diese Nerven und Arterien treten hier als Enden der im Kieferkanal verlaufenden Gefässe und Nerven aus und verzweigen sich in dem Kinnwulst um die Unterlippe zu versorgen. (S. Fig. 11 S. 39.)

Man hat, wenn man den Nerv bei seinem Austritt aus dem Foramen aufsuchen will, Haut und Muskel zu durchschneiden. Das Foramen liegt in der senkrechten Verlängerung des zweiten Prämolarzahns nach unten, etwa in der Mitte zwischen oberem und unterem Kieferrand. Man kann aber diese Nerven auch von der Innenseite vorn mit Durchschneidung des Zahnfleisches bloss legen.

9. Kapitel.

Die seitliche Wangengegend.

Nach aussen und hinten an die im vorigen Kapitel geschilderten Partien schliesst sich die **seitliche Wangengegend** an. Der **vordere** Theil derselben ist dünner und durch seine Muskulatur sehr beweglich. Er wird gebildet von Haut, Fett, das die ganze Wange durchsetzt, dem Musc. risorius und buccinator und innen von der Schleimhaut. Ersterer Muskel entspringt von der Fascia parotidea, letzterer der Hauptsache nach von dem Alveolarfortsatz beider Kiefer. Sie ziehen beide nach dem äusseren Mundwinkel hin um sich an der Bildung des M. orbicularis oris zu betheiligen. Innen sind sie bedeckt von Schleimhaut und bilden so eine die Mundhöhle seitlich abschliessende fleischige Wand. Zwischen dem Musc. buccinator und der Schleimhaut liegen Schleimdrüsen, die Glandulae buccales.

Diese können gelegentlich anschwellen, ja sie können durch Verstopfungen ihres Ausführungsganges zu Retentionscysten werden.

Diese Wand der Wange wird in der Höhe des zweiten oberen Backzahns von dem Ausführungsgang der Parotis, dem Ductus Stenonianus, durchsetzt, der an der eben genannten Stelle mit einer kleinen Oeffnung mündet.

Die **hintere Wangengegend** bietet erheblich komplizirtere Verhältnisse dar, weil sich hier verschiedene recht differente Theile um den aufsteigenden Kieferast gruppiren und die Fossa sphenomaxill. mit ihrem Inhalt hinzukommt.

Präparirt man hier zunächst die Haut und das Fett weg, so kommt man in dem vorderen Theil auf eine schräg von oben vorn nach hinten unten vom Jochbogen nach der lateralen Fläche des Kieferastes und dem Kieferwinkel ziehende derbe Muskelmasse, den M. masseter. Sein hinterer Theil wird von der **Parotisdrüse** gedeckt, welche die Nische hinter dem Kieferaste die Fossa retromaxill. und die vordere Ohrgegend einnimmt. Beide sind durch die **Fascia parotidea** gegen die Haut abgegrenzt. Jene Nische wird vorn vom Kieferast, dem M. masseter und dem M. pteryg. int. gebildet, hinten vom Proc. mastoid. und dem M. sternocleidomast. Die Parotis liegt der Hauptsache nach in dieser Nische und schickt ihre Lappen und Zipfel vielfach in die Buchten und Tiefen zwischen den verschiedenen Organen jener Gegend. Auf diese Weise nähert sie sich hier sehr der Vena jugularis int. und der Arteria carotis

int., wenn diese auch noch durch den Biventer und die vom Proc. styloideus kommenden Muskeln von ihr getrennt sind. Von der Tonsille ist sie ausserdem noch durch einen Fettpfropfen geschieden.

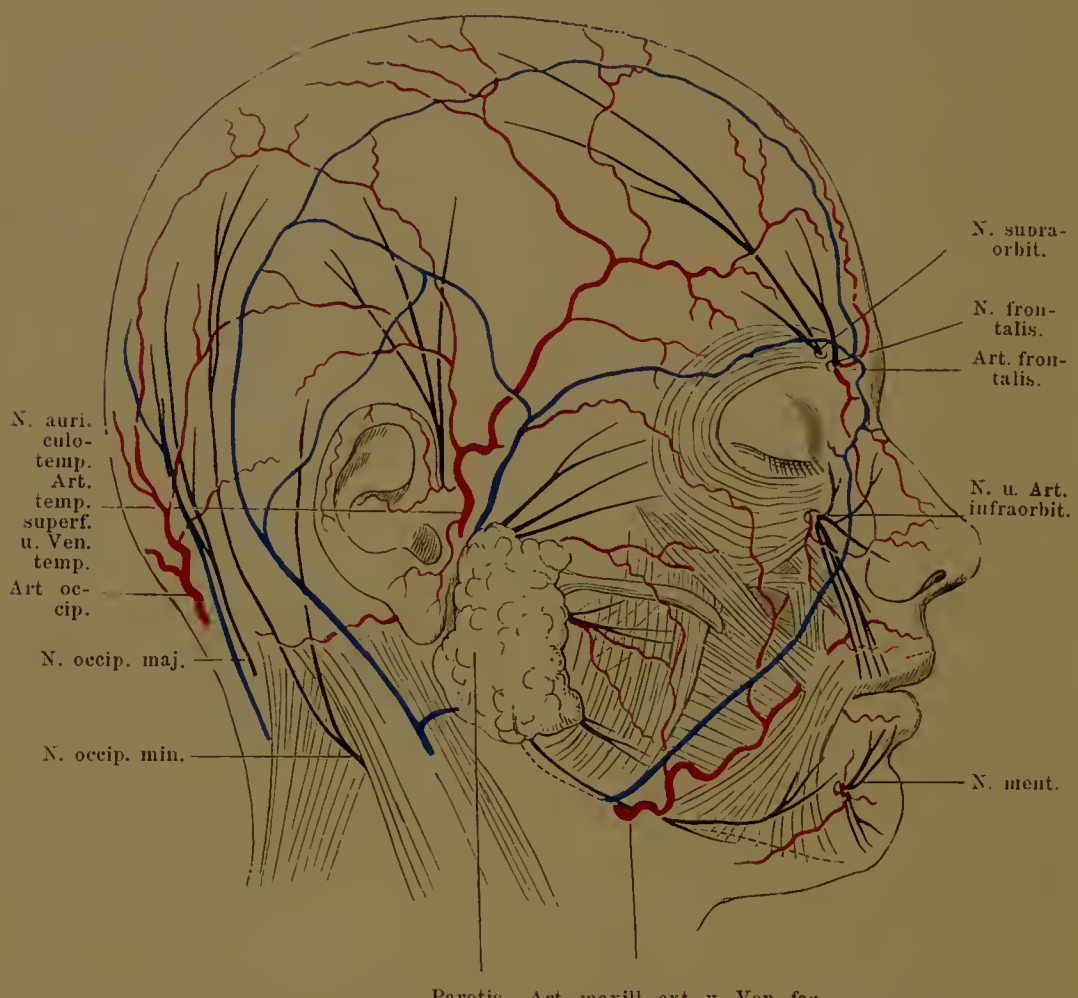

Fig 13. Die Arterien, Venen und Nerven des Gesichtes und Schädels in ihren Hauptästen. Vor der Ohrmuschel steigt der N. auriculo-temporalis in die Höhe. Unter der Parotis kommt der N. facialis hervor.

Diese Lage der Parotis hat zur Folge, dass mancherlei Beziehungen zwischen ihr und den angrenzenden Theilen bestehen, nicht nur, dass z. B. der Speichel durch Kompression der Drüse ausgepresst wird, sondern auch die Kieferbewegungen können durch Geschwülste und entzündliche Prozesse der Parotis sehr behindert sein. Ebenso kann sich natürlich die Parotis an Eiterungen des Ohres betheiligen.

Die Parotis wird von wichtigen Nerven und Gefässen durchzogen. Durch ihre Substanz sendet der Nervus facialis seine Zweige in vielfachen Verästelungen nach vorn ins Gesicht. Er kommt aus dem Foramen stylomast. und schlägt sich im Bogen, etwa 1 cm über

der Spitze des Proc. mast., hinter diesem in gleicher Höhe mit der Wurzel des Ohrläppchens um die V. facialis post. und die Art. temp. sup. herum nach dem Gesicht.

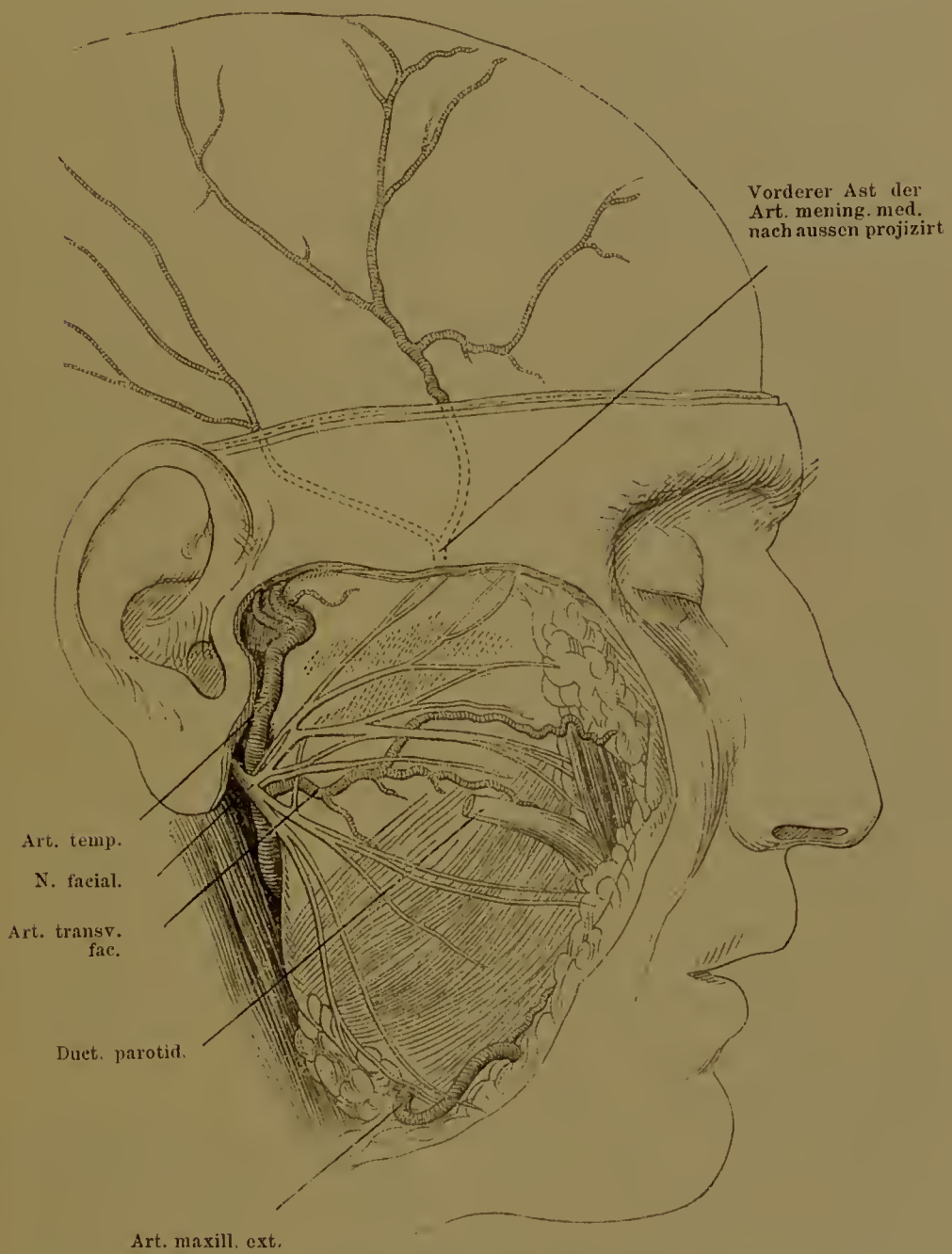

Fig. 14. Ansicht der Wangengegend nach Wegnahme der Haut und der Parotis, um die Verzweigungen des N. facialis, die Art. temporalis mit der Art. transversa faciei und die Art. maxill. ext. zu zeigen.

Für die Operationen am Halse liegt der N. facialis also ziemlich hoch und ungefährdet, dagegen besteht natürlich bei jeder Operation an oder in der Parotis selbst eine grosse Gefahr für den Nerven. Wenn es irgend geht, muss man

den Stamm und die über den Jochbogen aufwärtsziehenden Aeste, welche das Auge versorgen, schonen.

In der Parotis, eingewickelt in ihre Substanz, und manchmal auf ihr findet man Lymphdrüsen, so ziemlich konstant eine vor dem Tragus des Ohres, welche nicht selten Sitz tuberkulöser Erkrankung ist. Dicht hinter der Parotis liegt neben einem weitmaschigen venösen Plexus die Carotis ext., die durch die Substanz schräg nach vorn oben medialwärts geht und nach der Gegend des Proc. condyloid. des Unterkiefers aufsteigt. Sie giebt eine Reihe Aeste nach dem Pharynx und für die Parotis ab. Etwa da, wo der Proc. condyl. vom Kiefer abgeht, theilt sie sich, immer in Drüsensubstanz gehüllt, in die Art. maxill. int., die sich auf die Innenseite des Kiefers begiebt und die Art. temp. superf., welche dicht vor dem Tragus senkrecht in die Höhe steigt, um die Temporalgegend und die Stirn zu versorgen. Der vorderen Hälfte des Gesichts wird von der Art. maxill. ext. Blut zugeführt, die, ebenfalls ein Ast der Carotis ext., durch die Substanz der Gland. submax. dringt, sich am vorderen Rand des Masseter um den Kiefer schlägt und schräg nach oben steigt. In dem Subcutangewebe der vorderen Wangengegend findet man den Ausführungsgang der Parotis, der sich aus zwei Aesten zusammensetzt und etwa einen Finger breit unter dem Jochbogen in einer Linie nach vorn unten geht, welche mit dem Ansatz des Ohrläppchens an die Ohrmuschel beginnt und in dem Lippenroth der Oberlippe endigt. Er läuft über den Masseter, biegt sich scharf im Bogen um den Rand dieses Muskels, um vor demselben den Bucc inator zu durchbohren und hinter dem zweiten oberen Backzahn in das Vestibulum oris zu münden. Begleitet wird der Ductus Stenonianus auf diesem Weg von der Arteria transversa faciei, einem Ast der Art. tempor. superf., der im Bereich der Parotis von jener abgeht und sich in den Muskeln der Kau- und hinteren Gesichtsregion vertheilt.

In Folge dieser relativ oberflächlichen Lage sind Verletzungen des Ductus Sten. nicht so selten, es können dann äussere Fisteln, Speichelfisteln entstehen. — Betrachtet man nun diese komplizirten Verhältnisse der Parotis und bedenkt man dabei, dass die Parotis allseitig von einer fibrösen Kapsel umhüllt ist, die überall mit dem Bindegewebsapparat der Umgebung verwachsen ist, so ist es begreiflich, dass man früher grossen Respekt hatte vor der Totalentfernung derselben bei Geschwülsten. Gefürchtet war hauptsächlich die Blutung; das ist heute nicht mehr in dem Maasse der Fall. Man kann die Drüse in toto wegnehmen, ohne dass die Menschen zu viel Blut verlieren. Aber die Verletzung des N. facialis, namentlich des Stammes, die meist ganz unvermeidlich ist, die fürchtet man, weil die konsekutiven Lähmungen hauptsächlich der Lider doch recht unangenehme Folgen nach sich ziehen.

Nimmt man nun weiter die Parotis weg, so legt man den hinteren oberen Theil des **aufsteigenden Kieferastes** bloss, der sich zum Gelenkfortsatz entwickelt, während der Proc. coronoideus mit dem Ansatz des M. tempor. vom hinteren Theil des Masseters bedeckt bleibt. Man kommt hier also dicht unter dem Jochbogen und dicht vor dem Ohr, ohne allzuviel Schwierigkeiten, an das Kiefergelenk heran. Hier trifft man auf den Gelenkfortsatz des Unterkiefers, der mit einer kleinen Walze endigt, die leicht schräg von vorn aussen nach hinten innen gestellt ist. Sie findet zur Bildung des Kiefergelenks Aufnahme in einer gleichgestellten Mulde, die am Schädelgrund zwischen dem hinteren Ende des Jochbogens und dem knöchernen Gehörgang gelegen ist. Vor dieser Mulde erhebt sich ein knöcherner Vorsprung das Tuberculum articulare. Letzteres und die vordere Hälfte der Pfanne liegen innerhalb der Kapsel des **Kiefergelenks,** die zart und schlaff hinten den Gelenkkopf ziemlich weit umfasst, dagegen die vordere Seite fast ganz frei lässt; hier ist an Stelle derselben der Ansatzpunkt des Musculus pterygoideus ext. Mit der Oberfläche dieses Muskels ist die Kapsel verwachsen. In der Kapsel liegt eine derbe Bandscheibe, welche das Gelenk in zwei Hälften theilt. Die Hauptbänder des Kiefergelenks sind nicht stark. Wird der Mund geöffnet, so begiebt sich der Gelenkkopf durch die Wirkung des M. pterygoid. ext. beiderseits mit der Bandscheibe nach vorn auf das Tubercul. articul.; beim Schliessen gleitet der Kiefer wieder zurück. Andere Bewegungen sind nicht möglich, doch können diese Bewegungen auch nur einseitig ausgeführt werden.

Diese Beschaffenheit des Gelenks, diese Lage der Pfanne inmitten einer Anzahl von Knochenerhöhungen, die namentlich nach hinten zu einen hohen Wall bilden, dabei das normale Hinaustreten auf das Tubercul. articulare machen es ohne weiteres verständlich, dass Luxationen des Kiefers nur nach vorn stattfinden können, es sei denn, dass zugleich Frakturen von Knochenvorsprüngen oder vom Unterkiefer selbst auftreten. Kapselrisse hat man bei Kieferluxationen wegen der grossen Dehnbarkeit der Kapsel nicht beobachtet. Die Hindernisse für die Reposition solcher Luxationen bestehen in der starren, krampfhaften Kontraktion kräftiger Muskeln, nicht in mechanischen Hindernissen seitens des Skeletts, wie es Nélaton vermuthet hat. Die Reposition geschieht meist mühelos durch Nachuntenziehen und Nachhintendrücken des Kiefers. — Gelegentlich kommen Entzündungsprozesse im Kiefergelenk vor, die zu Ankylosen führen können, dann ist die Beweglichkeit des Unterkiefers sehr gering und es bleibt als Hilfe nur die Resektion des Gelenks, die aber recht gute Resultate giebt. Man dringt unter dem Jochbogen nach dem Gelenk vor, indem man alle Weichtheile von unten nach oben abhebelt. Wenn man sich dabei dicht an den Knochen hält, so wird man sicher sein vor Verletzungen der Maxillaris int., die hinter dem Hals des Köpfchens verläuft und auch der Nervus lingualis wird nicht in Gefahr kommen.

Auf der Innenseite des Unterkiefers ist die Eingangspforte in den **Unterkieferkanal.** Es treten hier der Nervus alveol. inf. und die Arterie gleichen Namens hinein. Dieser Kanal beginnt etwa $2^1/_2$ cm senkrecht über dem Kieferwinkel und liegt ungefähr in der Mitte zwischen vorderen und hinteren resp. oberen und unteren Rand des Unterkiefers. Man kann die Lage der oberen Oeffnung so bestimmen, dass man vom Tragus bis zur unteren Grenze des Masseter eine Linie zieht und die Mitte derselben nimmt. Der Kanal ist von den Spitzen der Zahnwurzeln durch eine Schicht spongiöser Substanz getrennt. Der inneren Oberfläche des Knochens liegt er näher. Circa 3 cm von der Mittellinie entfernt, hört er wieder auf, indem er auf der vorderen Seite des Unterkiefers ausmündet und hier dem Nervus mentalis und der gleichnamigen Arterie als Austrittspunkt dient (Fig. 11). Ungefähr $2^1/_2$ cm von der Mittellinie entfernt, findet sich, wie wir sahen, am Supraorbitalrand das Loch oder der Halbkanal für den N. supraorb.; in gleicher Entfernung wiederum, etwa $^3/_4$ cm unter dem Infraorbital-Rand die Oeffnung, aus der der N. infraorb. und die A. infraorbit. heraustreten. Es liegen somit die drei Austrittspunkte für diese drei Nerven in einer graden Linie, die parallel der Mittellinie circa $2^1/_2$—3 cm von derselben entfernt verläuft.

Nicht ganz selten beobachtet man Brüche des Unterkiefers, die meist in der Gegend der Schneidezähne ihren Sitz haben. Da ist ja der Punkt, wo die stärkste Biegung vorhanden ist, wo also seitlich angreifende Gewalten am meisten zur Wirkung kommen. — Macht man eine Unterkieferresektion vielleicht wegen einer Geschwulst, so muss man, namentlich wenn es sich um den mittleren Theil handelt, daran denken, dass sich eine Anzahl Muskeln, speziell Zungenmuskeln an den Kiefer ansetzen, dass diese bei der Operation ihren Ansatzpunkt verlieren und dadurch ein Zurücksinken der Zunge und in Folge dessen Athemhindernisse zu Stande kommen können.

Dringt man noch weiter in die Tiefe und nimmt man den Masseter mit dem Jochbogen weg, so fällt der Blick zunächst auf den M. tempor., der in fächerförmiger Ausbreitung auf dem Planum temp. liegt und von da in konvergenten Muskelbündeln dem Proc. coronoid. des Unterkiefers zustrebt, an dem er sich als starkes glänzendes Band vorn und hinten ausgedehnt inserirt. Von dem vorderen Theil der Schläfengrube, aus der Nische hinter dem lateralen Augenhöhlenrand bekommt er keine Ursprungsfasern. Der vordere Theil der **Fossa infratemp.,** der hinter dem vorderen Theil des Jochbogens gelegen ist und der sich in der Tiefe in die Fossa pterygo-palatina fortsetzt, ist nicht von Muskeln ausgefüllt. Er

beherbergt hauptsächlich einen Lappen des Wangenfettpfropfes und ein reichliches Venennetz. Hinter dieser Ausfüllungsmasse, die der hinteren Wand des Oberkiefers dicht anliegt, gelangt man dann in die Fossa pterygo-palatina. Sie hat chirurgisch hauptsächlich eine Bedeutung, weil sie in ihrem oberen Theil vom zweiten Ast des Trigeminus durchsetzt wird. Dieser kommt aus dem Foramen rotundum und geht in horizontaler Richtung leicht schräg nach vorn aussen, um durch die Fissura orbit. inf. in den Infraorbital-Kanal einzutreten.

Will man ihn also an seinem Austrittspunkt aus dem Foramen rotund. reseziren, so muss man den Jochbogen dicht an seinem vorderen Ansatz temporär reseziren. Dann dringt man, indem man das gefässreiche Fettgewebe nach hinten schiebt, entlang der hinteren Wand des Oberkiefers in die Tiefe, bis man in in die Fossa pterygopal. gelangt. Man sieht dann zunächst die Windungen einer von unten hinten kommenden Arterie, die sich von der Maxillaris int. abzweigt, das ist die Arteria infraorbitalis. Oberhalb dieser Arterie am hinteren Rand der Fissura orb. inf. trifft man den Nerven, den man an dem ungefähr horizontalen Verlauf und den nach unten abgehenden N. alveol. sup. als zweiten Ast des Trigeminus erkennen kann.

Entfernt man auch noch den Proc. coronoideus mit dem Temporalis oder auch die ganze obere Hälfte des vertikalen Astes des Unterkiefers, so gelangt man auf die Organe, die den Kiefer hinten bekleiden und die **Fossa infratemp.** und **spheno-maxill.** ausfüllen. Zunächst findet man nichts als Fettgewebe, welches als Lappen die Organe deckt, sich hinter der Orbita in die Höhe zieht und sich in der Wange verbreitet. Nur ein kleiner Theil des M. pteryg. ext. ist frei, ebenso wie der unterste Theil des Nervus alveol. inf. vor dem Eintritt in den Kanal. Auf diesem Fettpfropfen liegt der N. buccinatorius. Dieser Fettpfropfen lässt sich leicht im Ganzen entfernen, weil er fast überall einen fascienartigen Ueberzug hat. Ist das geschehen, so findet man hinter dem Unterkiefer wieder einen Muskel, der von der Schädelbasis an den Unterkiefer herangeht und als Kaumuskel fungirt, es ist der M. pterygoid. ext. Dieser entspringt an der unteren Schläfengrube und heftet sich in ungefähr horizontaler Richtung von vorn innen nach hinten aussen ziehend unter der Gelenkfläche am Gelenkfortsatz des Unterkiefers an. Einen Finger breit unter der Crista infratemp. und mit ihr parallel geht über den Musc. pteryg. ext. der Stamm der Art. maxill. int. Sie geht etwas über der Spitze des Proc. mast. von der Carotis ext. ab und begiebt sich, den Hals des Unterkieferköpfchens an seiner medialen Seite kreuzend, in die Fossa infratemp.. Hier liegt sie einmal auf dem Musc. pteryg., zwischen ihm und dem Knochen, ein andermal

hinter dem Muskel in gleicher Höhe. Von hier aus gelangt sie in die Fossa pterygo-palat., wo sie in ihre Endäste zerfällt. Während dieses Verlaufs giebt sie mehrere grössere Arterien ab, zunächst die Art. alveol. inf., die in schräger Richtung nach unten verläuft, um sich in den Unterkieferkanal zu begeben. Nach oben entspringt

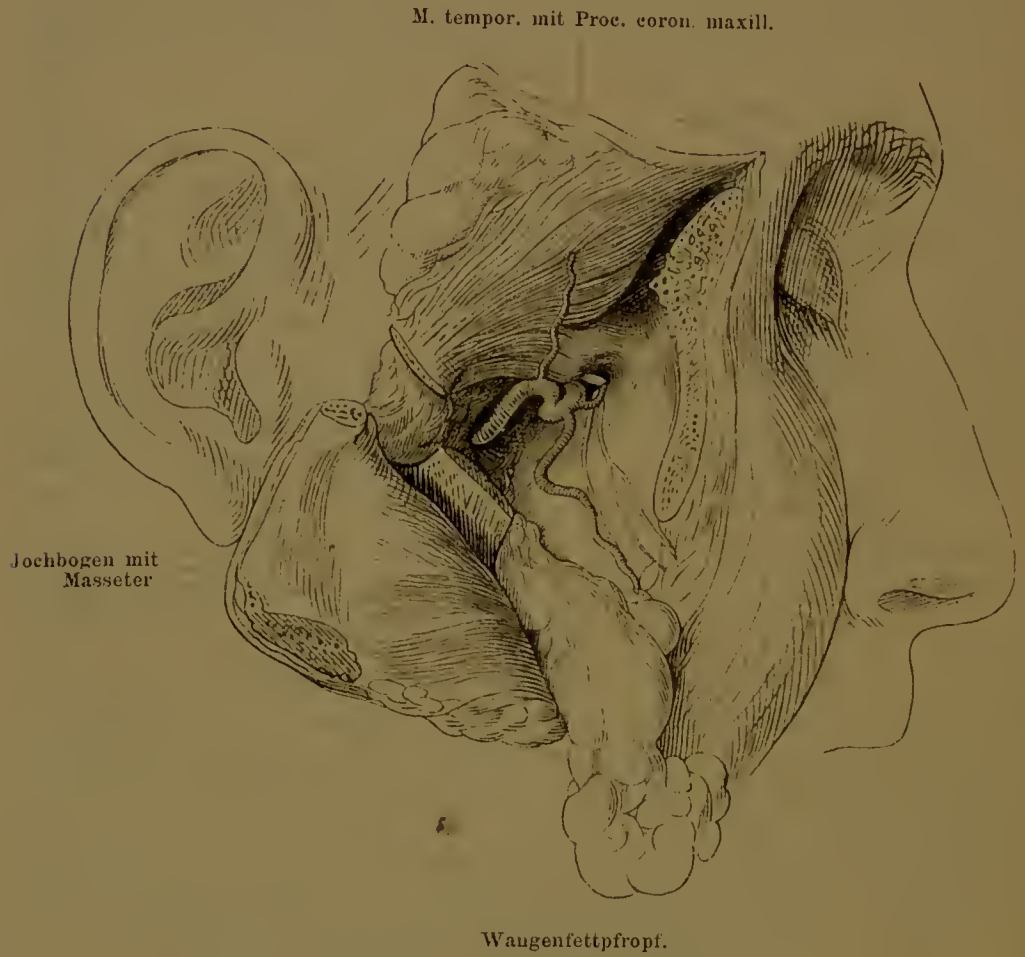

Fig 15. Infratemporalgegend. Jochbogen vorn und hinten durchsägt und mit dem Masseter nach hinten unten, M. temporalis mit dem abgesägten Proc. coron. nach hinten oben umgeklappt. Fettpfropf der Wange nach vorn unten gezogen. Dadurch ist in der Tiefe der Fossa infratemp. die Art. maxill. int. blossgelegt und dicht über ihrem vorderen Ende in der Fossa sphenomaxillaris der N. supramaxillaris, wie er vom For. rot. zur Fiss. orbit. inf. zieht und vorher den N. alveol. sup. abgiebt.

von ihr in fast der gleichen Gegend die Art. meningea media, welche durch das Foramen spinos. in die Schädelhöhle dringt. Schliesslich sendet sie, nachdem sie verschiedene Muskeläste abgegeben hat, wie die Temporalis prof., die Buccinatoria, beim Eintritt in die Fossa pterygopal. die Art. infraorb. ab, welche durch die Fissura orb. inf. sich in den Canalis infraorb. begiebt und durch das

Foramen infraorb. den Kanal wieder verlassend, das Gesicht versorgt. Nimmt man den oberen Theil des Pteryg. ext. weg, so erscheint ein beträchtlicher Plexus venöser Gefässe.

Bei Operationen in dieser Gegend kann dieser Plexus Anlass zu starken, sehr störenden Blutungen geben; vermeiden lässt er sich, wenn man sich stets an die Schädelbasis hält, weil er von dieser leicht zu isoliren ist.

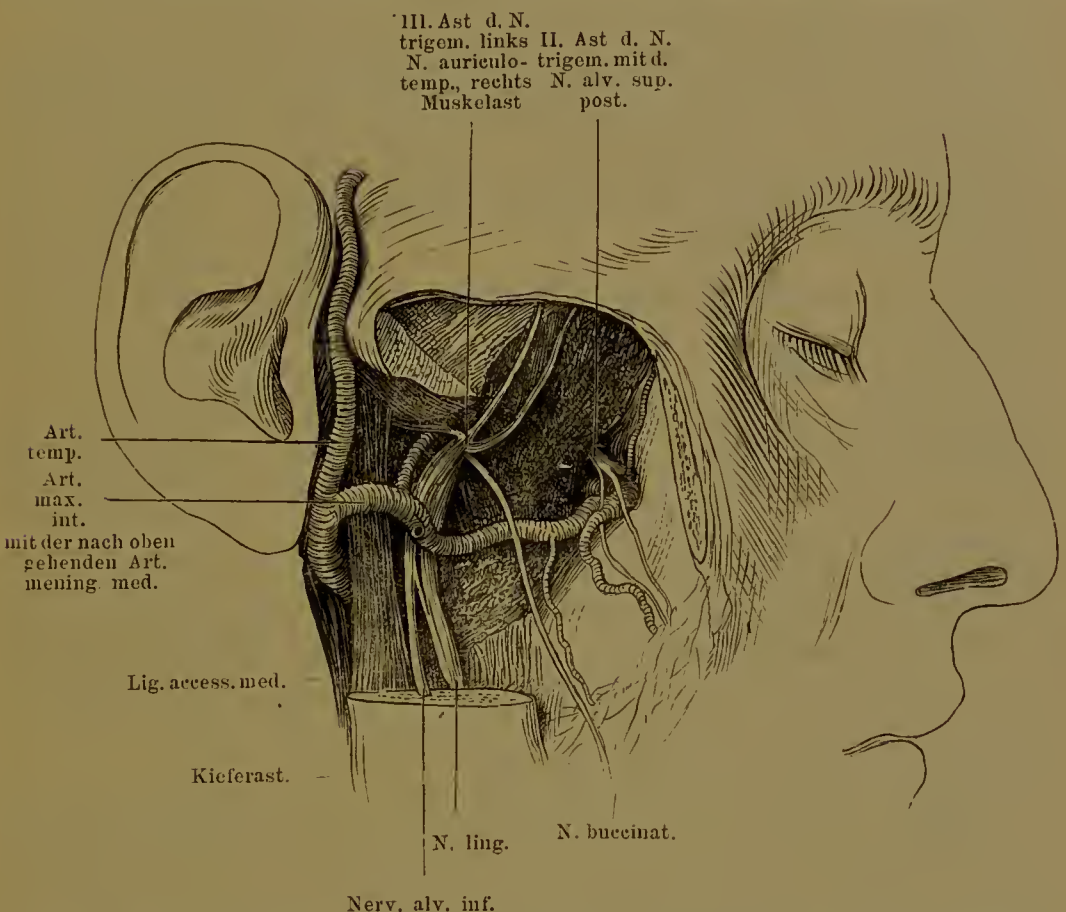

Fig. 16. Fossa sphenomaxill. und infratemp. Obere Hälfte des vertikalen Theiles des Unterkiefers weggenommen, ebenso der Jochbogen; M. pterygoid. ext. weggeschnitten. Vorn sieht man den II. Ast des N. trigem. vom Austritt aus dem For. rotund. bis zum Eintritt in die Fissura orbit. inf. und die Art. maxill. int.; hinten den III. Ast des Trigem. nach dem Austritt aus dem For. ovale. Dicht hinter ihm geht von der Art. maxill. int. die Art. mening. med. zum For. spinos. empor.

Hinter dem Musc. pteryg. ext. und dem Plexus pteryg. liegt der dritte Ast des Trigeminus mit seinen Verzweigungen. Er kommt aus dem Foramen ovale und zerfällt sofort nach dem Austritt in seine Zweige, indem er nach hinten und oben den Auriculotemporalis, nach unten und aussen den Alveol. inf. oder Mandibul. und etwas weiter vorn den Lingualis entsendet.

Der N. auriculo-temporal. tritt dann im Bogen zwischen Ohr und Kiefergelenk heraus, unter die Parotis und durch dieselbe

in die Höhe an das Ohr und die Schläfenhaut. Dicht vor ihm verläuft schräg nach unten der Nervus alveol. inf., der mit der gleichnamigen Arterie in das Foramen mandib. eintritt, mit ihr durch den ganzen Kanal zieht und dann aus dem Foramen mentale heraus zu Kinn und Unterlippe sich begiebt; er versorgt die Zähne des Unterkiefers. Nach vorn und medialwärts von diesem Nerven, an der medialen Seite der Maxill. int. geht der etwas dünnere Lingualis schräg nach unten, um am Boden der Mundhöhle sich in die Zunge einzusenken. In den zahlreichen Fällen, in denen die Arterie hinter dem M. pteryg. ext. verläuft, kreuzt sie ganz direkt die Ausstrahlungen des dritten Astes und zwar verläuft sie lateral von ihnen. Diese beiden Nerven, der Alveolaris inf. und der Lingualis, liegen auf dem Musc. pteryg. int., der in der Fossa pteryg. entspringend in schräger Richtung zur medialen Fläche des Kieferwinkels zieht.

Will man den N. mandibularis also an der Eintrittsstelle in den Canalis alv. inf. reseziren, so bahnt man sich den Weg am besten durch den Knochen durch, indem man an der entsprechenden Stelle unter Schonung des Facialis alle Weichtheile vom Körper abhebelt und den Knochen etwa $2^1/_2$—3 cm über dem Kieferwinkel, also ungefähr in der Mitte zwischen letzterem und dem Proc. coron., trepanirt. Man kann den Nerven auch noch vor seinem Eintritt reseziren, wenn man nur das Trepan-Loch dann etwas höher anlegt. Auch von hinten her kann man zu ihm vordringen, man hebelt die Weichtheile der Innenseite bis zur Lingula ab und trifft den Nerv hier. Auf demselben Weg, nur etwas nach vorn, kann man auch den Nerv. lingualis erreichen, doch wird dieser meist mehr peripherwärts nahe der Zunge gesucht, worauf ich noch zu sprechen komme.

Man ist aber in verzweifelten Fällen noch weiter gegangen und hat die Nerven am Foramen ovale aufgesucht, da liegt der dritte Ast zwar recht tief, aber er ist zu erreichen. Nur muss man sich vorher die Zugänge erweitern, indem man den Jochbogen mit dem Masseter und den Processus coron. mit dem Temporalisansatz temporär aus dem Wege räumt. Nun ist der Nerv nur noch vom Pterygoideus ext. gedeckt. Durchtrennt man diesen, so gelangt man, wenn man dicht an der Schädelbasis entlang in die Tiefe dringt und sich entsprechend der Mitte zwischen Proc. coron. und condyl. des Unterkiefers hält, an das Foramen ovale heran.

10. Kapitel.

Die Ohrgegend.

Das äussere Ohr, das dem knöchernen Gehörgang aussen als Schallaufnahmeapparat aufgesetzt ist, besteht aus dem knorpeligen Gehörgang und der Ohrmuschel. **Die Ohrmuschel** ist bei verschiedenen Individuen sehr verschieden gross; auch ihre Stellung

zum Kopf variirt stark. Ueberall auf der Aussenseite sitzt die Haut straff und wenig verschieblich auf dem Knorpel, der die Grundlage der Ohrmuschel bildet. Auf der dem Kopf zugewendeten Seite jedoch ist sie weniger fest verwachsen; das subcutane Gewebe ist hier etwas lockerer, fettreicher und in Folge dessen die Haut leichter zu falten.

Bei Wunden der Ohrmuschel zieht sich meist die Haut etwas zurück, so dass der Knorpel hervorragt. Man muss dann gewöhnlich ein Stück des Knorpels reseziren, weil bei der geringen Verschiebbarkeit der Haut die Ränder nicht leicht über dem Knorpel vereinigt werden können.

Im subcutanen Bindegewebe der Ohrmuschel laufen viele feine arterielle Gefässe, die aus der A. temp. superf. und der Art. auricul. post. kommen.

Dadurch ist die Heilung von Wunden sehr erleichtert, sollen doch ganz abgetrennte Ohrmuscheln wieder angeheilt sein.

Unter dem Bindegewebe findet man an einzelnen Stellen dünne Muskelplatten, die jedoch chirurgisch ganz ohne Bedeutung sind. Die Grundlage der Ohrmuschel ist der Knorpel, der sehr biegsam und fest mit dem Perichondrium verbunden ist.

An die Ohrmuschel schliesst sich der **knorpelige Gehörgang** an, der ungefähr transversal verläuft und sich an den knöchernen Gehörgang ansetzt, jedoch nicht unmittelbar mit ihm verwachsen, sondern durch ein festes und derbes Bindegewebe verbunden ist. In Folge dessen ist der knorpelige Gehörgang und die Muschel so leicht beweglich und verschieblich. Da der knorpelige Gehörgang eine etwas andere Richtung hat als der knöcherne, so zeigt sich an dem Vereinigungspunkt eine Abknickung, die sich aber leicht dadurch beseitigen lässt, dass man die Ohrmuschel nach hinten oben zieht Noch mehr wird aber die Einsicht in den äusseren Gehörgang beeinträchtigt dadurch, dass das Ende des Muschelknorpels etwas in das Lumen vorspringt; durch Zug in der ebengenannten Richtung wird auch dieses Hinderniss entfernt, so dass man nun meist den ganzen Gehörgang übersehen kann.

Gewöhnlich verengt sich das Lumen des Gehörganges vom Eingang bis zum Ende des knorpeligen Gehörganges.

Aus dem knorpeligen Gehörgang gelangt man durch eine Oeffnung, die ein schräg von vorn oben nach unten hinten gestelltes Oval bildet, in den **knöchernen,** der zwischen der Basis des Proc. mast. und dem Gelenkfortsatz des Unterkiefers gelegen ist. In etwas nach vorn und oben schräger Richtung zieht er dicht hinter und über dem hinteren Theil des genannten Gelenkfortsatzes etwa $1^1/_2$ cm weit

medialwärts und setzt sich direkt in die Trommelhöhle fort. Die vordere Wand des knöchernen Gehörganges ist ziemlich dünn, sie grenzt direkt an das Kiefergelenk. Während die mediale Hälfte des Unterkiefergelenkkopfs an die knöcherne Wand des Gehörganges stösst, berührt die laterale den knorpeligen Theil In Folge dieser innigen Beziehung kann der Proc. condyloideus des Unterkiefers den Gehörgang stark beeinflussen. Durch Oeffnen des Mundes wird der Eingang des Gehörganges erweitert.

Wird der Gelenkkopf gewaltsam z. B. durch einen Fall auf das Kinn nach hinten oben gedrängt, so kann die vordere Wand des Gehörganges perforirt werden.

Die obere und hintere Wand des Gehörganges ist derber; sie wird wie die untere vom Felsenbein gebildet.

An den knöchernen Gehörgang schliesst sich die **Paukenhöhle** an, die von ihm nur durch das Trommelfell geschieden wird. Das Trommelfell ist eine zarte, glatte, sehr elastische Membran von elliptischer Form, bei Kindern in den Annulus tympanicus eingerahmt, bei Erwachsenen in eine Furche, die von letzterem zurückgeblieben ist. Nach innen trichterförmig eingezogen steht sie nicht senkrecht zur Längsachse des Gehörgangs sondern so, dass ihre horizontale Achse von hinten aussen nach vorn innen und ihre vertikale von oben aussen vorn nach unten innen hinten gerichtet ist. Durch diese Stellung kommt es, dass die Wand des äusseren Gehörganges vorn länger, hinten kürzer ist und zwar um 5 mm, ebenso wie die obere, um etwa ebenso viel kürzer ist als die untere.

In Folge dieser Stellung des Trommelfells ist der hintere Theil desselben vielmehr Verletzungen durch Eindringen von Fremdkörpern ausgesetzt; sie betreffen meist den hinteren oberen Quadranten.

Der hinter dem Trommelfell gelegene Raum, die Paukenhöhle, welcher den Leitungsapparat des Gehörorgans birgt, liegt im Felsenbein. Die vordere Wand derselben ist unvollständig, da sich in deren oberem Theil die Tubenmündung befindet; ihr unterer Theil grenzt direkt an den Canalis caroticus. Diese Wand ist manchmal sehr dünn, ja sie kann defekt sein; dann bestehen sehr nahe Beziehungen zwischen der Paukenhöhle und dem Canalis caroticus.

Da nun der carotische Kanal auch noch venöse Räume beherbergt, welche sich aus dem Sinus cavernosus entwickeln, da in diese Räume sich auch Venen der Paukenhöhle entleeren, so ist es sehr begreiflich, dass in Folge von Caries der Paukenhöhlenwand hier Phlebitis und Thrombose auftreten, ja dass die Carotis arrodirt werden und zu tödtlichen Blutungen Anlass geben kann.

Die untere Wand der Paukenhöhle grenzt an die Fossa jugularis. Die Zwischenwand ist oft nur sehr dünn, papierdünn, ja manchmal auch defekt.

Daher können hier im Anschluss an Mittelohreiterungen ebenso wie im Canalis caroticus Thrombosen und zwar der Vena jugul. und des Sinus transversus sich einstellen.

Die hintere Wand der Paukenhöhle wird von dem Proc. mastoideus mit seinen zelligen Räumen gebildet. In dieser Wand befindet sich eine dreiseitige Oeffnung, welche den Zugang zum Antrum mastoideum bildet, sie reicht bis zum Dach der Paukenhöhle in die Höhe. So ist die Kommunikation der Paukenhöhle mit den zelligen Räumen des Proc. mastoideus hergestellt. Gedeckt von dieser hinteren Wand verläuft der absteigende Theil des Facialiskanales. Dieser umzieht die obere und hintere Seite der Paukenhöhle im Bogen, durch eine stellenweise recht dünne Knochenwand von letzterer getrennt, um dann weiter unten durch das Foramen stylomastoideum auszutreten. Die trennende Knochenwand fehlt manchmal theilweise.

Daher kann der Nerv schon von einfach entzündlichen Vorgängen des Mittelohres in Mitleidenschaft gezogen werden; Kontrakturen und Lähmungen der Gesichtsmuskulatur können sich einstellen. Man muss ferner bei den Operationen am und im Warzenfortsatz sich diese Lage des Facialis gegenwärtig erhalten, damit man ihn nicht durch unvorsichtiges, allzu ausgedehntes Meisseln verletzt.

Am dünnsten ist meist die obere Wand der Paukenhöhle, das Tegmen tympani, ja in gar nicht so seltenen Fällen liegen vollkommenere Substanzverluste vor, so dass dann die allernächsten Beziehungen zwischen Dura und Paukenhöhlen-Schleimhaut vorhanden sind.

So liegt also die Paukenhöhle nach allen Seiten von dünnen zum Theil normaler, zum Theil manchmal anormaler Weise defekten Wänden umschlossen, hinter denen sich wichtige Organe befinden.

Es ist daher ganz erklärlich, dass diese Organe von entzündlichen, eitrigen Prozessen der Paukenhöhle in Mitleidenschaft gezogen werden, dass also Phlebitis, Thrombosen, dass eitrige Meningitis, Encephalitis, Hirnabscess und Sinusthrombosen entstehen. Und ebenso ist es ohne weiteres verständlich, dass durch die Kommunikation zwischen Mittelohr und Proc. mastoideus einestheils in Folge einer Mittelohreiterung eine akute Entzündung in den Zellen des Warzenfortsatzes auftreten kann, anderntheils eine tuberkulöse Erkrankung des Warzenfortsatzes die Paukenhöhle mit betheiligt.

Ausser jenen Kommunikationen besteht nun noch, wie oben angedeutet eine ganz direkte Verbindung der Paukenhöhle mit der Rachenhöhle durch die **Tuba.** Sie geht als Kanal von der vorderen oberen Paukenhöhlenwand aus, verläuft etwa $3^1/_2$ cm weit nach unten

innen und mündet in den Nasenrachenraum direkt neben der hinteren Nasenöffnung mit einer ziemlich weiten Oeffnung. Dieser Kanal wird zum Theil von Knochen, zum Theil von Knorpel gebildet. Innen ist er von Schleimhaut ausgekleidet, an der Aussenseite seines knorpeligen Theiles sitzen Muskeln, die eine Erweiterung des Kanals besorgen können. Die Mündung der Tuba im Rachen bildet gewöhnlich eine Erhöhung, den sogenannten Tubenwulst. Auf diesem Wege kann Luft in die Paukenhöhle gelangen und so das Gleichgewicht des Atmosphärendruckes, der auf dem Trommelfell lastet, herstellen.

Ist diese Tubenmündung durch Schleimhautschwellung oder Sekret in Folge von Rachenkatarrh verstopft, dann kann dieser Ausgleich nicht stattfinden und es resultirt daraus eine Einziehung des Trommelfells und Schwerhörigkeit. Will man sie sondiren, so führt man einen sogenannten Tubenkatheter auf dem Boden der Nasenhöhle entlang, bis man an die Rachenwand anstösst, dreht dann den Katheter, indem man ihn etwas zurückzieht, so dass seine Spitze nach aussen zieht, und schiebt ihn nun vor; so gelangt man leicht in die Oeffnung.

Wie wir schon oben erwähnten birgt die Paukenhöhle den Haupttheil des Leitungsapparates des Gehörorgans, als welcher sich abgesehen von den Endmembranen hauptsächlich die Gehörknöchelchen darstellen, während das Labyrinth, der nervöse empfindende Theil des Ohres in die weiter hinten gelegenen Theile der starkgebauten Felsenpyramide aufgenommen ist. Zwischen Trommelfell und Fenestra ovalis spannt sich die Kette der Gehörknöchelchen aus, indem der Griff und der kurze Fortsatz des Hammers in das Trommelfell eingelagert ist, während der Steigbügel mit seinem Tritt in das ovale Fenster, die Kommunikation nach dem Labyrinth zu, eingepasst ist. Ansatzpunkt für den Hammer giebt die obere Hälfte des Trommelfells, die untere dagegen ist frei.

Hier hat man also Raum um bei etwaiger akuter Mittelohreiterung, die keinen Abfluss hat, die Paracentese des Trommelfells zu machen.

Auch die Gehörknöchelchen sind ebenso wie die Paukenhöhle, das Trommelfell und die Tube von einer zarten Schleimhaut überzogen.

Ich habe schon oben bei der Bespreehung der Lage des Facialiskanales auf die Gefahr aufmerksam gemacht, die eine zu ausgedehnte Operation am Proc. mastoideus für den Facialis bringen kann. Mindestens ebenso gefährdet aber ist der Sinus transversus, der nach hinten oben und medianwärts vom Proc. mastoid. in einer tiefen Knochenfurche liegt und hier von dem durch die Wurzel des Warzenfortsatzes vordringenden Meissel unschwer verletzt werden kann. Sein Verlauf wurde schon bei der Beschreibung des Schädels und der Dura dargestellt (s. Fig. 6). Bei entzündlichen Prozessen des Proc. mastoid. kann er sich auch durch Thrombose betheiligen.

11. Kapitel.

Mundhöhle und Rachen.

Die **Mundhöhle** bildet die weitaus grösste Höhle des Gesichtstheils des Schädels; sie ist auch die einzige, deren innerer Raum in seiner Grösse durch Bewegung sehr variabel ist, weil ihre Begrenzungen zum Theil bewegliche Knochen, zum Theil dehnbare Weichtheile sind. Sie zerfällt durch die Alveolarfortsätze der Kiefer mit den Zähnen in zwei überall mit Schleimhaut ausgekleidete Räume, den inneren von den eben genannten Knochen umschlossenen und einen äusseren zwischen letzteren und den Backen und Lippen gelegenen. Der **äussere Mundraum,** das Vestibulum oris stellt einen grossen Sack dar, der vorn, zu beiden Seiten und nach hinten bis zum aufsteigenden Kieferast und der Hinterfläche des Oberkiefers sich erstreckt. Durch die Dehnbarkeit der Wangen, durch die taschenartige Form ist es ermöglicht, dass der Unterkiefer vom Oberkiefer weg sich bewegt, die Mundhöhle also geöffnet werden kann.

Tritt in diesen Verhältnissen durch irgend einen pathologischen Prozess eine Aenderung ein, so erleiden auch die Kieferbewegungen eine mehr oder weniger erhebliche Beeinträchtigung. In Folge von Zerstörungen der Schleimhaut durch Typhus, Noma, durch Verletzungen, Verbrennungen, durch Geschwülste kann es zu Narben in der Wange oder zu Verwachsungen der beiden Seiten der Tasche kommen, von solcher Ausdehnung, das Kieferklemme dadurch entsteht. Plastischer Ersatz der verloren gegangenen Wangenschleimhaut kann in solchen Fällen dem Patienten viel nützen. Die Schleimhauttasche reicht unten so weit, dass man, wie schon erwähnt, den Nervus mental. auch von innen aus reseziren kann, und nach oben so hoch, dass die Eröffnung der vorderen Wand der Kieferhöhle auch von innen möglich ist.

Im oberen Theil der Mundtasche mündet über dem zweiten Backzahne der Ductus Stenonianus aus, dessen übrigen Verlauf wir schon beschrieben haben. In dem **Alveolarfortsatz** sitzen die Zähne, die mit ihrer unteren Hälfte im Knochen, mit der oberen frei stehen. Die Zähne nehmen die ganze horizontale Fläche beider Kiefer ein und sind unter einander nur durch dünne Scheidewände getrennt. Im Unterkiefer stehen die zwei Wurzeln der Backzähne hinter einander in der Richtung von vorn nach hinten, im Oberkiefer aber zwei Wurzeln aussen und eine innen.

Entsprechend dieser Zahl und diesem Stand der Wurzel muss auch die Zahnzange verschieden geformt sein; für die oberen Backzähne muss die äussere Branche eine Spitze in der Mitte haben, die zwischen die beiden Wurzeln greift, die innere Branche keine; die Zangen für die unteren Zähne können jederseits eine Spitze haben. Das Ausziehen der Zähne geschieht gewöhnlich

mit in querer Richtung hebelnden Bewegungen. Dabei wird häufig der obere Rand der Alveole eingebrochen; das hat im Allgemeinen nicht viel zu bedeuten. Manchmal lässt sich überhaupt ein Zahn nicht extrahiren, wenn man nicht eine Alveole einbricht. Konvergiren die Wurzeln stark, so wird häufig auch die Scheidewand zwischen beiden Wurzeln mit herausgezogen.

Entfernt man die Kiefer von einander, so öffnet man dadurch die **innere Mundhöhle.** Diese stellt einen länglich ovalen Raum dar, dessen obere Grenze das flache Gewölbe des harten Gaumens, dessen seitliche und vordere Grenze die Alveolarfortsätze mit den Zähnen bilden, während die hintere der weiche Gaumen und die untere der Mundboden ist. Der harte Gaumen zeigt eine Krümmung von vorn nach hinten und von einer Zahnreihe zur anderen. Letztere variirt ausserordentlich.

Häufig findet man bei Menschen mit schiefem Nasenseptum einen sehr stark gewölbten kahnförmigen Gaumen.

Die Schleimhautdecke des **harten Gaumens** ist ziemlich dick, an sie schliesst sich eine derbe, feste Bindegewebsmasse an, die etwas Fett und acinöse Drüsen birgt, darunter liegt das Periost. So ist die ganze Weichtheilbedeckung zu einer derben festen Masse verschmolzen.

Das erleichtert einerseits die subperiostale Ablösung der Weichtheile bei der Uranoplastik, andererseits wird diese dadurch erschwert, dass das Periost an einigen Stellen fester haftet.

Die Knochenfläche des Gaumens ist nämlich rauh, uneben, mit vielen grossen und kleinen Gefässöffnungen versehen und an diesen ist die Verbindung des Periostes inniger. Auf beiden Seiten medial neben der Wurzel des zweiten und dritten Backzahns, sieht man ein ziemlich grosses Loch, von dem aus nach vorn und medial sich eine Rinne im Knochen hinzieht. Dieser Kanal ist für die Art. palatina ant. und den Nerv. pal. ant. bestimmt, während durch das Foramen, das in der Mittellinie dicht hinter den Schneidezähnen gelegen ist, das Ende der Art. sphenopalatina und des N. nasopal. hervorkommt.

Man muss bei der Uranoplastik Acht haben, dass man nicht die erstgenannte Hauptarterie des harten Gaumens die Art. palatina ant. verletzt, weil sonst ein Absterben der abgelösten Lappen eintreten kann.

Von dem hinteren Rand des Gaumenbeins hängt eine gewölbte bewegliche Weichtheilplatte, **der weiche Gaumen.** herab, der in der Mittellinie mit dem Zäpfchen nach unten endigt und nach den Seiten zu mit je zwei dreieckigen Weichtheillappen, den Gaumenbögen nach dem seitlichen Theil des Zungengrundes und des Rachens

herabsteigt. Dieses Gaumensegel besteht aus drüsenreicher Schleimhaut mit Muskulatur.

Durch die Bewegung der Muskulatur können das Gaumensegel und die Bögen ihre Gestalt verändern, sich einander nähern und dadurch einen Abschluss der Nasen- und der oberen Rachenhöhle gegen den Mund und die untere Rachenhöhle zu Stande bringen. Durch Verwachsungen in Folge z. B. syphilitischer Geschwüre kann dieser Abschluss ein dauernder werden.

Der vordere Gaumenbogen ist kleiner als der hintere und stellt eigentlich nur eine vorspringende Falte des hinteren dar.

Zwischen beiden Gaumenbögen bleibt eine Nische, welche die **Tonsille** beherbergt. Diese Nische ist verschieden gross. Ist die Tonsille klein, so kann sie fast ganz hinter dem vorderen Gaumenbogen verborgen bleiben, ist sie gross, so kann sie stark in das Lumen der Mundhöhle prominiren. Sie besteht aus lymphoidem Gewebe, das lateral von einer festen bindegewebigen Kapsel umgeben ist, mundwärts dagegen von Schleimhaut überzogen ist, die sich in verschiedene Oeffnungen und Krypten in die Tiefe einsenkt.

In Folge von Entzündungsprozessen, wie Angina, Diphtherie kann die Tonsille ausserordentlich an Grösse zunehmen, sodass sie als wallnussgrosser Tumor in die Mundhöhle vorspringt, ja so weit, dass sich die Mandeln beider Seiten berühren. Dann machen sie natürlich erhebliche Athembeschwerden. Dauernde Vergrösserung kann ungünstig auf die Entwickelung des Thorax einwirken. Man muss sie dann, so weit sie vorspringen, amputiren. Weniger wächst die Tonsille nach der lateralen Seite, denn hier findet sie natürlich etwas Widerstand.

Dicht hinter ihr liegen die Muskeln für den Gaumen und den Schlund. Dann kommt man hinter der sehr variablen Fascia buccopharyngea auf lockeres Bindegewebe mit Fett, in welchem die zur Tonsille herantretenden Gefässe und deren Stamm die Art. palat. ascend. liegen. Die Carotis int. ist aber noch weit davon, 1 cm hinter dem äusseren Umfang der Mandel, und ausserdem durch die vom Proc. styloid. kommenden Muskeln von ihr getrennt.

Eine Verletzung dieser Arterie bei der Tonsillotomie erscheint daher ganz ausgeschlossen. Wenn bei Eröffnung von Mandelabscessen eine heftige arterielle Blutung, ja Verblutung beobachtet wurde, so liegt dabei die Möglichkeit vor, dass der phlegmonöse Prozess auf dem Wege der Bindegewebsspalten sich bis zur Carotis int. fortgepflanzt hatte und so eine Arrosion des Gefässes zu Stande kam. Ausserdem können bei Entzündungen aber auch der durchschnittene Stamm der Art. palatin. und die zahlreichen durchschnittenen kleinen Gefässe der Tonsille selbst zu heftigen Blutungen Anlass geben. Dazu darf man nicht vergessen, dass, wie Merkel nachgewiesen hat, die Art. maxill. ext. mit der S-förmigen Krümmung, welche sie in der Höhe der Tonsille zwischen Stylohyoideus und Biventer einerseits und Styloglossus andererseits macht, dem äusseren Umfang der Tonsille sehr nahe kommt. Vermuthlich wird, wie Merkel meint, die Art. maxill. ext. in der Mehrzahl der Fälle

die verletzte grössere Arterie sein. Man wird bei solch schwerer Blutung, wenn sie auf Kompression der blutenden Fläche oder Anwendung des Thermokauter nicht steht, durch Aufsuchung und eventuelle Unterbindung der Maxill. ext. oder der Carotis ext. Hilfe bringen.

Fig. 17. Horizontalschnitt des Kopfes in der Höhe des weichen Gaumens und des oberen Theiles der Tonsille. Pharynx durch den M. buccopharyngeus deutlich gegen die Wirbelsäule mit ihren vorderen Muskeln abgegrenzt. Auf der Innenseite des Unterkiefers sieht man den M. pterygoid. int.; nach hinten und medial von ihm den M. stylopharyngeus und biventer. Nach hinten von letzterem liegt die Carotis int. mit dem N. glossopharyngeus, vagus und hypoglossus, lateral davon die V. jug. int.; im Wirbelgebiet die Art. vertebr.

Den Boden der Mundhöhle bildet die sogenannte Sublingualgegend mit der Zunge, welche letztere man auch als Inhalt der Mundhöhle bezeichnen könnte. Der Mundboden besteht aus Schleimhaut, die als direkte Fortsetzung des Zahnfleisches sich auf ihn herüberschlägt. Unter der Schleimhaut vorn sieht man zu beiden Seiten im lockeren Bindegewebe ein auffallend gelapptes Organ, die Sublingualdrüse. Lateral von ihr liegt der Ductus submaxill., der von der Glandula submaxill. kommt.

Sowohl dieser Gang als der der Gland. subling. können gelegentlich Steine beherbergen. Da sie nach den beiderseits vom Frenulum gelegenen

Caruncula e verlaufen, um da auszumünden, so findet man die Steine meist auf dem Mundboden seitlich neben der Zunge.

Lateral von dem Duct. submaxillaris liegt dicht unter der Schleimhaut der Nerv. lingualis. Er kommt vom dritten Ast des Trigeminus, verläuft vor dem Nerv. mandibularis auf der Innenseite des aufsteigenden Kieferastes herab nach der Zunge. Mit dem Musc. styloglossus zieht er längs dem Boden der Mundhöhle nach vorn, indem er sich an die Glandula submaxill. und ihren Ausführungs-

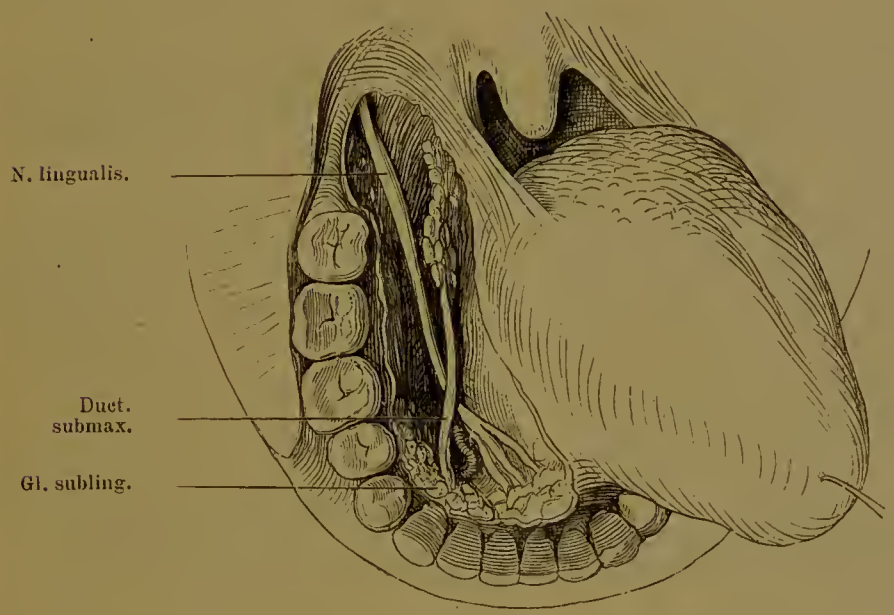

Fig. 18. Mund weit geöffnet, Wange vom Mundwinkel nach hinten gespalten. Zunge stark nach links gezogen. Schleimhaut des Mundbodens der Länge nach bis in die Nähe des vorderen Gaumenbogens durchgetrennt. Man sieht den N. lingualis, medial davon die Gl. submaxill. mit dem Duct. submaxill., zwischen dem Nerven und dem Ductus die Art. sublingualis.

gang anschmiegt. Er liegt so dicht unter der Schleimhaut, dass er gelegentlich da durchscheint oder durchzufühlen ist. Dann geht er in die Tiefe, wobei er den medial gelegenen Ductus submaxillaris kreuzt, und zerfällt in seine Endäste.

Will man ihn z. B. wegen Neuralgie resezirеn, dann braucht man nur nach vorn vom Arcus glossopalat. seitlich neben der Zunge die Mundhöhlenschleimhaut zu spalten, um ihn zu treffen. Noch bequemer ist es für diese Operation sich den Zugang zur Mundhöhle durch eine seitliche Spaltung der Wange bis an den vorderen Masseterrand freier und grösser zu machen. Man kann den Nerven natürlich auch von aussen von der Submaxillargegend aus aufsuchen.

Im Uebrigen wird der Mundboden noch von Muskulatur gebildet, auf die ich später bei der Besprechung des Halses genauer eingehen werde.

Erwähnen möchte ich noch, dass man gelegentlich cystische Geschwülste seitlich und in der Mitte der unteren Zungengegend beobachtet, die als solche weit in die Mundhöhle prominiren, indem sie den Mundboden emporheben; erstere sind die sogenannten Ranulae, letztere Dermoidcysten.

Den Inhalt der Mundhöhle bildet die **Zunge,** die mit ihrer Basis an den Kehldeekel stösst, mit ihrem hinteren Theil auf dem Mundboden fest aufsitzt und mit ihrer Oberfläche den Gaumen in seiner ganzen Länge berührt, während der vorderste Theil, die Spitze frei ist.

Schwillt sie in Folge entzündlicher Prozesse an, dann kann sie die ganze Mundhöhle bis zur Pharynxwand so vollkommen ausfüllen, dass ein Weg zu den Athmungsorganen nicht mehr vorhanden ist und nur Tracheotomie Rettung bringen kann.

Die Zunge ist bedeckt von derber mit der Unterlage fest verwachsener Schleimhaut, die auf der Unterseite glatt, auf dem Zungenrücken dagegen sehr rauh ist. Hier finden sich eine Menge kleiner Erhebungen, die Papillen, die namentlich im hinteren Theil des Zungenrückens durch ihre Grösse sich auszeichnen. Sie heissen hier Papillae circumvallatae und stehen in einer /\-förmigen Figur, deren Spitze das Foramen coecum bildet. Im Uebrigen ist das Aussehen der Zunge sehr verschieden, zottig, papillös oder glatt; nicht selten zeigen die äusseren Zungenränder tiefe rissige Einkerbungen.

Das Foramen coecum ist der Rest einer Spalte, welche von der Zungenoberfläche in die mittlere Schilddrüsenanlage hineinführt. Cysten, die hier beobachtet wurden, haben sich wohl aus abgekapselten Resten dieses Ganges entwickelt.

Unter der Schleimhaut findet man an verschiedenen Stellen Drüsen. Zunächst ist der grösste Theil der Zungenwurzel von solchen bedeckt. Eine zweite Gruppe ist an der Zungenspitze jederseits neben der Mittellinie zu konstatiren, sie mündet dicht neben den Zungenbändchen; ausserdem sind die Papillae circumvallatae von Drüsen umgeben.

Die Zunge ist ein im Wesentlichen muskulöses Organ ohne festere Bestandtheile. In Folge dessen ist sie sehr beweglich, sehr dehnbar und kann auch aktiv ihre Form sehr verändern. Ihre Muskulatur erhält sie von der Innenseite des Kinns, dem Proc. styloid. und dem Zungenbein.

Durch diese Muskeln bekommt die Zunge Halt und willkürliche Beweglichkeit. Wenn die Innervation dieser Muskeln aufgehoben ist, z. B.

durch eine Chloroform-Narkose, so kann die Zunge bei Rückenlage des Patienten ihrer Schwere folgend zurücksinken und den Kehleingang so verschliessen, dass schwere Asphyxie entsteht. Hervorziehen der Zunge beseitigt diese Gefahr sofort.

Die Muskeln, die vom Proc. styloid. und vom Zungenbein kommen, der Styloglossus und Hyoglossus, durchsetzen die Zunge in schräger Längsrichtung und ziehen sie in Folge dessen zurück. Der vom Kinn kommende Genioglossus wirkt diesen Muskeln entgegen und zieht die Zunge nach vorn, während die Muskeln der Zunge selbst, der Lingualis und Transversus linguae nur Formveränderungen der Zunge hervorrufen. Für die chirurgische Betrachtung jedoch ist die Zunge ein einheitlich muskulöses Organ. Zwischen den Muskelfasern sitzt lockeres Bindegewebe mit vielfach eingelagerten Fettzellengruppen.

Aus dieser Lockerheit des Bindegewebes erklärt sich, dass die Zunge so rasch und stark anschwellen kann, dass Geschwülste in ihr sich rasch verbreiten. — Man kann grosse Stücke der Zunge entfernen, ohne dass die Sprache sehr erheblich auf die Dauer gestört würde, meist formirt sich die Zunge sehr bald wieder.

In dem Bindegewebe und den Muskeln verlaufen die Blutgefässe, Lymphgefässe und Nerven, an denen die Zunge so reich ist.

Die Arterien kommen alle aus der Arteria lingualis, deren Verlauf später bei den Halsorganen besprochen werden soll. Sie tritt etwa einen Finger breit über dem grossen Zungenbeinhorn in die Substanz der Zunge, und giebt sofort einen Zweig nach oben ab, die Dorsalis linguae für die Zungenwurzel. Weiter vorn am Rande des Hyoglossus geht die beträchtlichere Sublingualis ab, die unter der Glandula sublingualis gelegen an der lateralen Seite des Genioglossus hinzieht (s. Fig. 18). Der Hauptstamm, die Art. Ranina ist der stärkste Ast, er liegt mitten in die Substanz der Zunge eingebettet, etwa 1,5 cm von deren Rücken entfernt. Sie dringt bis zur Zungenspitze vor.

Blutungen aus Wunden der Zunge sind gewöhnlich recht lebhaft, namentlich wenn ein grösserer Arterienast verletzt ist, doch sind sie durch Umstechungen meist leicht zu beherrschen. Will man für ausgedehntere Operationen an der Zunge die Blutung reduziren, dann ist wohl die Lingualisunterbindung das beste Mittel. Das Operationsgebiet ist meist ganz trocken, namentlich wenn man alle beide Arterien unterbunden hat. Da die Anastomosen zwischen den Arterien beider Seiten nicht sehr ausgedehnt sind, so kommt nach dieser doppelseitigen Unterbindung gelegentlich eine Nekrose eines Theiles der Zunge zur Beobachtung.

Die Venen der Zunge haben chirurgisch keine Wichtigkeit, die bedeutendsten sieht man auf der unteren Zungenseite unter der Schleimhaut verlaufen.

Nicht selten beobachtet man kavernöse Angiome in der Zunge.

Desto wichtiger ist der Reichthum der Zunge an Lymphbahnen.

Er erklärt in Zusammenhang mit den vielen Kontraktionen des muskulösen Organs die schlechte Prognose der Zungencareinome. Werden doch durch diese Muskelbewegungen die Careinomkeime leicht weiter in die zugehörigen Lymphdrüsen befördert.

Die zugehörigen Lymphdrüsen finden sich in der mittleren Kinngegend und in der Gegend der Submaxillardrüse.

Die Zunge wird von drei Nerven versorgt, die den verschiedenen Funktionen dieses vielseitigen Organs vorstehen. Der Hypoglossus, der motorische Nerv für die Zungenmuskulatur kommt durch das Foramen condyloid. antic., kreuzt sich mit dem Vagus und der Carot. ext. und gelangt parallel zur Art. lingualis vor dem Musc. hypoglossus zur Zungenmuskulatur. Sein Verlauf wird später beim Hals noch genauer besprochen. Er liegt neben und unter der Submaxillardrüse. Der sensible Nerv der Zunge ist der obenbeschriebene Nerv. lingualis. Schliesslich tritt noch der N. glossopharyngeus zur Zunge. Er kommt aus dem Foramen jugulare, läuft vor der V. jugul. und lateral von der Carotis int. nach auswärts und zieht neben dem M. stylopharyngeus zum Zungengrund, den er unter dem hinteren Rand des Hyoglossus erreicht. Er liefert die Geschmacksfasern für die Zunge. Chirurgisch hat er keine Bedeutung. Auf diese Nerven werden wir auch bei Besprechung der anatomischen Verhältnisse des Halses zurückkommen. Es liegen also auf dem Mundboden eine Reihe von differenten Organen, deren gegenseitige Lage von praktischer Bedeutung ist.

Aus der Mundhöhle gelangt man durch den Isthmus faucium in die **Pharynxhöhle,** die in ihrem oberen Theil mit der Nasenhöhle direkt kommunizirt. Sie wird nach vorn oben begrenzt von den Choanen und dem Nasenseptum, unten von dem Gaumen und der Mundhöhle. Der obere Theil des Nasenrachenraumes hat ungefähr das Volumen einer Walnuss.

Es ist also nicht gerade sehr viel Raum für wachsende Geschwülste da und daher ganz typisch, dass hier entstandene Tumoren Zapfen in die Nasenhöhle etc. schicken.

Die Innenwand des Pharynx wird von Schleimhaut gebildet, die sich direkt an die der Nase und des Mundes anschliesst. Unter der Schleimhaut des Daches und der Rückwand findet man die

Pharynxtonsille, eine weiche Masse lymphadenoiden Gewebes, die direkt unter die Schleimhaut gelegen dieser ein sehr unebenes höckeriges Aussehen giebt. Meist zieht sie in einer Anzahl leistenartiger Wülste radiär von der Mitte der Rückwand nach vorn bis dicht hinter die Choanen. In ihrem Centrum liegt die Bursa pharyngea, an deren Stelle freilich beim Erwachsenen meist nur eine tiefe Spalte der Rachentonsille zu finden ist.

Da die Rachentonsille von sehr weicher, zerreisslicher Struktur ist, so kann man sie, wenn sie in Folge von entzündlichen Prozessen stark gewuchert ist, leicht mit Hilfe des scharfen Löffels von ihrer derben festen Bindegewebsunterlage abschaben.

An der Seitenwand des Pharynx tritt ein Gebilde zu Tage, das die Kommunikation des Rachens mit dem Ohr vermittelt, die Tuba Eustachii. Sie mündet hier mit einer dreieckigen Oeffnung in die seitliche Rachenwand, während hinter ihr die Schleimhaut einen schmalen Spaltraum bildet, mit welchem sie bis in die Nähe des Canalis caroticus vordringt. Die Grenze der seitlichen Wand gegen die vordere wird durch den von oben nach unten ziehenden Grenzwall gebildet, der der medialen Platte des Proc. pteryg. entspricht. Dicht hinter dem Wall liegt die Tubenmündung. Der hintere Rand der Tubenmündung ragt über das Niveau der Umgebung hervor und bildet den Tubenwulst.

Hinter dem submukösen Gewebe, auf der knöchernen Hinterwand, den Körpern der Halswirbel, sitzen Muskeln und Bänder, die von den Halswirbeln aufsteigen und sich am Hinterhaupt ansetzen. Von diesen ist namentlich der fleischige Musc. longus capitis zu nennen, der sich neben dem Tuberculum pharyngis an das Occiput ansetzt. Der zwischen ihnen freibleibende Raum wird von längs verlaufenden Bandmassen ausgefüllt. Das knöcherne Dach hat auch eine Bedeckung sehr derber Bindegewebsmassen, die sogenannte Fibrocartilago basilaris.

Von ihr sollen in vielen Fällen die oft sehr blutreichen, ja kavernösen Nasenraehenfibroide ausgehen.

Diese Weichtheilmassen überziehen die Knochen mit einer so dicken Schicht, dass letztere meist in ihrer feineren Form nicht zu erkennen sind und der winkelige Raum, wie er von den Knochen gebildet wird, zu einem abgerundeten gestaltet ist.

Das Dach bildet der Körper des Keilbeins und der vordere Theil des Hinterhauptbeins. Auf den Seiten hat die obere Pharynxhöhle Weichtheilwände, die sich von der medialen Platte des Proc. pteryg. nach hinten bis in die Gegend der unteren Mündung

des Canalis carot. ziehen, während unten die Halsweichtheile die Begrenzung darstellen.

An diesen Nasentheil des Pharynx schliesst sich in der Höhe des Gaumengewölbes der Mundhöhlentheil an. Das Volumen

Fig 19. Sagittalschnitt durch den Kopf dicht neben der Mittellinie. Stirn und Keilbeinhöhle geöffnet. Zwei Nasenmuscheln; dahinter die Mündung der Tuba Eustachii im Rachen. Kehlkopfeingang mit Epiglottis.

und die Form dieses Theiles ist sehr variabel, erstens weil die Wände abgesehen von der Rückwand und den Kieferbefestigungen des Pharynx labile sind, und zweitens weil die Pharynxwände hier nur locker mit ihrer Umgebung verbunden sind. Im Ruhezustand hat

der Raum etwa die Form eines Trichters, der am Uebergang in den Oesophagus am engsten ist.

Hier an dieser Stelle können dann Fremdkörper, wie Knochen etc. oder grosse Bissen leicht stecken bleiben und Erstickungserscheinungen hervorrufen.

Die Wände des Mundtheils des Pharynx sind ziemlich dick, bestehen aus Schleimhaut, einer Bindegewebsmembran und Muskulatur und sind, wie wir schon erwähnt, nur sehr loeker durch Bindegewebe mit der Umgebung verbunden. Dieses so lockere Gewebe heisst der Retropharyngealraum.

Er ist natürlich sehr geeignet, Abscessen als Weg der Weiterverbreitung zu dienen.

Begrenzt wird er von den Wirbelkörpern mit den von einer Fascie bedeckten Muskeln und seitlich von festem Bindegewebe welches die grossen Nerven und Gefässe des Halses enthält. Diese sind aber noch durch eine Fettmasse vom Pharynx getrennt.

In diesem Retropharyngealraum können akut eitrige, septische Abscesse entstehen in Folge von Verletzungen des Pharynx. Sie machen gewöhnlich Schwellungen nach dem Pharynx zu, die zu sehen und mit dem Finger meist zu fühlen sind. Durch ihre Wirkung auf die Nachbarorgane rufen sie gewöhnlich eine Reihe ernster Symptome hervor. Der Ausgangspunkt für eine Anzahl dieser Abscesse ist in Lymphdrüsen des Retropharyngealraumes gefunden worden, die zwischen der Pharynxmuskulatur und der Wirbelmuskulatur seitlich liegen. Auch tuberkulöse Abscesse, von Tuberkulose der Halswirbel ausgehend, können hier zu Tage treten. Eine frühzeitige Eröffnung solcher Abscesse ist natürlich das einzige Mittel, um eine Weiterverbreitung zu verhindern.

Seitlich bilden noch die obersten Halsweichtheile die Bedeckung des Pharynx. Darauf kommen wir später zurück.

12. Kapitel.

Untersuchung des Kopfes am Lebenden.

Die Grundlage für die Form des **behaarten Kopfes** bildet der Knochen, den man überall unter der derben, verschieblichen Kopfschwarte in seiner Wölbung durchtasten kann. Gewöhnlich ist beim Erwachsenen an dem Knochen nichts Besonderes zu unterscheiden; fühlbare Spuren von Nähten sind meist nicht vorhanden. Bei kleinen Kindern jedoch findet sich in der vorderen Hälfte des Schädeldaches hinten die grosse Fontanelle, in welcher die deutlich zu fühlende Frontal-, Sagittal- und Coronarnaht zusammenstossen. Nur in der oberen Hinterkopfgegend zeigt der Schädel des Erwachsenen bei sehr

vielen Menschen eine flache Delle, von der aus nach unten aussen zwei flache Rinnen sich erstrecken, die dadurch entstehen, dass in dieser Gegend die Grenze des etwas erhabenen Hinterhauptsbeines gegen die Seitenwandbeine liegt. Hier sitzt entsprechend dieser Delle in der ersten Kindheit die kleine Fontanelle. In einiger Entfernung darunter, da, wo der Kopf in den Nacken übergeht, fühlt man unter der verschieblichen Kopfhaut eine deutliche prominente Knochenleiste, die Prominentia occip. ext Nach beiden Seiten von dieser in ungefähr horizontaler Richtung tastet der Finger unter den ziemlich dicken Weichtheilen einen querverlaufenden, flachen, abgerundeten Knochenrand, bis er hinter beiden Ohrmuscheln auf einen derben, breiten nach unten zapfenartig prominirenden Knochenwulst, den Proc. mastoideus, stösst, dessen hinterer, unterer und vorderer Rand deutlich zu fühlen ist. Dicht vor diesem Knochenwulst sitzt die knorpelige Ohrmuschel mit ihren Leisten und Furchen, die den äusseren Gehörgang umgeben.

Auch die Gestaltung der **Stirn** beruht im Wesentlichen auf der Form des Knochens. Die Weichtheile, die sie bedecken, hängen dicht untereinander zusammen, so dass sie von aussen nicht zu isoliren sind. Sie sind nicht dick und verdecken deshalb nichts vom Knochen. Auf der im Allgemeinen gewölbten Stirn findet man in ihrem oberen Theile seitlich von der Mittellinie je eine flachrundliche Prominenz, die Stirnhöcker und unten dicht oberhalb der Nasenwurzel sieht und fühlt man häufig neben der Mittellinie eine Ausladung des Knochens, die sich im Bogen auf den inneren Theil des Augenhöhlenrandes erstreckt und in diesem allmählich verschwindet. Sie wird durch die Stirnhöhlen erzeugt. Die individuell sehr verschiedene Grösse dieser Höhlen erklärt die sehr verschieden starke Prominenz dieser Theile.

Nach den Seiten zu, in der **Schläfegegend** flacht sich der Kopf meist etwas ab. Nicht selten stellt eine ziemlich scharf umschriebene von der äusseren Hälfte des oberen Augenhöhlenrandes im Bogen nach hinten oben verlaufende Kante die Uebergangsstelle dar. Diese Abflachung ist am knöchernen Schädel recht ausgesprochen; sie wird aber durch die Weichtheile, die in ihr liegen, namentlich den M. temporalis wieder zum Theil ausgeglichen. Man fühlt diesen Muskel aber, weil ihn die Fascie bedeckt, erst dann deutlich, wenn man Kaubewegungen ausführen lässt, dann wulstet er sich hervor. Schräg über die Schläfengegend nach vorn zieht von der Vorderohrgegend eine Arterie, deren Pulsation man oft sehen, häufiger fühlen

kann, der Frontalast der Art. temp. Auch stark geschlängelte Venen sieht man nicht selten durch die Haut blau durchschimmern.

Durchtastet man jetzt von der Nasenwurzel nach aussen unter der **Augen**braue den nach oben konvex gebogenen Supraorbitalrand, so trifft man in der Entfernung von etwa $2^1/_2$ cm auf ein Loch oder eine Kerbe in dem Knochenrand, das Foramen supraorbitale für den gleichnamigen Nerven und Arterie. Im weiteren Verfolg des Supraorbitalrandes kommt der Finger auf einer 1—$1^1/_2$ cm breiten Knochenspange schräg nach unten aussen. Hier geht der etwas verbreiterte äussere Augenhöhlenrand auf den Jochbogen über, der sich ungefähr horizontal als dünner Bogen nach hinten zum Ohr erstreckt. Nach vorn geht er in den Unteraugenhöhlenrand über, den er mit dem Oberkiefer zusammen bildet. Joehbogen und unterer Augenhöhlenrand stossen fast rechtwinklig aufeinander. Oben aussen am äusseren Augenhöhlenrand fühlt man häufig eine kleine Leiste, die Nahtverbindung zwischen Jochbein und Stirnbein und kurz nach der Umbiegung in den Infraorbitalrand fühlt man eine ebensolche, die vordere Joehbeinnaht. Die andere Verbindung des Jochbeins jedoch ist meist nicht zu fühlen.

Auf den Rändern der Augenhöhle findet man die dünnen beweglichen Lider, die an ihrem freien Rande die Wimpern tragen und im äusseren und inneren Augenwinkel aufeinander stossen. Circa $^1/_2$—$^3/_4$ cm vom inneren Augenwinkel nach aussen liegt eine feine Oeffnung auf den Lidrändern, der Thränenpunkt; hinter ihnen die knopfförmige röthliche Caruncula lacrymalis. Auf der Innenfläche der Lider nimmt man in der Schleimhaut eine feine Streifung wahr, die von den Ausführungsgängen der Drüsen herrührt. In den Lidern ist eine Knorpelplatte zu fühlen, die namentlich beim Umklappen des Lides in ihrer Form deutlich wird. Zwischen der Lidspalte schaut der Bulbus hervor. Man sieht, wie die blassrothe Conjunctiva von den Lidern sich auf den Bulbus herüberschlägt, diesen als zarte Membran glatt überzieht, und vorn in die kreisrunde, gewölbte, durchsichtige Cornea übergeht. Durch die Conjunctiva bulbi scheint die weisse derbe Hülle des Bulbus, die Sklera durch. Die Durchsichtigkeit der Cornea macht es möglich, die individuell sehr verschieden gefärbte Iris mit ihrem centralen, kreisförmigen Ausschnitt der Pupille wahrzunehmen. Die weitere Untersuchung der Anatomie des inneren Auges überlasse ich Spezialwerken.

Die **vordere Wange** ist meist von einer reichlichen Weichtheilschicht von Fett und Muskeln ausgefüllt. Trotzdem macht sich dem Finger

hier ungefähr $2^1/_2$ cm von der Mittellinie und circa 1 cm unter dem Augenhöhlenrand eine Grube bemerkbar, die Fossa canina mit dem Foramen infraorbitale, das für den gleichnamigen Nerven und die Infraorbital-Arterie als Austritt dient. Weiter nach unten fühlt man hinter diekem Weichtheilpolster die vordere Wand des Oberkiefers, die naeh unten zu in den Zahnfortsatz übergeht. Dieser zeichnet sich dureh eine Reihe längs neben einander gestellter Wülste im Knochen aus, die durch die Alveolen für die Zahnwurzeln und die Zähne hervorgerufen sind.

Die seitliche Wangengegend wird oben begrenzt von dem querverlaufenden Jochbogen, unten vom horizontalen Unterkieferast, der hinten in dem Kieferwinkel endigt und nach oben zu in den aufsteigenden Kieferast umbiegt. Zwischen jenen beiden liegt ein flacher Wulst von Weichtheilen, dessen vorderer Rand sieh mehr oder weniger ausgeprägt sehräg vom vorderen Ende des Jochbogens nach unten zum Kiefer zieht. Bei Kieferbewegungen, namentlieh bei festem Aufeinanderpressen der Kinnladen, fühlt man ihn hart werden; es ist im Wesentlichen der M. masseter. Aber nicht direkt unter der Hant fühlt man ihn; er ist zum Theil überlagert von der Parotis, die dicht vor dem Ohr und in der Kieferwinkelgegend eine flache Hervorwölbung bildet, jedoch meist nieht deutlieh abzugrenzen ist.

Am vorderen Rand des M. masseter nimmt man auf dem Unterkiefer eine vom Hals her schräg nach vorn zum Gesicht ziehende Pulsation wahr, die von der Art. max. ext. herrührt.

Tastet man auf der Parotis in die Tiefe, so bekommt man das Gefühl knöchernen Widerstandes, vom Joehbogen herunter bis zum Kieferwinkel in ganzer Breite des Jochbogens. Er wird durch den aufsteigenden Ast des Unterkiefers hervorgerufen. Lässt man nun den Mund weit öffnen, dann entsteht dicht unter dem Arc. zygomaticus ein Wulst, als dessen Grundlage man zwei Knochenvorsprünge fühlen kann, den einen dieht vor der Ohrmuschel knopfförmig, den anderen flacher und weiter nach vorn; beide getrennt von einander durch eine Delle, jedoch in Zusammenhang mit dem vertikalen Kieferast. Es ist der Proe. condyloideus und der Proe. coronoidens des Unterkiefers. Damit ist die Lage des Unterkiefergelenkes bestimmt. Beide Fortsätze rücken bei diesen Bewegungen nach vorn und etwas nach aussen und werden dadurch deutlieher in ihren Besonderheiten fühlbar. Zwisehen dem vorderen Rand des Proc. coronoideus und der Seitenwand des Oberkiefers dringt der Finger in eine tiefe Grube; es ist das unterc vordere Ende der Fossa sphenomaxill. und infra-

temp., welche die zwei Trigeminusäste, die Art. meningea media, und die max. int. enthalten. Circa $^1/_2$—1 cm vor der Ohrmuschel macht sich die Pulsation einer vertikal nach oben über den Jochbogen steigenden Arterie bemerklich, der Art. temporalis. In der unteren Wangengegend fühlt man hinter den ziemlich dicken, gut faltbaren Weichtheilen ebenfalls harten Widerstand, den horizontalen Unterkieferast und nach oben von ihm schmale vertikale Leisten, die Zähne.

Hinten grenzt an die seitliche Wangengegend die **Ohr**muschel, die die Mündung des äusseren Gehörganges umschliesst. In der Tiefe des letzteren sieht man eine schräg abschliessende, weissliche Membran, das Trommelfell, die vorn nahe ihrer oberen Anheftung an cirkumskripter Stelle etwas vorgetrieben ist; da sitzt der kurze, spitze Fortsatz des Hammers dem Trommelfell an. Von dieser Stelle zieht sich schräg nach hinten unten ein Streifen, der in der Mitte ungefähr mit einer flachen nabelförmigen Einziehung endigt, dem Handgriff des Hammers.

Verfolgt man nun von der Nasenwurzel an die **Nase** nach unten, so fühlt man zunächst den Nasenrücken und die Seitenwände unter der dünnen Haut, von festem Knochen gebildet. In der Mitte der Nase, noch etwas unter ihr hören die Knochen dann mit einem scharfen Rand auf und an ihre Stelle setzt sich beweglicher Knorpel, der namentlich das Nasenseptum und die Nasenflügel bildet und in ihnen endigt. Letztere bilden mit dem Nasenseptum und den Lippen zusammen die Nasenlöcher. Zwischen den beiden Nasenlöchern sieht man das verschiebliche häutige Nasenseptum, hinter dem man mit aller Deutlichkeit den unteren Rand des knorpeligen Septums fühlt. Steckt man nun zwei Finger in die Nasenlöcher hinein, so hat man zwischen den Fingern die mobile, seitlich hin und her bewegliche knorpelige Scheidewand, an die sich nach hinten die feststehende knöcherne anschliesst. Nach unten verbreitert sich das knorpelige Septum und sitzt unten dem knöchernen auf, welches hier weiter nach vorn reicht als oben. Schiebt man den Finger noch weiter nach hinten in den Nasengang, so fühlt man noch den ovalen festen Eingang in die knöcherne Nase, weiter ist aber mit der Palpation nichts zu erfahren. Mit dem Auge jedoch gelingt es, in der Tiefe der Nasenlöcher einen rundlich ovalen, mit Schleimhaut überzogenen, von den Aussenwänden ausgehenden, Wulst wahrzunehmen, die untere Muschel, über der man gelegentlich, noch weiter in der Tiefe einen zweiten kleinen ähnlichen Wulst, die mittlere Muschel sehen kann.

An die Nase schliesst sich nach unten der **Mund** mit den dicken, stark dehnbaren Lippen an. Auf der Innenseite der Lippen gleitet der Finger über kleine Knötchen, die unter der Schleimhaut liegen; es sind die Lippendrüsen. Die Unterlippe ist häufig durch eine im Bogen verlaufende Falte gegen die Kinngegend abgegrenzt. Diese hat bei vielen Menschen eine sehr charakteristische Form, die meist bedingt ist durch einen recht deutlich umschriebenen Weichtheilwulst, der seine Form aktiv verändern kann, also zum Theil aus Muskeln besteht. Doch fühlt man unter diesem Kinnwulst den Knochen des Unterkiefers durch, was nach den Seiten zu noch besser gelingt. 2—3 cm von der Mittellinie kann man bei manchen Menschen eine kleine Delle, ein Loch im Knochen durchtasten, das Foramen mentale, das dem N. ment. als Austrittspforte aus dem Kiefer dient. Druck auf diese Stelle wird als dumpfer Schmerz empfunden.

Entfernt man jetzt die beiden Lippen weit von einander, so sieht und fühlt man den schleimhautüberzogenen Unterkiefer mit den Zähnen, sieht die schon erwähnten leistenartigen Vorsprünge der Alveolen, die Backentaschen und die Umschlagsfalte auf Ober- und Unterkiefer. Tastet man die Wangengegend zwischen zwei Fingern ab, so bekommt man deutlich den vorderen Rand des M. masseter zwischen dieselben und etwas weiter nach hinten, hinter dem letzten Backenzahn, stösst man unter der Schleimhaut auf den scharfen vorderen Rand des aufsteigenden Kieferastes, den man namentlich bei weit geöffnetem Munde fast bis zum oberen Ende des Proc. coronoideus verfolgen kann. Medialwärts von diesem Knochenvorsprung, durch eine seichte Furche von ihm getrennt, fühlt man eine zweite vorspringende Knochenleiste. Sie reicht nicht so weit noch oben und biegt stärker nach hinten um. Hinter ihr liegt der vordere Rand der Lingula, wo Art. und Nerv. inframaxill. in den Kiefer eintreten. Innerhalb des Mundraumes sieht und fühlt man die in ihrer Form sehr variable Zunge, die vorn an der Unterseite durch ein schmales Bändchen, das Frenulum linguae, an den Mundboden gefesselt ist. Lässt man die Zunge heben, so präsentirt sich auf jeder Seite von diesem Frenulum ein dickes, blaues, venöses Gefäss. Auf dem Mundboden dicht hinter dem Unterkiefer fühlt man unter der Schleimhaut eine Anzahl warziger Erhebungen, die in der Mitte an der Basis des Frenulum zusammenlaufen, da, wo sich auf jeder Seite eine feine Oeffnung findet. Sie stellen die Sublingualdrüse dar mit ihrer Ausmündung auf der Caruncula. — Von dem gewölbten knöchernen

Gaumen, der mit unverschieblicher Schleimhaut überzogen ist, hängt hinten die hintere Grenzwand des Mundes hinunter, das Gaumensegel, dessen vorderen Bogen man in den seitlichen Zungengrund übergehen sieht, während der hintere sich im Pharynx verliert. Zwischen sich haben sie die unregelmässige höckerige Tonsille, während in der Mitte des Gaumensegels von oben das Zäpfchen herabhängt. Durch den Spalt zwischen den beiden Hälften des Gaumensegels sieht man die mit Schleimhaut überzogene Pharynxwand. Führt man den Finger in den **Pharynx,** dann kann man die Pharynxwand erreichen und ihre knöcherne Grundlage durchfühlen. Man kann an der Hinterwand oben im Gewölbe die uneben höckerige Oberfläche der Pharynxtonsille abtasten, man kann aber auch die vordere Pharynxwand mit dem hakenförmig umgebogenen Finger abgreifen. Man erreicht zwei ovale Oeffnungen, die Choanen, und die Scheidewand zwischen ihnen. Mit der Rhinoscopia post. gelingt es auch im Spiegelbild die Choanen mit dem Septum zu sehen, die die drei übereinander gestellten Muscheln und die zwischen ihnen gelegenen Nasengänge einschliessen. Seitlich nimmt man im Nasenrachenraum eine Vertiefung wahr, die Tubenöffnung, und daneben, nach aussen davon einen kleinen Wulst, den Tubenwulst und eine kleine Grube, die Rosenmüller'sche Grube. Führt man von vorn auf dem Boden der Nase einen Tubenkatheter nach hinten, so gelangt man, wenn man an der Pharynxwand die Spitze des Katheters nach aussen dreht, in eine Oeffnung, in welcher der Katheter festgehalten wird. Das ist die Tubenöffnung.

Lässt man den Finger von dem Zungengrunde nach vorn gleiten, dann bekommt man eine biegsame, mobile, zungenförmige Platte unter den Finger, die am Zungengrunde festsitzt und ihren freien Rand nach hinten oben erstreckt; die Epiglottis, unter der der Kehlkopf liegt.

Zweite Abtheilung.

Der Hals.

Unter **Hals** versteht man den Körpertheil, der die Verbindung zwischen Kopf und Thorax vermittelt. Er ist im Allgemeinen von walzenförmiger Gestalt. Seine Stütze ist die Halswirbelsäule, um die sich die Uebergangskanäle von Mund und Rachen zu Lunge und Magen, Oesophagus und Trachea gruppiren, ebenso wie eine Reihe Muskeln, welche den mannigfachsten Bewegungen des Kopfes dienen. Die Grenze gegen den Kopf lässt sich natürlich nicht scharf ziehen, speziell nicht gegen die Mundbodengegend. Wir werden letztere jetzt mitschildern, weil sie, vom praktischen Standpunkt aus, doch eigentlich dazu gehört. Zur besseren Uebersicht und auch aus den Gesichtspunkten der Praxis heraus betrachtet ist es zweckmässig, den Hals sich zunächst in vier grosse Bezirke einzutheilen. Die vordere Partie des Halses, begrenzt nach oben durch den Unterkiefer, nach den Seiten durch die M. sternocleidomast. und nach unten durch das Jugulum, je eine seitliche Partie, begrenzt durch den M. sternocleidomast. nach vorn, durch den Musc. cucullaris nach hinten, durch Clavicula und M. deltoideus nach unten; schliesslich die Nackenpartie, die den Rest umfasst.

13. Kapitel.

Vordere Halsgegend.

Die Haut des **Halses** ist stark verschieblich, recht dehnbar und gut ernährt. Das ist für ihre Verwendung bei plastischen Operationen sehr günstig. Präparirt man die Haut vom Unterkiefer an in der ganzen Ausdehnung der **vorderen Halsregion** weg, so kommt man zunächst auf eine dünne mit der Haut zusammenhängende Muskelplatte, das Platysma myoides, die breit vom oberen Theil des Thorax schräg nach innen oben sich verschmälernd an den Unterkiefer und die Gesichtshaut zieht, um sich hier vom äusseren Kieferwinkel bis zum Kinn zu inseriren. Ist diese unwesentliche Platte auch bei Seite präparirt, so liegt die oberflächliche Halsfascie vor,

unter welcher eine Reihe Organe zum Vorschein kommt, die bis dahin zum grössten Theil verdeckt waren. Jetzt erst treten ausgeprägte, scharfe Grenzen zwischen der Unterkinngegend und dem eigentlichen Hals hervor. Das Zungenbein mit den von der Seite sich an dasselbe ansetzenden Muskeln bildet diese Grenze. Man erkennt es in der Mittellinie an seinem querverlaufenden, schmalen Körper, an den sich seitlich die grossen Hörner ansetzen. Diese bilden gleichsam ein Centrum für Muskelansätze von allen Seiten. Dadurch, dass der M. digastricus von dem Ausschnitt des Proc. mast., der M. stylohyoideus von der Basis der Proc. styloid. nach dem Zungenbein ziehen, wird die quere Grenze der Unterkinngegend gegen die eigentliche Halsgegend vervollständigt. Der Biventer zieht sich in leichtem Bogen an der Innenseite des Unterkieferwinkels herab, inserirt sich mit einer Aponeurose an den Körper des Zungenbeins und zieht schräg oder senkrecht weiter nach innen oben zur Spina ment. int. Zwischen den vorderen Bäuchen der beiden Muskeln entsteht so ein schmaler dreieckiger Raum, der meist mit etwas Fett und Lymphdrüsen ausgefüllt ist. Letztere finden sich namentlich dicht unter und hinter dem Kinn; zu ihnen kommt die Lymphe von den mittleren Partien der Unterlippe.

Deshalb erkranken sie sekundär bei Carcinomen der Unterlippe.

Etwas steiler als der hintere Bauch des Biventer steigt der M. stylohyoideus zum Zungenbein herab; er liegt etwas höher, wird vom Biventer durchbohrt und inserirt sich am Körper des Zungenbeins. Der vordere Bauch des Biventers bildet jederseits die vordere Grenze für ein Dreieck, das zwischen dem Unterkieferknochen und dem genannten Muskel liegt. Durch dieses Dreieck, das **Trigonum submaxillare**, gelangt man in einen Raum, der gewöhnlich eine ziemlich glatte, feste Tasche bildet und die Glandula submax. mit einigen Lymphdrüsen und Fettgewebe enthält. Ueber diese Drüse steigt schräg von oben vorn die Vena facialis zur Vena jugul. int. herab, während zwischen ihr und dem Unterkieferrand und durch dieselbe sich die Art. max. ext. um den Kiefer herum nach oben schlägt. Die Arterie schlängelt sich in der Tiefe der Tasche in verschiedenen Windungen hinter, über und durch die Submaxillar-Drüse und nähert sich dabei gelegentlich in der Tonsillengegend bis auf ½ cm der Mundhöhle. Sie liegt hier der Tonsille näher als die Carotis.

Es sind deshalb die vereinzelt bei Tonsillotomie beobachteten stärkeren Blutungen zum Theil wohl auf Verletzungen der Art. max. ext. zu beziehen.

Auf diesem Weg schickt die Arterie einen Ast in die Submaxillar-Drüse zu deren Versorgung. Gewöhnlich finden sich nun um die Submaxillar-Drüse und in ihr eingebettet, mehrere Lymphdrüsen, die die Lymphstationen für die seitlichen Lippenpartien,

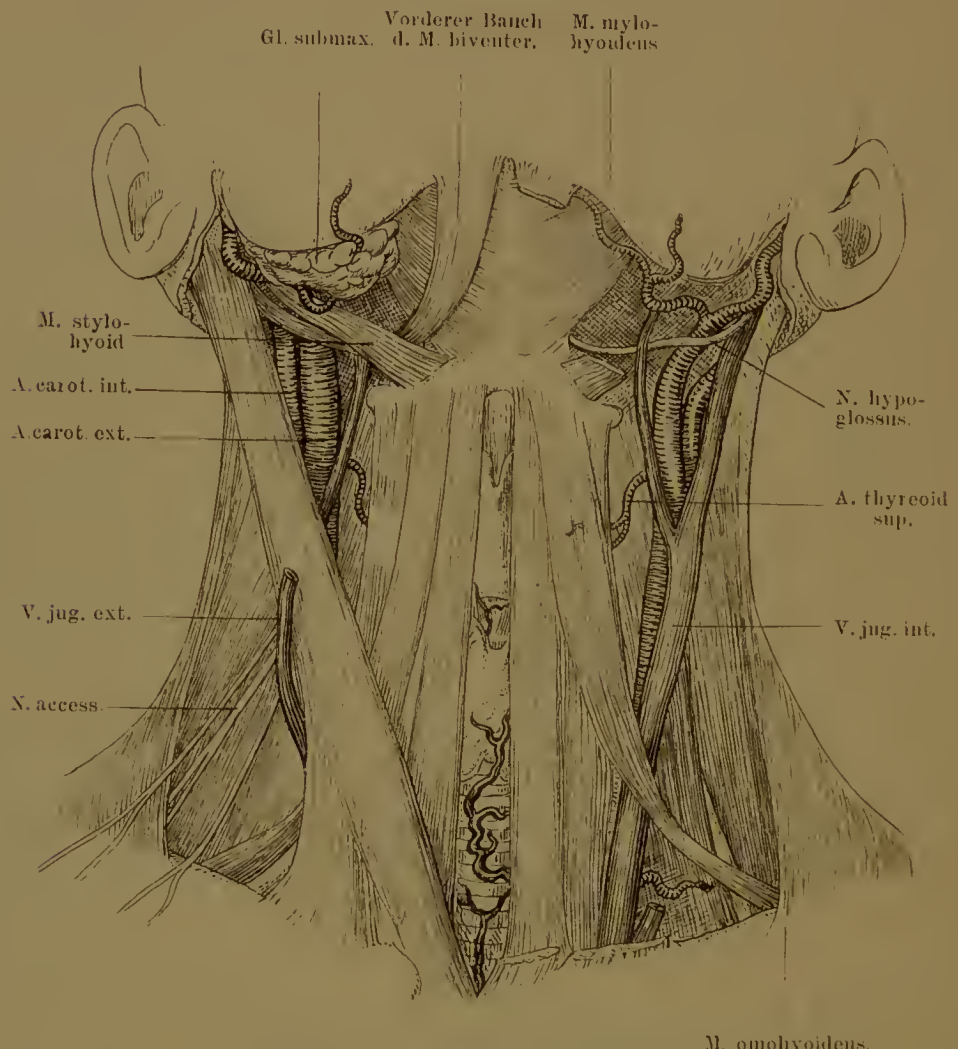

Fig. 20. Vorderansicht des Halses mit der Unterkinngegend nach Entfernung der Haut mit dem M. subcut. colli. Links ist der M. sternocleidomastoideus weggenommen, ebenso die Gl submaxillaris, der M. stylohyoideus und der M. biventer, rechts der obere Theil der V. jug. ext. weggeschnitten. In der Mitte sieht man den Kehlkopf, darunter die Trachea, die oben von der Schilddrüse, unten von Venen bedeckt ist. Seitlich bedecken das Luftrohr die M. sternohyoidei, sterno-thyreoidei, thyreohyoidei.

die Wange, das Zahnfleisch des Unterkiefers, die seitlichen Zungentheile sind.

Gar nicht selten sind sie erkrankt bei Affektionen jener Theile; sie müssen mit entfernt werden, wenn die Erkrankungen maligne sind, event. mit Wegnahme der Gl. submax. — Da diese Submaxillar-Tasche durch eine derbe

Fascie, die von dem Zungenbein nach dem Unterkiefer zieht, gedeckt ist, so stehen Abscesse dieser Gegend, die häufig ihren Sitz in den Lymphdrüsen haben, oft unter grosser Spannung, machen schwere Erscheinungen und kommen erst spät zur spontanen Perforation.

An diese Submaxillartasche in ihrem äusseren oberen Winkel schliesst sich, gewöhnlich durch Bindegewebe von der Drüse getrennt, der untere Zapfen der Parotis an. Hinter dieser liegen in der Tiefe die Carotis ext., die Jugularis int. und Carotis int., worauf wir später noch zurückkommen. — Nimmt man nun den vorderen Bauch des Biventer weg und entfernt man zugleich die Gland. submax., dann liegt vor uns der M. mylohyoideus, der von der Innenseite des Unterkiefers, speziell der Linea obliqua int. entspringt und schräg nach unten innen herabzieht. Die Muskeln beider Seiten treffen sich in der Mittellinie in einem sehnigen Streifen, sie inseriren sich an den Zungenbeinkörper und bilden so einen vollständigen Abschluss der Mundhöhle (s. Fig. 20). Darüber, das heisst mundwärts von diesen Muskeln, liegt der M. geniohyoideus, der vom Zungenbein zur Spina ment. int. zieht, und der M. genioglossus.

Hat man die Glandula submax. entfernt, so sieht man den hinteren Rand des M. mylohyoideus, man sieht, wie in horizontaler Richtung hinter ihm der Nervus hypoglossus verschwindet. Dieser verläuft in leichtem Bogen zur Zunge horizontal über den M. hyoglossus, der vom grossen Zungenbeinhorn in vertikaler Richtung nach oben zur Zunge seine Fasern schickt, und hinter dem M. stylohyoid. und Biventer mandibulae (s. Fig. 20 u. 21). Ueber dem Nervus hypoglossus liegt der Ausführungsgang der Glandula submaxill. Er geht aus dem oberen Theil der Drüse hervor und zieht in flachem Bogen hinter den M. mylohyoideus zwischen diesem und dem M. hyoglossus nach vorn ein- und aufwärts gegen den Boden der Mundhöhle. Dabei kreuzt er den unter ihm weg von oben herab einwärts ziehenden Nervus lingualis und gelangt so an die Seite der Zungenspitze, wo er neben dem Zungenbändchen auf der Caruncula sublingualis mündet. Dicht darüber ist die Einmündung des Nervus lingualis in die Zungensubstanz zu sehen, der hier nach aussen vom M. styloglossus und dicht unter der Schleimhaut in die Zunge sich begiebt (s. Fig. 18, p. 61).

Am hinteren Rand des M. hyoglossus sieht man zwischen dem N. hypoglossus und dem grossen Zungenbeinhorn die Art. lingualis hinter dem M. hyoglossus verschwinden, die von der Art. carotis ext. kommt und nach der Zunge zieht, die sie fast ganz versorgt. Am

besten überschaut man ihren Verlauf, wenn man den genannten Muskel quer spaltet. Die Vena lingualis verläuft meist getrennt von ihr mit dem N. hypoglossus.

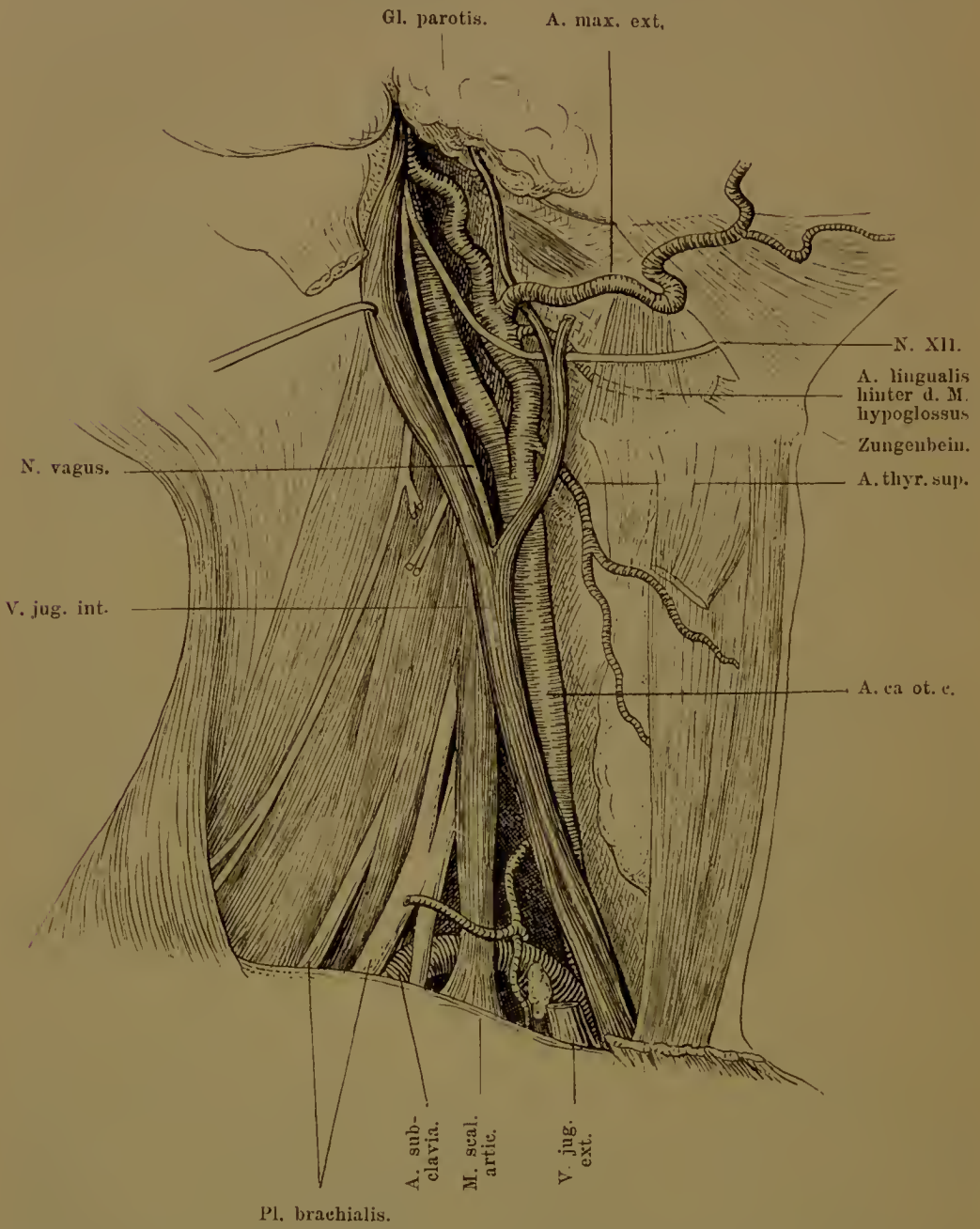

Fig. 21. Seitenansicht des Halses nach Wegnahme der Haut mit dem M. subcut. colli, des M. sternocleidomast., des M. omohyoideus, des M. stylohyoideus und biventer und der Gl. submaxillaris. Vena jug. ext. unten weggeschnitten, Vena jug. int. oben nach hinten gezogen, um die Lage des Vagus deutlich zu machen.

Die Arterie ist vielfach unterbunden worden, um Blutungen bei Operationen des Zungenkrebses zu vermeiden. Die Auffindung derselben ist gewöhnlich sehr einfach, wenn man sich nur daran hält, dass sie zwischen dem grossen Zungenbeinhorn einerseits, und dem M. biventer und stylohyoideus

andererseits, den ziemlich vertikal verlaufenden hinteren Rand des M. hyoglossus in horizontaler Richtung kreuzt. Spaltet man also die Fasern dieses Muskels quer, so ist die Arterie nicht zu verfehlen (Fig. 21 und 22).

Nimmt man jetzt den M. hyoglossus weg, so hat man über der Art. lingualis den schräg vom Proc. styloideus herabsteigenden M. styloglossus vor sich, der zwischen Art. carotis int. und ext. nach unten verläuft und sich in die Zunge einsenkt, in der er bis zur Zungenspitze vordringt. Mit ihm und dem M. stylopharyngeus zieht der Nerv. glossopharyngeus zur Zunge, in die er am hinteren Rand des Musc. hyoglossus einmündet (s. Fig. 22). Der M. styloglossus liegt direkt auf der Pharynxmuskulatur auf und zwar auf dem Constrictor pharyngis sup. Dieser Constrictor pharyng. sup. entspringt vorn an der Seitenwand der Zungenwurzel, vom hinteren Rand der Linea mylohyoidea auf der Innenseite des Unterkiefers, weiter vom Ligamentum pterygomax. und dem Musc. buccinator und endlich vom Hamulus pteryg. So bildet er eine vierseitige Muskelplatte, die mit leicht schrägen Fasern im Bogen nach hinten zieht und sich in der Mittellinie vor dem Wirbel mit dem entsprechenden Muskel der anderen Seite vereinigt. Durchschneidet man diesen Muskel auch, so hat man nur noch die Schleimhaut zu durchtrennen, um direkt in den Pharynx zu gelangen. Der Höhe des Hyoglossus entspricht etwa die Epiglottis.

Als äussere Grenze der vorderen Halsgegend bezeichnete ich den M. sternocleidomast. Er verläuft von der oberflächlichen Halsfascie eingehüllt als breiter Muskel vom Proc. mast. in schräger Richtung nach dem oberen Rand des Sternum und dem inneren Drittel der Clavicula. Zwischen diesen beiden Partien bleibt unten ein kleiner dreieckiger mit Bindegewebe gefüllter Raum. Quer über ihn zieht der Nerv. cervicalis sup., der in seinem queren Verlauf über dem Muskel von der Vena jug. ext. gekreuzt wird, die schräg vom Gesicht herabsteigt. In seinem Ende ist der Muskel sehnig.

Man beobachtet nicht selten, meist wohl im Anschluss an eine bei der Geburt stattgehabte Dehnung und Zerreissung und darauf folgende Muskelentzündung eine Verkürzung dieses Muskels, die zu Schiefhaltung des Kopfes und zu Asymmetrien des Gesichts führt. Die Durchschneidung des Muskels in seinem schnigen Ansatztheil an die Clavicula und das Sternum, entweder subcutan oder offen ausgeführt, event. die Excision der degenerirten Muskelstücke, beseitigt gewöhnlich dauernd dieses Leiden. Wenn man sich bei dieser Operation genau an den Muskel hält, und einen spannenden Strang nach dem andern durchschneidet, so ist keine grosse Gefahr, dass man etwa die grossen nicht weit dahinter gelegenen Gefässe verletzt.

Die übrigen Theile unterhalb des Zungenbeins sind alle zunächst durch ein Fascienblatt verdeckt, das seitwärts nach den grossen Gefässen hin sich erstreckt. In der Medianlinie sieht man nach Wegnahme der Fascie etwa einen Finger breit unterhalb des Zungenbeins den prominentesten Theil des Kehlkopfes zwischen den Muskeln hervorragen, an den sich nach unten zu die Trachea anschliesst. Um diesen Theil der Respirationsorgane gruppiren sich longitudinal verlaufende Muskeln. Vom Körper des Zungenbeins zieht der platte Sternohyoideus leicht schräg nach aussen herab zur hinteren Seite des Manubrium sterni. Nach aussen von ihm entspringt vom äussersten Theil des Zungenbeinkörpers der lange schmale Omohyoideus, der leicht schräg nach aussen unten zieht und, hinter dem Sternocleidomastoideus sehnig geworden, sich im stumpfen Winkel nach aussen wendet. Mit seinem unteren Bauch zieht er fast horizontal 2 cm über dem Schlüsselbein nach dem oberen Rand des Schulterblattes hin (s. Fig. 20).

Vom M. sternocleidomast., dem Zungenbein, dem Biventer mandibulae und dem oberen Theil des Omohyoideus wird ein Dreieck umgrenzt, das gewöhnlich das **Trigonum caroticum** genannt wird. In diesem findet sich zunächst, unter der Fascie, Bindegewebe. Zieht man den Sternocleidomastoideus etwas bei Seite und das Bindegewebe auseinander, so kommt man dicht am inneren Rand des Kopfnickers auf eine grosse weite Vene, die Jugularis int., die von oben unter dem Biventer und dem Stylohyoideus hervorkommt und nach unten steigt. In der Höhe des Zungenbeins empfängt sie die schräg von vorn oben herabkommende Vena facialis communis. Unterhalb des M. biventer kommt an ihrer Aussenseite der Nervus accessorius gerade herabgestiegen, der dann bald hinter dem M. sternocleidomast. verschwindet. Mit ihrem vorderen Rand deckt sie meist etwas den äusseren Rand der Art. carotis communis, die vertikal von unten emporsteigt und sich in der Höhe etwa der Incisur der Cartilago thyreoidea in die vorn und oberflächlich gelegene Carotis ext. und die hinten und mehr in die Tiefe tauchende Carotis int. theilt. Beide Karotiden verlaufen hinter dem Biventer nach oben. Oben auf der Carotis int., weiter unten auf der Carotis communis zieht der Nervus descendens hypoglossi herab (s. Fig. 22), um sich im Bogen über die V. jug. int. nach hinten herum zu schlagen. Die Vene schickt mehrere quere und schräge Aeste nach vorn über die Carotis herüber. Zwischen der A. carotis int., weiter unten der Carotis commun. und der Vena jug. int., da wo diese hinten zusammen-

stossen, da liegt in dieser kleinen Nische der Nervus vagus, der von oben vom Foramen jug. mit der Vena jug. und dem Nervus hypoglossus herabzieht (s. Fig. 21). Die Gefässe sind sammt dem Nerv. vagus und einer Anzahl Lymphdrüsen in einer gemeinschaftlichen Bindegewebsmasse eingescheidet (s. Fig. 24). Die Vena jug. int. ist kürzer und straffer mit dem M. sternocleidomastoideus verbunden, die Carotis dagegen liegt lockerer und freier.

Will man also die Unterbindung der Carotis ext., int. oder communis machen, so ist es nöthig, am Innenrand des M. sternocleidomast. in entsprechender Höhe einen schrägen Längsschnitt zu machen. Nach Durchtrennung der Haut, des Subcutaneus colli braucht man nur die dünne Halsfascie zu spalten, den M. sternocleidomast. etwas nach aussen zu schieben, die die Gefässe umgebende Bindegewebsmasse auseinander zu ziehen, die Vena jug., welche die Carotis zum Theil deckt, abzuheben und unter Herauslassung des N. vagus die Carotis zu umgehen.

Um die grossen Gefässe herum, namentlich hinter dem Sternocleidomastoideus findet man eine grosse Anzahl von Lymphdrüsen. Sie reichen nach vorn bis nahe zur Schilddrüse, nach hinten bis zur Wirbelsäule und erstrecken sich an der Innenfläche des Kopfnickers und weiter an der Seitenwand des Pharynx hinauf. Ihre Lymphe bekommen sie aus der Schädelhöhle und nehmen ferner Zuflüsse aus den Gl. facial. prof. auf, die in der Zahl von 3—6 auf dem hinteren Theil des Buccinator und der Seitenwand des Pharynx liegen. Diesen fliesst die Lymphe zu aus der Schläfe, der Sphenomaxillar-Grube, der Orbita, der Nasenhöhle, vom Oberkiefer, Gaumen und Pharynx. Zu derselben Gruppe von Drüsen gehört auch eine Drüse, welche nahe der Schädelbasis an einer oder zu beiden Seiten, zwischen dem Musc. longus capitis und der hinteren Schlundwand liegt. Ferner nehmen sie die Lymphbahnen der Zunge auf durch Vermittlung der Gland. linguales, schliesslich die des Pharynx, des Kehlkopfes und der Schilddrüse.

Sie haben deshalb eine ganz eminente Bedeutung bei Erkrankung jener Organe, namentlich des Oberkiefer, des Pharynx, der Zunge, des Kehlkopfs; hier hat man bei bösartiger Neubildung jener Organe nach Metastasen zu suchen.

Dicht hinter den Gefässen, speziell der Carotis, jedoch ausserhalb der dichten einscheidenden Bindegewebsmasse liegt der Nervus sympathicus mit seinen Ganglien. Dieser ruht auf den Muskeln, die vorn die Halswirbel bedecken (s. Fig. 22 und 24). Das Ganglion supremum sitzt in der Höhe des zweiten und dritten Halswirbels auf dem M. rectus capitis antic. major. Seitlich wird die Wirbelsäule vom dritten Brustwirbel bis zum Hinterhaupt durch den

Longus colli bedeckt, der in seinem oberen Theil hinter und etwas medialwärts vom Rectus capitis liegt.

In dem schmalen **Raum zwischen den sternohyoidalen Muskelgruppen** beider Seiten sieht man die prominente Vereinigungskante der Cartilago thyreoidea, von der aus nach dem Zungenbein sich das Ligamentum thyreohyoideum zieht, während nach unten sich an den Schildknorpel das Ligamentum conoideum anschliesst, das die Verbindung mit dem Ringknorpel herstellt, der sich in die Trachea fortsetzt. Von diesen Organen ist jedoch meist nur ein ganz schmaler medianer Streifen sichtbar. Zieht man aber die seitlichen deckenden Muskeln nur etwas bei Seite, so werden diese Theile deutlicher. Von der Trachea ist meist nichts oder nur der oberste etwas stärker prominirende Ring zu sehen, während der untere Theil häufig von dem mittleren Theil der braunrothen Schilddrüse und im Jugulum von Fettgewebe mit einem dichten Venengeflecht bedeckt wird. Sobald man nun die seitlichen Muskeln wegschneidet, bekommt man einen klaren Ueberblick über die Verhältnisse. Man sieht den ganzen vorderen und seitlichen Theil des Kehlkopfes durch das Lig. hyoideum mit dem Zungenbein in Verbindung. Gelegentlich ist er auf der vorderen Seite durch einen schmalen vertikalen Zapfen Schilddrüsengewebes gedeckt. Ueber das Lig. conoideum zwischen Cartil. thyreoid. und Ringknorpel läuft meist quer eine Arterie, die Arteria cricoidea. Der Isthmus der Schilddrüse liegt oft auf dem ersten Trachealring mehr oder weniger weit nach unten oder oben reichend. Lateral schliessen sich an ihn die beiden Seitenlappen der Schilddrüse an, welche die seitlichen Partien des Kehlkopfs und der Luftröhre einhüllen. Die Schilddrüse ist gewöhnlich mit derben Bindegewebszügen an der Aussenseite des Schildknorpels befestigt, nach deren Durchschneidung sie sich leicht nach unten dislociren lässt. Die seitlichen Lappen der Schilddrüse decken meist die Carotis, so dass diese also an der hinteren Fläche der Schilddrüse liegt.

Häufig wird die Arterie beim stärkeren Wachsthum der Schilddrüse, beim Kropf nach aussen verschoben, während die Vena jugularis mehr mit der Schilddrüse im Zusammenhang und auf ihr bleibt (Fig. 24).

Verschiedene quere Venenäste gehen von der Jugularis int. in die Drüse. Dicht nach dem Abgang der Carotis ext. sieht man von ihr etwa in der Höhe des Zungenbeins die Art. thyreoidea sup. entspringen, die zunächst leicht schräg nach aufwärts innen, dann in einem starken Bogen vor- und abwärts läuft und sich unter dem

oberen Bauch des Omohyoideus zwischen Schilddrüse und Schildknorpel nach unten begiebt. (s. Fig. 20, 21, 22). Mit ihr verläuft gewöhnlich die gleichnamige Vene. Die Arterie erreicht die Drüse vor und nach innen von der Spitze der Seitenlappen. Hier theilt sie sich in zwei Zweige, einen für die hinteren und äusseren Drüsenpartien und einen, der entlang dem oberen konkaven Drüsenrand herab bis zur Mittellinie läuft. Auf diesem Wege giebt sie zwischen dem grossen Zungenbeinhorn und dem oberen Rand des Schildknorpels die Art. laryngea sup. ab, die bedeckt vom M. thyreohyoideus durch die Membrana thyreohyoidea in das Innere des Kehlkopfes dringt. Man findet die Art. thyreoidea sup. in der durch folgende Linien bestimmten Gegend: Basis des gleichschenkeligen Dreiecks ist das Zungenbein, Spitze des Dreiecks die Spitze des oberen Horns der Schilddrüse, äussere Seite die Carotis, innere der äussere Rand des M. omohyoideus. Etwas tiefer sieht man den Nervus laryngeus sup. vom Vagus nach dem Kehlkopf ziehen (s. Fig. 22). In die unteren Theile der Schilddrüse dringt von unten lateral die Arteria thyreoidea inf. Diese entspringt aus dem Truncus thyreo-cervicalis der Subclavia, steigt am inneren Rand des M. scalenus empor und geht nach Abgabe der Art. cervic. superf. und ascendens in der Höhe der Cartilago cricoida resp. des fünften Halswirbels in einem nach oben konvexen Bogen in schiefer Richtung hinter der Carotis durch zur Schilddrüse. Während des Verlaufs wird sie gekreuzt von der Art. carotis, dem N. vagus und sympathicus. Sie läuft dann am unteren Rand oder der Grenze zwischen mittlerem und unterem Drittel der Schilddrüse nach innen zur Luftröhre, wo sie sich in zwei Aeste theilt. Die Arterie ist also gedeckt von der Vena jug. int. und der Art. carotis. An der Innenseite des Stammes der Art. thyreoidea inf. trifft man auf die A. vertebralis, an der äusseren Seite zieht der Nervus phrenicus herab (s. Fig. 22).

Unterhalb der Schilddrüse findet sich von Fettbindegewebe umgeben, das nach dem Thorax zu sich direkt in das Mediastinum fortsetzt, ein reichlicher Plexus von Venen. Gar nicht selten kommt eine dieser Venen, die senkrecht von oben in die Theilungsstelle der beiden Anonymae einmündet, als Thyreoidea ima vom unteren Rand der Schilddrüse (s. Fig. 20). Ihr entspricht gelegentlich eine Art. thyreoid. ima, die direkt zwischen A. anonyma und Carotis sin. aus dem Aortenbogen entspringt und von unten in der Medianlinie auf der Luftröhre nach oben zieht. In jenem Fettbindegewebe

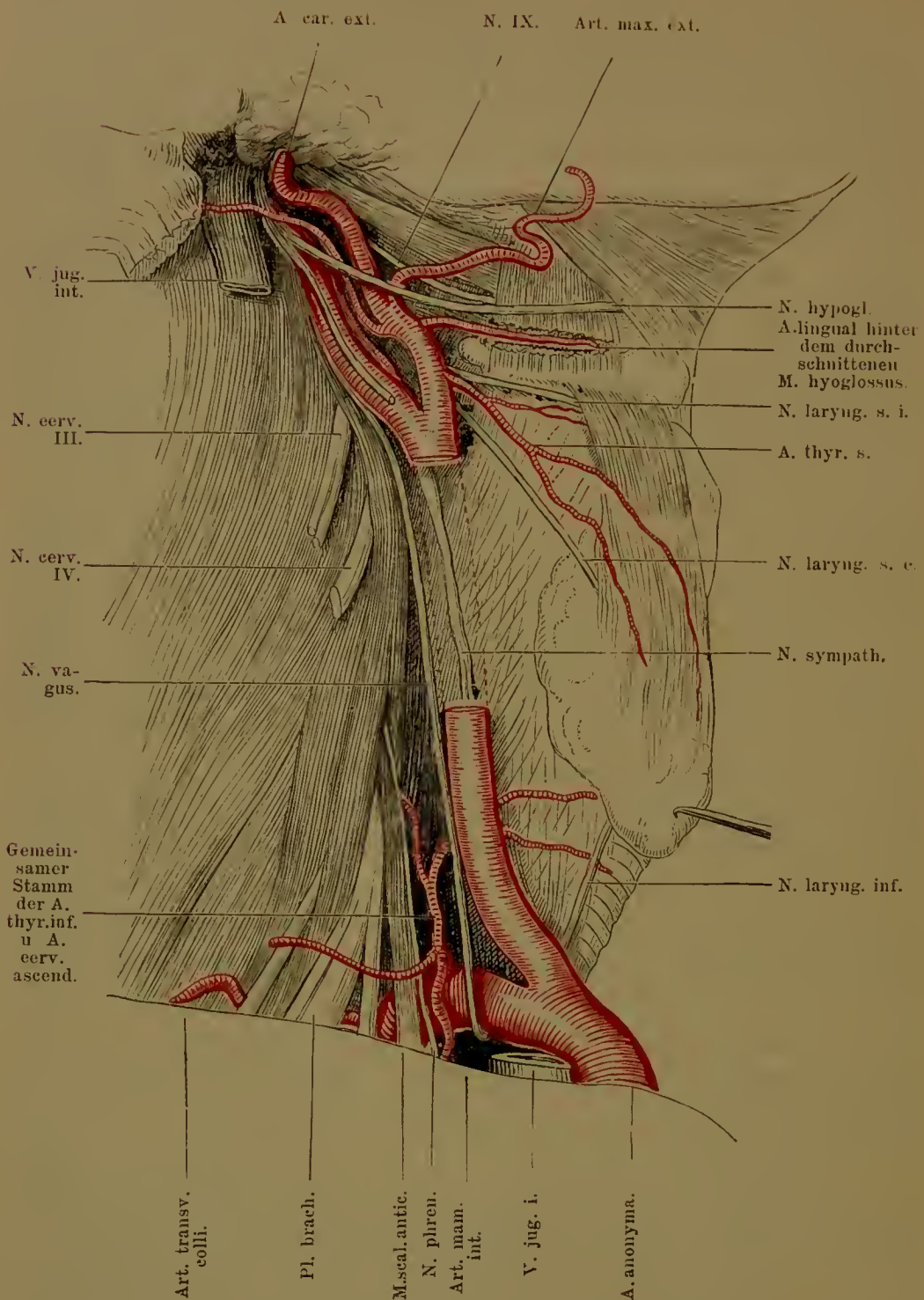

Fig. 22. Seitenansicht des Halses. M. sternocleidomast., M. sternohyoid. und sternothyreoid. weggenommen, ebenso biventer und stylohyoideus. Die Vena jug. int. und ein Stück der Carotis communis resecirt. N. laryng. s. i. = Nerv. laryng. sup. ram. int. N. laryng. s. e. = Nerv. laryng. sup. ram. ext. Auf der Carotis verläuft der N. descendens hypoglossi. Die Art. mamm. int. geht hier vom Truncus thyreocervicalis ab.

liegt nahe dem oberen Rand des Sternum, hinter dem Sternoclaviculargelenk auf jeder Seite die im Bogen von oben aussen herabkommende Vene anonyma, die hinter den Zungenbeinmuskeln und dem Sternocleidomast. aus dem Zusammenfluss der V. jug. int. und der V. subclavia entsteht. Die Luftröhre kommt in dieser Gegend gewöhnlich erst in ziemlicher Tiefe zum Vorschein, weil sie schräg nach hinten weicht. Bei Kindern schliesst sich an den unteren Rand der Schilddrüse in der Mittellinie die auf der Luftröhre ruhende Thymusdrüse an, die sich von da in die Brusthöhle begiebt. Den unteren Theil, die Ursprungsgegend der grossen Halsgefässe, übersieht man erst dann ordentlich, wenn man den M. sternocleidomast. und den Sternohyoideus und den Sternothyreoideus wegnimmt. Dann sieht man rechts dicht hinter dem Sternoclavicular-Gelenk die Vena anonyma in fast vertikaler Richtung heraufkommen. In der Gegend des Zusammenflusses etwa dem Aussenrand des M. sternocleidomast. entsprechend, mündet die Vena jug. ext. (s. Fig. 21) ein. Hinter der Vena jug. int. kommt der N. vagus herab, während weiter nach aussen zwischen dem Abgang der Vertebralis und der V. jug. ext. der Phrenicus nach dem Thorax verläuft. Etwas tiefer und medialwärts entsprechend dem äusseren Rand des Sternum steigt rechts schräg im Bogen die Arteria anonyma nach oben lateral und hinten, um sich etwa in der Höhe des ersten und zweiten Brustwirbels in die nach oben verlaufende Carotis communis und die schräg nach aussen sich umbiegende Subclavia zu theilen. Die Arterien liegen beiderseits den seitlichen Partien der Luftröhre nahe. Vor der Art. subclavia d. und vor dem Aortenbogen zieht lateral der Phrenicus, medial der Vagus von oben weiter in die Brusthöhle hinab. Von letzteren aus steigen an dieser Stelle, entsprechend etwa der Theilung, nach hinten und oben um die genannten Arterien herum die Nervi recurrentes (s. Fig. 22 u. 23). Der Stamm derselben steigt links nahezu senkrecht in die Höhe, während der rechte schräg zur Luftröhre hinzieht und zwar laufen sie hinter der Schilddrüse an der Seite zwischen Trachea und Oesophagus empor. Nimmt man also die Schilddrüse weg, so findet man ihn seitlich in der Furche zwischen Luft- und Speiseröhre. Oben angelangt tritt er nicht selten in nähere Beziehung zu der Art. thyreoid. inf. Er kreuzt die Arterie oder einen ihrer Aeste, geht zuweilen vor ihr, zuweilen hinter ihren Aesten nach oben.

Bei der Unterbindung dieser Arterie kann er deshalb gelegentlich mitgefasst werden.

Ehe nun die Art. subclavia hinter den M. scalenus anticus taucht, sendet sie nach unten die Art. mammaria int. ab, die an die vordere Thoraxwand sich begiebt, und entsprechend nach oben von der hinteren Wand aus die Art. vertebralis. Diese steigt in der Tiefe zwischen M. scalenus anticus und longus colli, gekreuzt von der Art. thyreoidea inf. nach oben hinten zum Foramen vertebrale des sechsten Halswirbels empor. Am sechsten Halswirbel findet man sie etwa 1 cm nach innen und unten vom Tuberculum carotideum.

Hier hat man sie wiederholt unterbunden, indem man von der Aussenseite des Sternocleidomastoideus aus auf die prominirende Ecke des Querfortsatzes des 6. Halswirbels vorgedrungen ist.

Sie verläuft im Canalis vertebral. nach oben und schliesslich im Bogen mit der Arterie der anderen Seite vereinigt in die Schädelhöhle. Nach aussen von diesen beiden Gefässen, ebenfalls noch vor dem Eintritt der Art. subclavia zwischen die Scaleni entspringt der Truncus thyreocervicalis nach oben von der Arteric. Von diesem geht aufwärts ein Ast ab, der sich in die A. cervic. ascend., die an der Innenseite des Scalenus ansteigt, und die A. thyreoidea inf. theilt, die, wie wir schon beschrieben, hinter dem Vagus und der Carotis communis sich zur Schilddrüse begiebt. Nach aussen gehen zwei Aeste ab, die A. cervicalis superfic. und die A. transversa scapulae. Beide treten nach vorn vom Phrenicus und dem M. scalenus antic. in die Fossa supraclavicularis. Gegenüber dem Truncus thyreocervicalis geht nach unten die A. intercostalis suprema für die obersten zwei Rippen ab. Auf der linken Seite dagegen unterscheiden sich die Verhältnisse etwas von denen auf der rechten. Die Vena anonyma sinistra verläuft, da die Vena cava superior rechts von der Mittellinie liegt, mehr schräg hinter dem Sternum nach aussen oben. Sie liegt bei diesem schrägen Verlauf dicht über dem Aorten-Bogen, der hinter ihr die Carotis communis sin. und die Subclavia sin. direkt abgiebt. Hinter dem Ende des Aortenbogens und dem inneren Rand des Anfangs der Arteria subclavia sin. kommt in einem nach vorn oben gerichteten Bogen der Ductus thoracicus empor, der in dem Winkel zwischen Vena jug. int. sin. und Vena subclavia sin. einmündet.

Die Lagebeziehungen der grossen Arterien und Venen dieser Gegend unter sich und zu ihrer Umgebung namentlich den Nerven, sind von grosser praktischer Bedeutung. Kommt man doch gar nicht selten in die Lage in dieser Gegend operiren zu müssen. Häufig sind die Lymphdrüsen mit den Gefässen innig verwachsen, oft finden sich hier Geschwülste, die Bezieh-

ungen zu allen möglichen Theilen eingegangen sind. — Die Unterbindung der A. anonyma wird man nur selten zu machen haben; man muss sie dann an der Innenseite des Sternocleidomast.-Ansatzes hinter dem Sternothyreoideus aufsuchen. Ebenda findet man auch die Vena anonyma, während man die Arteria subclavia am besten an der Aussenseite des Sternocleidomastoideus

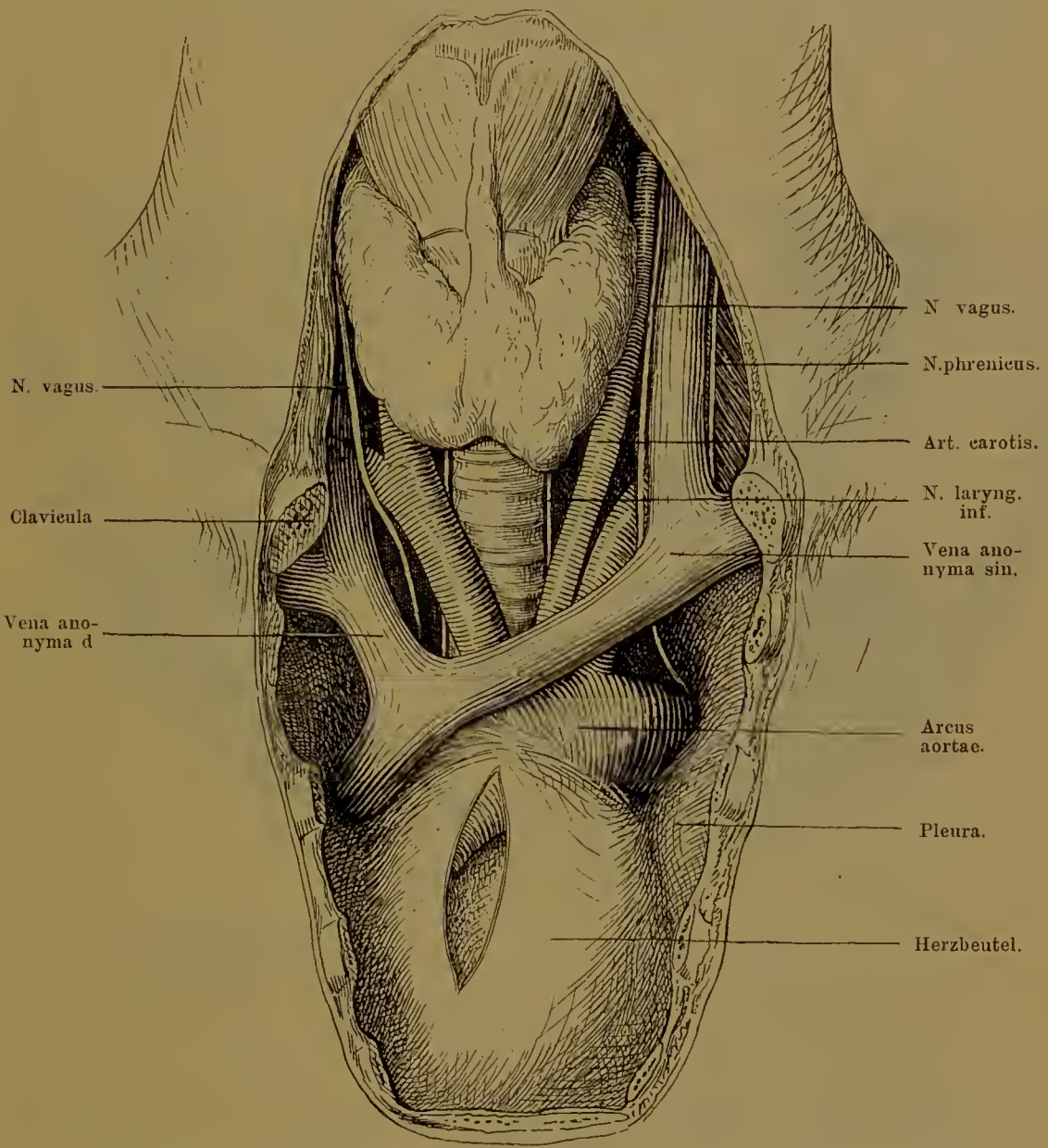

Fig. 23. Die Hals-Brustorgane nach Wegnahme des Sternum, der Haut und Muskeln.

sucht, an der Stelle, wo sie zwischen den beiden Scalenis austritt. Das Tuberculum scaleni der ersten Rippe kann hier gut als Orientirungspunkt dienen. Bei Verletzungen dieser Gefässe wird man meist zu spät kommen; bei Aneurysmen aber kann die Unterbindung nützen. Hält man sich bei diesen Unterbindungen genau an das Gefäss, so ist das Mitfassen eines Nerven in die

Ligatur so gut wie ausgeschlossen. Hat man die Gefässe bei grossen Geschwulstoperationen verletzt, so wird man sie da unterbinden, wo sie verletzt sind. Es kann dabei nothwendig werden, um die Vena anonyma gut unterbinden zu können, dass man ein Stück der Clavicula resezirt.

Hinter dem Kehlkopf und der Trachea findet man den **Oesophagus.** Er liegt zunächst genau in der Mittellinie (s. Fig. 24). Seine quere Muskulatur entspringt von der Cartilago thyreoid. und

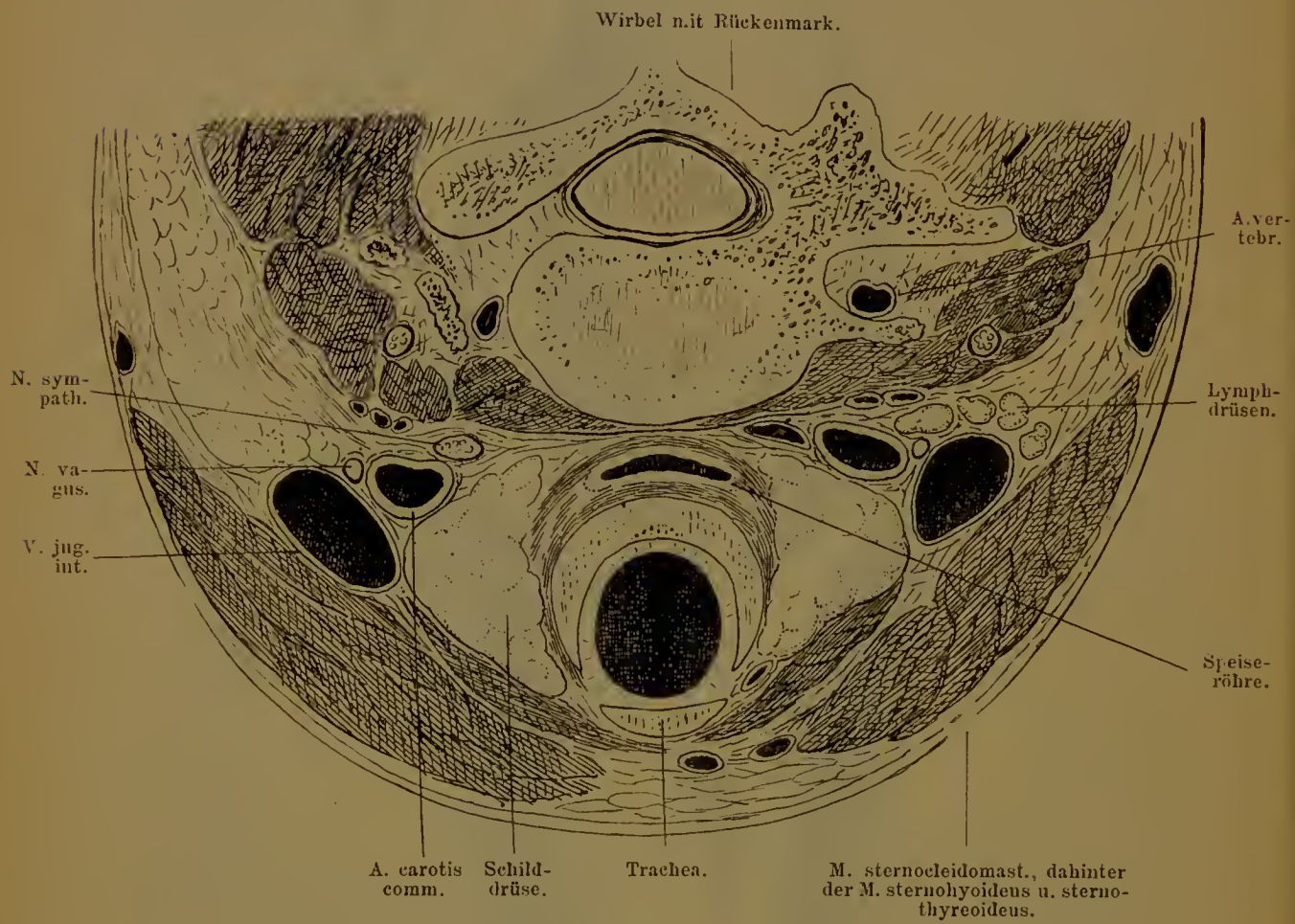

Fig. 24. Horizontalschnitt durch den Hals. Schilddrüse vergrössert.

umgiebt ihn in ziemlich dicker Schicht; er hängt mit dem Kehlkopf innig zusammen. Die trennende Schicht zwischen beiden Kanälen ist circa 1 cm dick. Weiter unten vom Abgang der Trachea an, rückt der Oesophagus immer mehr nach links, so dass er unten nahe dem Brusteingang stark nach links liegt (s. Fig. 25, 32). Seitlich vom Oesophagus, nur durch die Muskulatur getrennt, liegt die Carotis, nach aussen von ihr die Jugularis int. Die Schilddrüse schiebt sich, wenn sie sich vergrössert, zwischen die grossen

Gefässe und das Schlundrohr, so dass dann zwischen beiden eine bedeutende Entfernung sein kann (s. Fig. 24).

Man muss, will man etwa ein Carcinom oder eine Striktur des Oesophagus operiren, zwischen Trachea und Kropfdrüse einerseits und den grossen Gefässen andererseits in die Tiefe dringen. Am besten thut man dies auf der linken Seite, weil die Speiseröhre hier, wie schon oben erwähnt, näher liegt.

Die von der Carotis und der V. jug. int. medialwärts abgehenden Aeste liegen natürlich vor dem Oesophagus ebenso wie der N. recurrens. Nach hinten ist der Oesophagus durch ein Fascien-Blatt, das mit dem die grossen Gefässe umhüllenden Bindegewebe zusammenhängt, deutlich abgegrenzt. Zwischen der Hinterfläche der Speiseröhre bezüglich des Pharynx und der Wirbelsäule resp. den sie bedeckenden Muskeln liegt der sogenannte Retropharyngeal-Spalt. Er besteht nur aus lockerem Bindegewebe und einigen Gefässen, und reicht von der Schädelbasis bis in das hintere Mediastinum, nach unten zu sich verschmälernd. Eine einigermassen feste Begrenzung erhält er seitlich durch verdichtetes Bindegewebe, welches den Seitenrand der vorderen Fläche der Wirbelsäule mit dem der hinteren Fläche des Pharynx verbindet.

Dieser Bindegewebsspalt ist es, in dem die Retropharyngealabscesse ihren Sitz haben, sowohl die akuten, meist von vereiterten Lymphdrüsen ausgehenden als die chronischen, von Tuberkulose der Wirbel verursachten. In diesem Spalt können sie sich nach unten in das hintere Mediastinum verbreiten und ebenso nach der Seite, so dass sie seitlich eine Anschwellung hervorrufen und man sie hier von aussen eröffnen kann.

Alle diese topographischen Verhältnisse haben eine eminent praktische, speziell chirurgische Bedeutung, weil eine Reihe typischer und atypischer Operationen in dieser Gegend zur Ausführung kommen. Aus dem geschilderten Lageverhältnisse der Theile zu der Trachea und dem Kehlkopf geht hervor, dass man verschiedene Stellen desselben wählen kann zur Eröffnung der Luftwege. Die Wahl der Stelle hängt ab von der Indikation. Schneidet man das Ligamentum thyreohyoideum an, so dringt man in den Raum zwischen Epiglottis und Kehlkopf, also in die Gegend, wo aus dem Rachenraum nach unten die Luftröhre und die Schlundröhre abgeht. Am einfachsten ist es den Kehlkopf resp. die Cartilago thyreoidea vorn zu spalten, leicht auch das Ligamentum conoideum zu öffnen; beide liegen meist unbedeckt dicht unter der Haut. Bei letzterer Operation kann man gelegentlich die quer darüber hinweglaufende Art. cricoidea verletzen. Da die Schilddrüse in den verschiedenen Gegenden sehr verschieden gross ist, auch individuell im Sitz variirt, so muss man sich in der Wahl der Stelle nach den vorliegenden Verhältnissen richten. Oberflächlich liegt auch die Trachea in ihrem oberen Theil, aber nicht selten deckt die Schilddrüse hier die oberen Trachealringe ganz zu, während man unterhalb ohne Weiteres auf die zwar tiefer aber von der Schilddrüse unbedeckte Luftröhre kommt. Hier wird diese freilich wieder von etwas mehr Venen bedeckt. Weiter muss man bedenken, dass, wenn man zu weit nach unten geht, man die Vena anonyma verletzen kann. Bei Kehlkopfexstirpationen ist es gerathen, wenn die Ausdehnung der Erkrankung es

zulässt, sich scharf an den Kehlkopf zu halten, um den Oesophagus, wenn er gesund ist, intakt lassen zu können; die Verletzung der Recurrens ist hier nicht zu fürchten, weil ja der Kehlkopf, dessen Muskulatur dadurch gelähmt würde, weggenommen wird. Für die Operation der Struma hat hauptsächlich die Lage der Arterien Bedeutung, deren Kenntniss man bei der Wegnahme des Kropfes derart verwerthen kann, dass man die Arterien vorher zubindet.

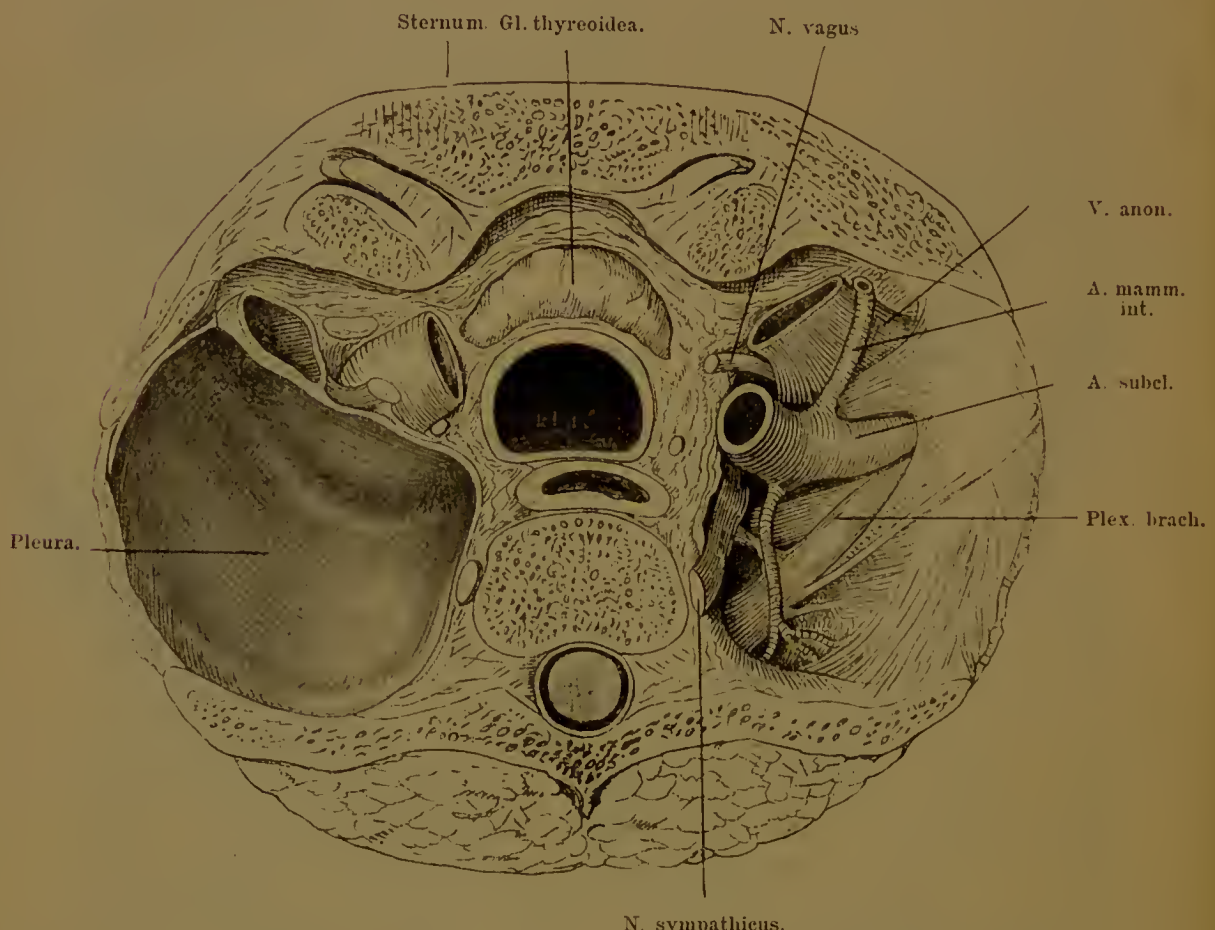

Fig. 25. Horizontalschnitt des Thorax durch den Körper des II. Brustwirbels. Obere Schnittfläche. Hinter dem Sternum liegt die Schilddrüse, hinter dieser die Trachea, hinter dieser der Oesophagus und hinter diesem der Wirbelkörper. Zu beiden Seiten der Luftröhre der N. recurrens. Links ist die Pleura weggenommen.

Diese Unterbindung ist ja auch in letzter Zeit für sich als einzige Operation gegen Kropf empfohlen worden. Man sucht die Arterien dann vor ihrem Eintritt in die Drüse auf, wobei man bedenken muss, dass, wenn die Struma sehr gross ist, sie die grossen Gefässe gewöhnlich nach hinten aussen dislocirt hat. Auch an die Lage des N. recurrens muss man sich erinnern, da seine Verletzung Lähmungen der von ihm versorgten Kehlkopfmuskeln herbeiführt (s. Fig. 22 und 23).

Nimmt man nun die Arterien, Venen und Nerven weg, so findet man etwa 1/2 cm hinter den grossen Gefässen **den Pleurasack der Lungenspitzen** (s. Fig. 25). Er liegt in der Nische zwischen erster Rippe und Körper des Wirbels, indem er nach vorn den Wirbelkörper etwas überragt. Bis auf etwa 1 cm rückt die Lunge an den Wirbelkörper heran.

Ein dicht über der Clavicula horizontal geführter Strich kann also die Lunge mitverletzen und unvorsichtige Manipulationen bei der Unterbindung der Art. anonyma resp. der Carotis oder Subclavia nahe der Theilungsstelle, können zur Eröffnung der Pleura und damit unter Umständen zu recht schweren Komplikationen führen.

Die Brustfellkuppeln reichen etwa 3 cm über das sternale Ende der Clavicula in die Höhe. Hinten sind sie durch bandartige Fasern mit der Halswirbelsäule und mit dem Hals der ersten Rippe verbunden, während sie vorn mit der Innenfläche des M. scalenus anticus in Verbindung stehen. Die Arteria subclavia legt sich beiderseits den Brustfellkuppeln an, die Mammaria int. berührt die letzteren vorn, die Arteria vertebralis oben und hinten.

Diese Gefässe kommen alle gelegentlich einmal an dieser Stelle in den Bereich chirurgischen Handelns. Man muss sich bei der Unterbindung derselben der Beziehung zur Pleura bewusst sein.

14. Kapitel.

Die seitliche Halsgegend.

Betrachten wir jetzt **die seitliche Halsgegend,** die nach unserer Bestimmung begrenzt wird vom M. sternocleidomast. nach vorn, vom Cucullaris nach hinten und der Clavicula nach unten. Hat man die Haut und den Subcutaneus colli weggenommen, so sieht man vor sich eine Fascie. Diese schliesst sich nach vorn zu theils an das den M. sternocleidomastoideus einhüllende Fascienblatt an, theils setzt sie sich durch Vermittellung des Bindegewebes um die grossen Gefässe in die prävertebrale, in die tiefe Halsfascie fort. Nach hinten umfasst sie den Cucullaris und verläuft zum Ligamentum nuchae. Sie bedeckt einen Raum, die **Regio colli lateralis,** welche durch den äusseren Bauch des Musc. omohyoideus in zwei getheilt wird, in einen äusseren oberen und einen inneren unteren. Dieser letztere liegt unter der Fascie, die sich von der Zwischensehne und dem unteren Bauch des Omohyoideus nach der Clavicula zieht, und heisst das Trigonum cervical. inf. Vorn

stösst dieser Raum an das Bindegewebe um die grossen Gefässe, nach unten wird er zum Theil vom oberen Rand des Schlüsselbeins begrenzt und setzt sich unter der Clavicula fort nach dem Bindegewebe der Achselhöhle und vorn nach dem Mediastinum. Seine hintere

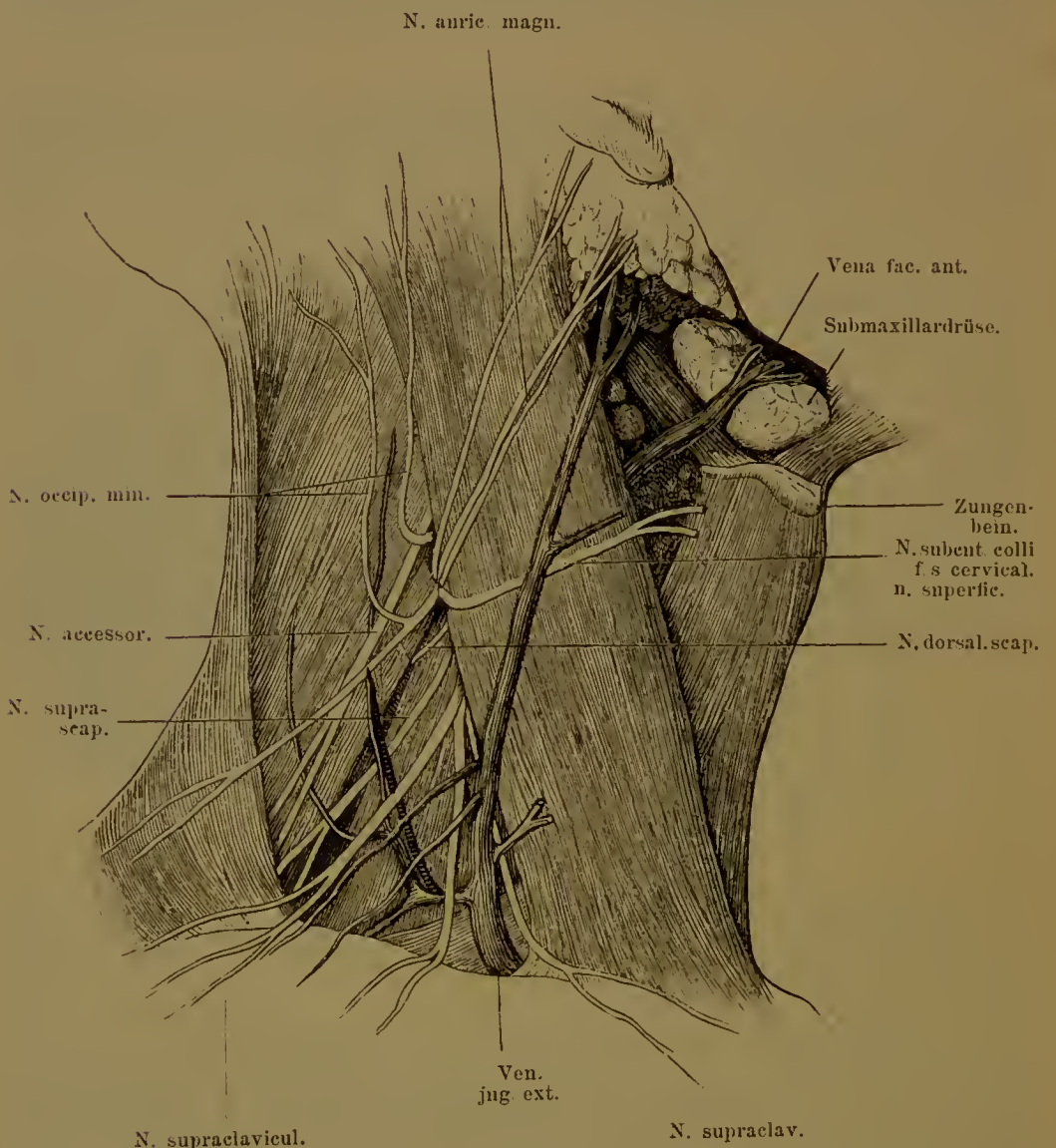

Fig. 26. Hals von der Seite nach Wegnahme der Haut und des M. subcutaneus colli (nach Merkel).

Wand ist die seitliche Halsmuskulatur. Dieser Raum ist mit Fettgewebe ausgefüllt, in dem Gefässe, Nerven und Lymphdrüsen sich finden. Theils am Rand und der Aussenfläche des M. sternocleidomast., theils auf der Insertion dieses Muskels liegen eine Anzahl Lymphdrüsen, die ihre Lymphe vom äusseren Ohr, der Hals- und Nackenhaut bekommen.

Recht häufig sind sie Sitz von Erkrankungen, namentlich von Tuberkulose.

Am äusseren Rand des M. sternocleidomast. sieht man etwa in der Mitte Nerven herauskommen, den schräg nach aussen unten verlaufenden Accessorius, der den Cucullaris versorgt, den Auricularis magnus, der nach oben strebt, den Cervicalis superficialis, der quer über den M. sternocleidomast. verläuft, den Occipitalis minor, der entsprechend dem hinteren Rand desselben Muskels nach oben hin sich verzweigt und dazu noch eine Anzahl Supraclavicularnerven, die sich nach unten zu über die Clavicular-Gegend ausbreiten. Ebenfalls am äusseren Rand des M. sternocleidomast. schlägt sich die Vena jug. ext., die von vorn oben herabkommt, um den Muskel herum und mündet nicht weit von seinem Ansatz in die Vena subclavia. Räumt man dann das viele Lymphdrüsen haltende Fett heraus und zieht man den M. sternocleidomast. nach vorn oder schneidet ihn weg, dann sieht man zunächst die Vena jug. int. und die Carotis von der Seite in ihrem ganzen Verlauf nach oben. Ausserdem werden aber auch noch eine Anzahl anderer Organe sichtbar und in ihrer gegenseitigen Lage durchaus verständlich. Zunächst nimmt man schräg von oben innen nach unten aussen den unteren Bauch des M. omohyoideus wahr. In dem Dreieck nun, das dieser mit dem hinteren Rand des M. sternocleidomast. und der Clavicula bildet, dem sogenannten **Trigonum cervic. inf.**, da liegen eine Reihe sehr wichtiger Organe. Dicht hinter der Clavicula bemerkt man die Vena subclavia. Die Abgangsstelle dieser Vene von der Vena anonyma liegt auf dem Ansatz eines Muskels, des Scalenus anticus, der von dem Querfortsatz des 3.—6. Halswirbels sich zum inneren Rand und der Oberfläche der ersten Rippe hinzieht, bis zum Tuberculum scaleni. Schräg über diesen Muskel (s. Fig. 22) geht von oben aussen nach innen unten der N. phrenicus aus dem vierten Cervikal-Nerven. Dieser zieht sich dann hinter der Theilungsstelle der Vena anonyma in die V. jug. int. und die subclavia zur Brusthöhle. Ausserdem wird der Muskel von der Arteria transversa scapulae und der Superficialis colli auf seiner vorderen Seite gekreuzt. Hinter dem äusseren Rand des Scalenus antic. sieht man die Arteria subclavia im Bogen hervorkommen. Sie verläuft hinter dem Tuberculum scaleni schräg über die erste Rippe nach aussen von der Vene und tritt etwa in der Mitte der Clavicula unter dieser durch auf die vordere Seite des Thorax.

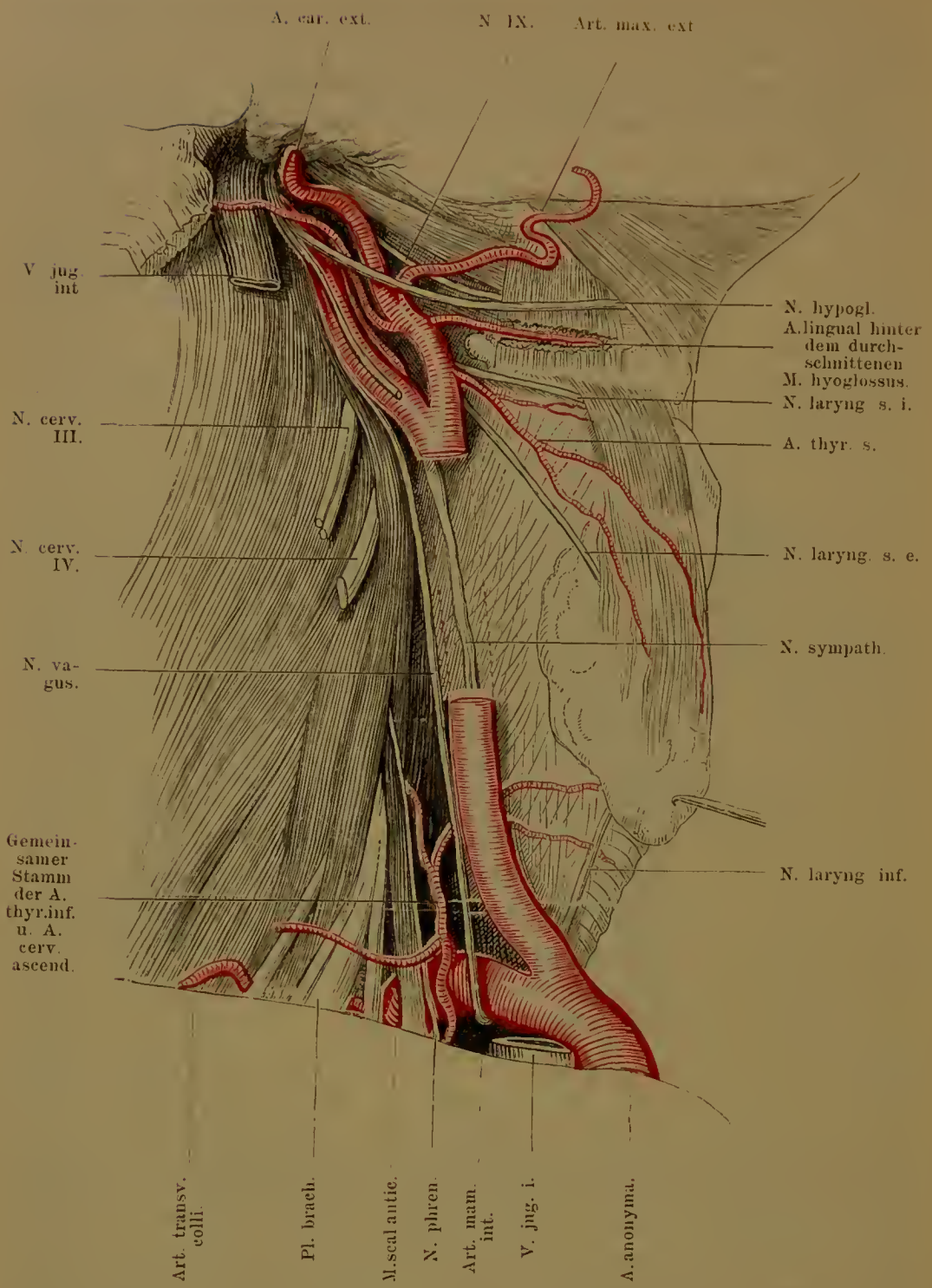

Fig. 27. Seitenansicht des Halses. M. sternocleidomast., M. sternohyoid. und sternothyreoid. weggenommen, ebenso biventer und stylohyoideus. Die Vena jug. int. und ein Stück der Carotis communis resecirt. N. laryng. s. i. = Nerv. laryng. sup. ram. int. N. laryng. s. e. = Nerv. laryng. sup. ram. ext. Auf der Carotis verläuft der N. descendens hypoglossi. Die Art. mamm. int. geht hier vom Truncus thyreocervicalis ab.

Da wo sie zwischen den Scalenis hervortritt und über die erste Rippe nach aussen unten verläuft, da ist eine typische Unterbindungsstelle für die Subclavia. Das Tubereulum scaleni dient als Orientirungspunkt und der Umstand, dass die Vena subclavia weiter nach innen unten zu, die Nerven des Plexus weiter nach oben aussen liegen. In den Schnitt fällt dabei gelegentlich die Vena transv. scapulae.

Nach aussen und hinten von der Arterie kommen die dicken Nerven des Plexus brachialis zwischen Scalenus antic. und medius hervor. Sie verlaufen schräg von oben innen nach unten aussen derart, dass der 5., 6. und 7. Halsnerv oberhalb und nach aussen, der 8. Hals-

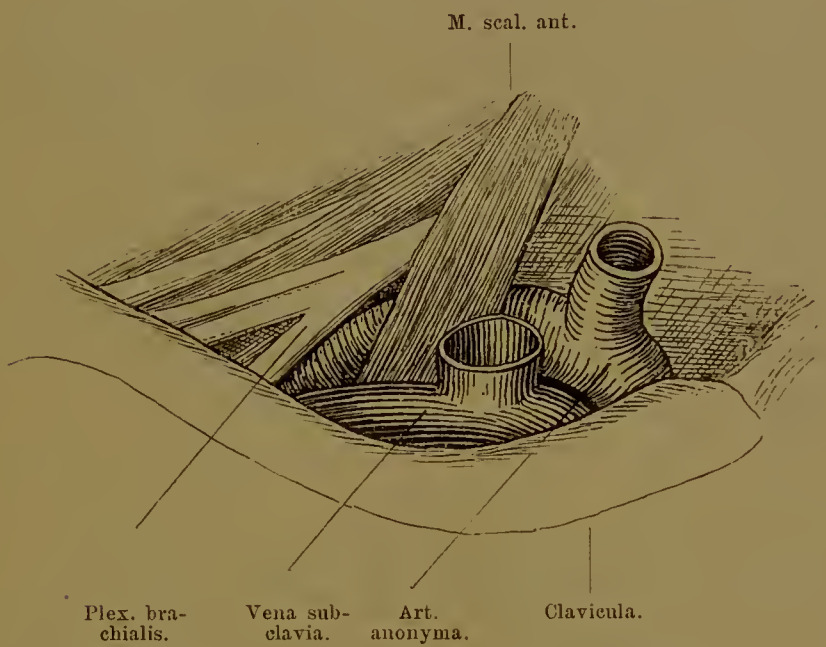

Fig. 28. Die vordere und seitliche Halsgegend dicht über dem medialen Theil der Clavicula. Haut, M. sternocleidomastoideus, sternothyreoideus und sternohyoideus weggenommen. Art. anonyma mit der Theilung in Art. subclavia und carotis sichtbar, ebenso die Vena anonyma mit der Theilung in Vena jug. int. und subclavia; beide durch den M. scalen. anticus getrennt. Lateral davon der Plex. brachialis.

nerv und der 1. Dorsalnerv jedoch hinter der Art. subclavia gehen. Ueber sie hinweg zieht schräg der untere Bauch des M. omohyoideus. Von der Scalenuslücke aus erstreckt sich der Plexus schräg absteigend lateral von der Arterie durch die Fossa supraclavicularis. Innerhalb dieser kommt nicht selten die Arteria transvers. colli von der A. subclavia zwischen jenen Strängen zum Vorschein. Sodann gelangt der Plexus unter der Clavicula und dem M. subclavius durch, bedeckt vom M. pectoralis major und minor zur Achselgrube. Auf dem Plexus brachialis und den M. scalenis in dem Winkel zwischen Vena jug. int. und Subclavia liegen die Gl. cervicales prof. inf.;

sie stehen mit den Gl. axillares und damit mit den Lymphbahnen der Brustdrüse in Verbindung. Die Gl. cervic. prof. inf. erhalten die abführenden Lymphgefässe sämmtlicher Organe des Kopfes und Halses von den oberen tiefen Halslymphdrüsen und ausserdem direkt die Bahnen aus dem unteren Theil der Haut und der Muskeln des Halses, dem unteren Theil des Kehlkopfes, der Schilddrüse, der Trachea, des Schlundkopfes und der Speiseröhre, aus dem Canalis vertebralis und dem hinteren Theil der Schädelhöhle. Die Vasa efferentia vereinigen sich zu einem kurzen Stamm, dem Truncus lymphaticus jug., welcher links in den Ductus thoracicus, rechts in den Truncus lymphat. communis oder in die Vena subclavia und jugul. int. mündet. Diese Lymphdrüsen bilden ein ausgedehntes Lymphnetz, welches mit den Venae jug. int. herabsteigt. Die meisten derselben liegen nahe an der hinteren lateralen Seite dieser Vene.

Hinter, resp. medialwärts schliesst sich an den M. scalenus medius am unteren Halstheil die Kuppel der Pleura an. Dringt man also zwischen A. subclavia und dem Plexus brachialis medial nach dem Wirbelkörper zu vor, so kommt man ganz direkt auf den Pleurasack.

15. Kapitel.

Die Nackengegend.

Die Haut des **Nackens** ist gewöhnlich viel derber als die des vorderen Theiles des Halses, auch das subcutane Fettpolster ist meist recht dick. Unter demselben kommt man auf eine derbere Fascie, die den Halstheil des M. cucullaris deckt. In der Regel liegen an der Ursprungsstelle des Trapezius an der oberen Nackenlinie einige Lymphdrüsen, die Gl. occipit., die ihre Lymphe vom Scheitel und Hinterhaupt empfangen.

Bei entzündlichen Prozessen des Hinterkopfs sind sie nicht selten geschwollen.

Der Cucullaris entspringt in seinem Nackentheile vom inneren Drittel der Linea semicircularis sup. bis zur Protuberantia occip. ext. des Hinterhauptbeines und begiebt sich zur oberen Seite der Spina scapulae, zum Acromion und dem äusseren Drittel der Clavicula. In der Medianebene bildet das Ligamentum nuchae, welches die Dornfortsätze der Halswirbel verbindet und bedeckt, seine Ursprungsstelle. Aus der Substanz des Muskels tritt oben der Nervus occip.

major im Subcutangewebe heraus und begleitet in einer Anzahl von Fällen die A. occip., welche aus der dreieckigen Lücke zwischen dem Musc. trapezius und dem lateral und schräg verlaufenden M. splenius capitis emporsteigt. Die Arterie durchbohrt die Nackenfascie und verästelt sich zwischen Haut und Musc. occip. Der M. cucullaris deckt die übrige **Nackenmuskulatur** fast ganz. Nimmt man ihn weg, so findet man zunächst eine sehr derbe Fascie, die vom Ligamentum nuchae entspringt und nach vorn im Bogen sich zu dem Fettklumpen begiebt, der hinter den grossen Halsgefässen sich befindet. Unter dieser Fascie kommt lateral eine Muskelgruppe zum Vorschein, die aus dem Splenius capitis et colli und dem M. levator scapulae besteht. Ersterer nimmt von dem Ligamentum nuchae und von den Dornfortsätzen einiger Hals- und Brustwirbel seinen Ursprung und steigt nach dem äusseren Drittel der Linea semicircularis sup. schräg empor, letzterer zieht von den Dornfortsätzen der vier obersten Halswirbel schräg nach unten zur Scapula. Medial liegt der M. semispinalis unter dem Cucullaris. Dieser wird vom N. occipitalis durchbohrt. Erst nach Wegnahme des M. splenius cap. erkennt man den Verlauf der **Art. occipitalis** deutlicher. Sie kommt, vom M. sternocleidomastoideus und splenius capitis gedeckt, in querem Verlauf dicht am Schädel entlang, um, wie oben schon gesagt, in dem Dreieck zwischen M. trapezius und splenius den Ausgang in das Subcutangewebe zu finden. Unter dieser ebengenannten Gruppe von Muskeln liegen dann noch eine Reihe Muskeln, der Longissimus capitis et cervicis, hinter diesen der Semispinalis cervicis, der Multifidus spinae, die interspinales, der Rectus capitis post. major und minor lateralis, der Obliquus cap. inf. und sup. Diese füllen den Raum zwischen den seitlichen Fortsätzen, den Bogen und den Dornfortsätzen der Wirbelsäule aus. Zwischen dem M. semispinalis und einem Theil dieser tiefer gelegenen Muskelgruppe verläuft der **N. occipitalis maj.** Dieser kommt lateral vom M. obliquus inf. aus der Tiefe vom 2. Halswirbel, schlägt sich um diesen Muskel und den M. rectus cap. maj. nach der Medianlinie und durchsetzt dann den M. semispinalis. Etwas höher oben und lateral in einem Dreieck zwischen M. obliquus cap. sup. und M. rectus cap. maj. und dem Arcus post. atlantis stösst man in der Tiefe auf die **Art. vertebralis** in ihrem queren Verlauf nach der Schädelhöhle. Nimmt man alle jene Muskeln weg, dann kommt man auf den Wirbelbogen.

Man hat also eine recht dicke Muskelschicht zu durchdringen, will man etwa bei Frakturen der Wirbelbogen den Versuch einer Elevation machen.

Die Mittellinie dagegen ist ganz frei von Muskulatur, man findet hier nur das mächtige Ligamentum nuchae und darunter die Dornfortsätze **der Wirbel.** Diese Dornfortsätze haben für die Chirurgie eine grosse Bedeutung, weil sie der einzige Theil der

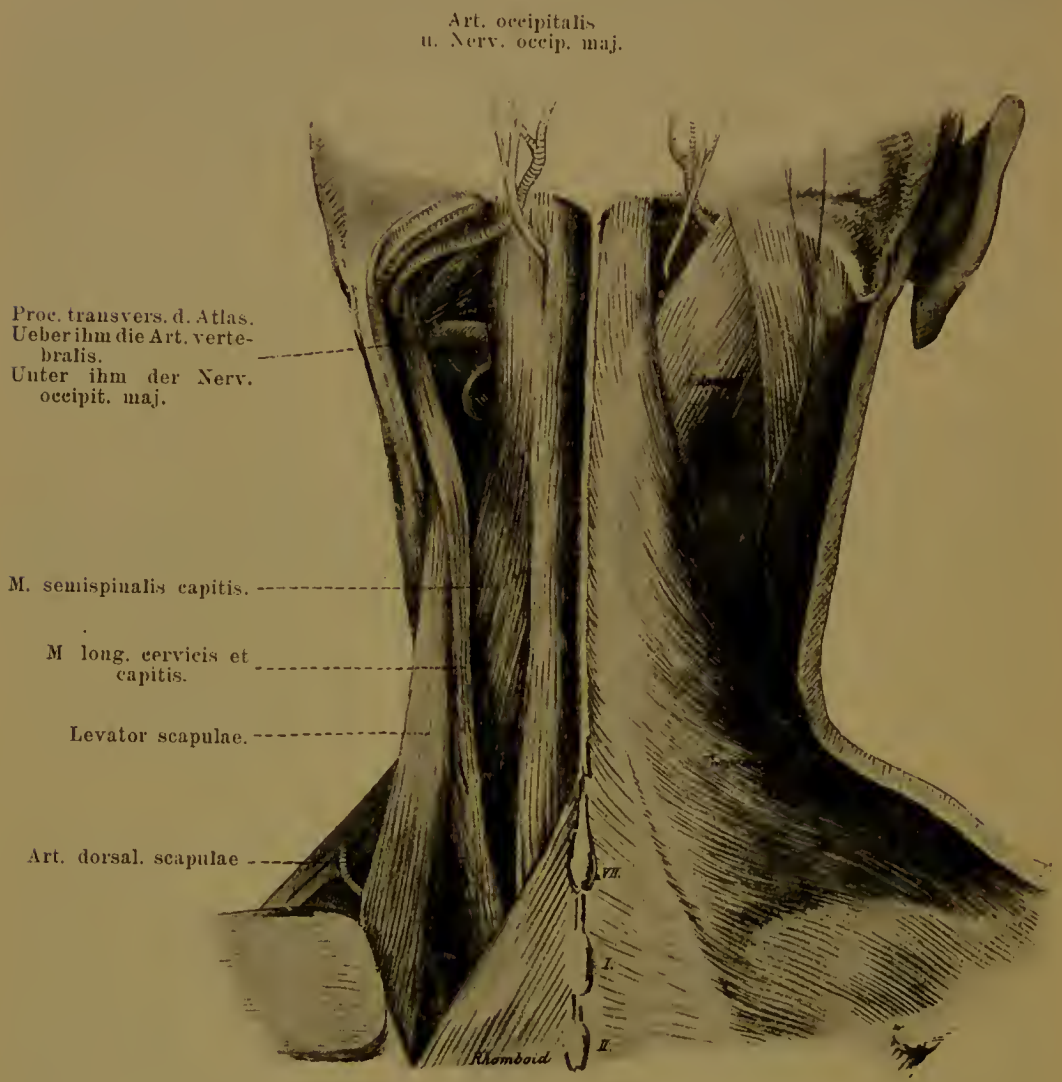

Fig. 29. Nackengegend, rechts oberflächliche Schicht nach Wegnahme der Haut und des Subcutangewebes, links tiefere Schicht nach Entfernung des M. trapezius und des Splenius capitis. (Nach Henke.)

Wirbelsäule sind, welcher an allen Stellen von aussen zugänglich ist, dessen aussen als rundlicher Knopf sich darstellende Form, dessen Lage, einer unter dem anderen durch etwas Zwischenraum getrennt, wir kennen. In Folge dessen können wir, falls erhebliche Veränderungen in diesem Punkte eingetreten sind, Schlüsse auf den Zustand der übrigen Wirbel machen. Am meisten tritt der Proc. spinosus des

siebenten Halswirbels hervor, die anderen bleiben etwas zurück. Nach vorn von den Muskeln liegen wie gesagt, die Wirbelbogen. Diese bilden die hintere Wand des Wirbelkanals, der das Rückenmark enthält. Während aber die Wirbelkörper auf der Vorderseite eine geschlossene Wand für den Rückgratskanal bilden, decken die Bogen im oberen Theil der Halswirbelsäule den Kanal nicht ganz;

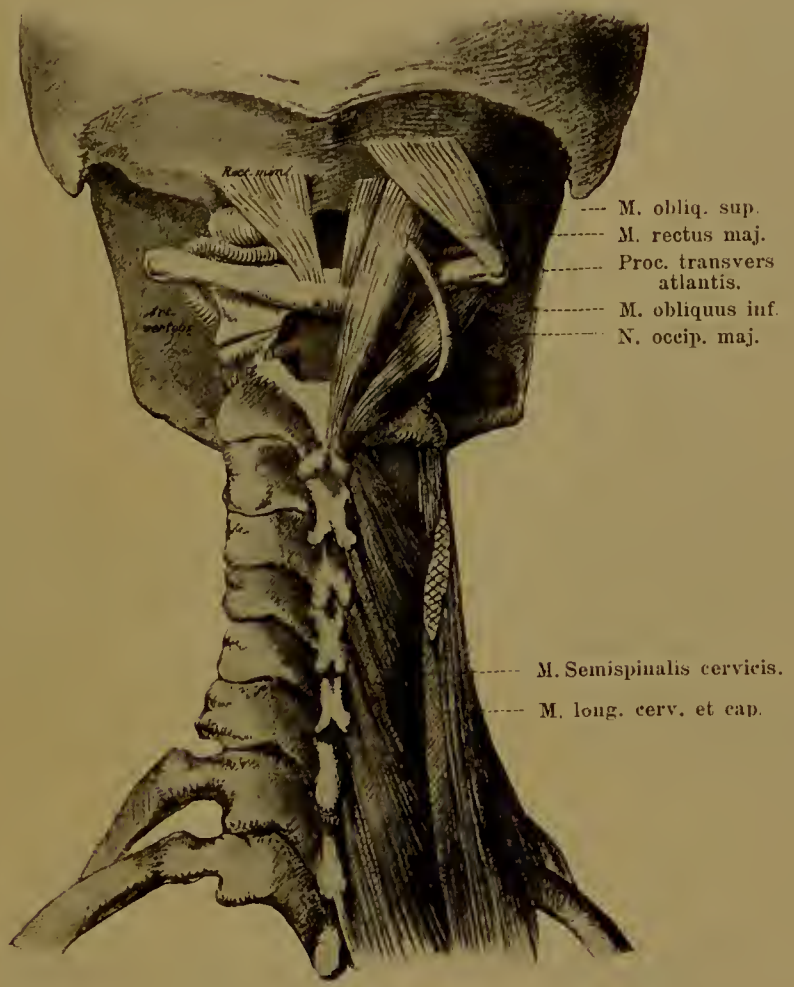

Fig. 30. Tiefe Nackenschicht, um den Verlauf der Art. vertebralis und des N. occip. maj. zu zeigen. (Nach Henke.)

es sind vielmehr zwischen Hinterhauptsbein und Atlas, zwischen Atlas und Epistropheus resp. deren Bogen derbe Membranen quer ausgespannt.

In Folge dessen ist das Rückenmark an diesen Stellen für Verletzungen z. B. durch Stich viel eher zugänglich, als an anderen Theilen der Wirbelsäule.

Seitlich von dem Bogen des Wirbels stösst man noch auf die Gelenkfortsätze mit den Gelenkflächen und die Querfortsätze.

Es ist klar, dass durch Gewalten, die direkt von hinten auf die Wirbelbogen einwirken, diese zerbrochen und nach dem Rückenmark zu dislocirt werden können und dass daraus durch Quetschung und Zertrümmerung die grössten Gefahren für das Rückenmark erwachsen. Man hat in den letzten Jahren versucht, nach ausgiebiger Blosslegung der Verletzungsstelle die deprimirten Knochenstücke zu heben, zu entfernen und dadurch das gequetschte Mark von dem darauf lastenden Druck zu befreien.

Eröffnet man den **Wirbelkanal,** so kommt man zunächst auf gefässreiches Fettbindegewebe, dann auf die derbe Dura, die namentlich vorn auf jeder Seite an einer Stelle fester haftet, da, wo die Nerven den Wirbelkanal verlassen. Im Innern des Duralsackes findet man die zarte Arachnoidea, welche die Pia mit dem Rückenmark und den Nervenwurzeln umhüllt.

Nach vorn wird der Wirbelkanal von den Wirbelkörpern abgeschlossen, die durch elastische knorpelige Bandscheiben untereinander verbunden sind. Nur die zwei obersten Halswirbel sind hierin etwas anders gebaut. Der Atlas hat nämlich keinen Körper im Sinne der anderen Wirbel, sondern statt dessen einen vorderen Bogen, welcher die Seitentheile, die Träger der Gelenkflächen nach vorn mit einander verbindet. Auf der hinteren Seite dieses Bogens liegt eine überknorpelte Fläche, hier artikulirt der nach oben gerichtete Fortsatz des Epistropheus, der Zahn mit dem Atlas. Am Ausweichen nach hinten wird der Zahn durch ein straffes, festes Band, das Lig. transversum, verhindert.

In nicht ganz seltenen Fällen bricht dieser Proc. odontoides ab, dann wird das Rückenmark schwer zertrümmert und der Ausgang ist immer plötzlicher Tod.

16. Kapitel.

Untersuchung des Halses am Lebenden.

Betrachten wir den Hals zunächst in seinen grossen Formen. An der Stelle, wo der Hals in den Kopf übergeht, sieht und fühlt man auf der Vorderseite den hufeisenförmig gebogenen Unterkieferrand. Unten wird er in der Mittellinie von dem konkaven Ausschnitt eines Knochens, dem Sternum, begrenzt Seitlich an den schmalen knöchernen Rand dieses Ausschnittes schliesst sich durch einen eben fühlbaren Spalt (das Sternoclaviculargelenk) getrennt ein etwas unebener Knopf von Knochen an, der sich dann schmäler werdend bis zur Schulter in S-förmiger Biegung fortsetzt (die Clavicula). Hier

stösst er im selben Niveau auf einen platten Knochen, der die äussere Contour der Schulter bildet, das Akromion. Den Spalt zwischen den beiden Knochen kann man meist fühlen. Von dieser Gegend aus steigt schräg nach hinten oben medialwärts ein ausgeprägter Muskelwulst empor, der bei der Ansicht von vorne die hintere Grenze des Halses bildet, es ist der Umschlagsrand des M. trapezius von der Rückseite auf die Vorderseite.

Auf der Vorderseite zeigt der Hals in der Mitte oben eine mässige, je nach dem subcutanen Fettpolster mehr oder weniger starke Prominenz, die sich in der Mittellinie, nach unten immer mehr verschwindend, bis zum Brustanfang herabzieht: den Kehlkopf und die Luftröhre. Zwei längliche Wülste, die vom Proc. mast. hinter der Ohrmuschel herabkommen und nach der Mitte des Brustanfanges konvergiren, die M. sternocleidomastoidei, grenzen diesen mittleren Theil gegen die seitliche Partie des Halses ab. Namentlich bei mageren, langhälsigen Menschen sind sie sehr deutlich sichtbar. Zwischen der medianen Partie und diesen Wülsten liegt jederseits eine schmale seichte Furche, die vom Kieferwinkel schräg nach unten zu einer rundlichen Grube dicht über dem Brustanfang, dem Jugulum, zusammenlaufen. An der Aussenseite des Kopfnickerwulstes, zwischen ihm, dem Schlüsselbein und dem Trapeziusrand bildet der Hals eine flache Grube von dreieckiger Form, die Fossa supraclavicularis. Gehen wir jetzt weiter auf die Einzelheiten ein.

An dem Kehlkopf kann man deutlich in der Mittellinie die prominente Vereinigungskante fühlen, von der aus zwei festelastische Platten, die beiden Schildknorpel, schräg nach aussen hinten gestellt sind; bei mageren Männern mit grossem Kehlkopf ist diese Hervorragung sehr deutlich zu sehen. Adamsapfel heisst sie im Volksmunde. Oben wird von ihrem oberen Rand ein schmaler median gelegener Ausschnitt gebildet, die Incisura thyreoidea. Circa $1^1/_2$ cm über dem oberen Rand der Schildknorpel fühlt man einen schmalen quergerichteten Knochen, an den sich auf jeder Seite nach hinten zu noch eine feste schmale Spange anschliesst, die etwa bis an den vorderen Rand des Sternocleidomastoideus reicht: das Zungenbein mit seinem grossen Horn. Zwischen Kehlkopf und Zungenbein hat man das Gefühl etwas festeren, aber elastischen Widerstandes, den bietet das Lig. hyothyreoideum. Tastet man vom Schildknorpel weiter in der Mittellinie nach abwärts, so stösst man zunächst wieder in der Ausdehnung von 1 cm etwas auf einen ebensolchen Widerstand, das Lig. cricothyreoideum. Es ist circa im Umfang einer Fingerkuppe

fühlbar. Unter diesem kommt der Finger wieder auf einen harten Theil, auch etwa von 1 cm Höhe, der sich nach hinten im Bogen herumschliesst, die Cartilago cricoidea. Bei mageren Menschen kann man im Anschluss an diesen Ringknorpel noch eine Anzahl schmaler durch schmale Zwischenräume getrennter festelastischer Spangen fühlen. Oft lagert aber auf diesen Trachealringen eine zweilappige Geschwulst mit schmälerem Mittelstück, die Schilddrüse. Diese verdeckt dann die Luftröhre und verschwindet mit ihren Seitentheilen hinter dem M. sternocleidomastoideus. Unterhalb der Schilddrüse, zwischen ihr und dem Ausschnitt des Sternum im Jugulum kommt der Finger manchmal auch noch auf die Trachealringe, jedoch in grösserer Tiefe.

Noch weitere Fortschritte in der Erkenntniss können wir machen, wenn wir jetzt einen Kehlkopfspiegel in den Hals einführen und uns so mit Hilfe künstlichen Lichtes ein Bild vom Kehlkopfinnern verschaffen. Man sieht dann zunächst im oberen Theil des Spiegels eine zungenförmige gebogene Platte, die Epiglottis. Unter ihr tritt etwas tiefer, etwa in der Gegend der Basis der Epiglottis, eine schmale, dreieckige Spalte zu Tage, die von zwei leicht schräg von oben innen nach unten aussen verlaufenden weissglänzenden Bändern, den Stimmbändern, begrenzt wird, die beim Anlauten stärker nach der Mittellinie bis zur gegenseitigen Berührung vorspringen und so ganz überblickt werden können. Seitlich schliesst sich an sie jederseits noch eine etwas höher gelegene, röthliche, gleich gerichtete Schleimhautfalte an, die falschen Stimmbänder. Beide Falten sieht man im unteren Theil des Spiegelbildes unter einem Schleimhautrand verschwinden, der Wand zwischen Kehlkopf und Schlund. Diese Wand zeigt seitlich zwei leichte Hervorwölbungen, die durch die Santorin'schen und die Wrisberg'schen Knorpel erzeugt werden. Wird die Stimmritze stark erweitert, so gelingt es bei günstiger Einstellung in das Innere der Luftröhre zu schauen und die oberen Trachealringe zu erkennen.

In der schrägen Furche vor dem M. sternocleidomastoideus fühlt man fast in ganzer Ausdehnung bei tiefem Tasten starke Pulsation, die von der Art. carotis communis und der Carotis ext. verursacht wird. Unter der Haut sieht man manchmal schräg vom Unterkiefer über den M. sternocleidomastoideus eine Vene, die V. jug. ext. nach unten ziehen an den äusseren Rand des Kopfnickers. Drängt man den Finger ganz tief hinein, dann kommt man auf festen Widerstand, der von den Wirbelfortsätzen geleistet wird, ohne dass man jedoch

meist etwas Genaueres unterscheiden könnte. Im Uebrigen sieht man keine weiteren Einzelheiten und auch das Gefühl kann keinen weiteren Aufschluss geben. Steckt man in den Rachen und Oesophagus eine Sonde und drängt sie nach aussen, so kann man sie auf der linken Seite zwischen der Luftröhre und dem M. sternocleidomastoideus durchfühlen und so sich die Lage des Oesophagus markiren.

Nach aussen vom Jugulum sieht man die breite Insertionsfläche der beiden Portionen des M. sternocleidomastoideus. Bei mageren Menschen markirt sich die Trennung in der Insertion durch eine flache Bucht. — In der Fossa supraclavicularis, gerade in der Ecke, die der äussere Rand des M. sternocleidomastoideus mit der Clavicula bildet, kann man, wenn man den Finger in die Tiefe schiebt, deutlich starke Pulsation fühlen. Diese rührt von der Art. subclavia her. Nach oben aussen davon rollen unter dem tastenden Finger mehrere schräg von oben medial nach unten lateral unter das Schlüsselbein verlaufende Stränge, die Nerven des Plexus brachialis, die wenigstens bei mageren Menschen ohne Schwierigkeiten durchzutasten sind.

Hinter diesen hat man das Gefühl festweichen Widerstandes, das von den M. scaleni und den Halswirbeln sammt der ersten Rippe herrührt, ohne dass man jedoch diese deutlich unterscheiden könnte.

Die Hinterseite des Halses bildet der Nacken. Seine Grenzen gegen die Vorderseite haben wir oben schon indirekt angegeben. Durch eine etwas konkave Furche, die sich von der Prominentia occip. ext. in der Medianlinie den Nacken herunterzieht, wird der letztere in zwei symmetrische Hälften getheilt. Oben ist die Furche am tiefsten und zu beiden Seiten von derben Wülsten begrenzt, nach unten zu wird sie seichter. In der Tiefe dieser Furche gleitet der Finger über Knochenvorsprünge, die oben wegen ihrer dicken Bedeckung mit Weichtheilen und ihrer tiefen Lage ziemlich undeutlich fühlbar sind, es sind die Proc. spinosi der Wirbelsäule. Am unteren Ende des Halses hört der konkave Theil der Nackenfurche auf, hier stösst der Finger auf einen erheblich stärker prominirenden rundlichen Knochen, den Proc. spinosus des siebenten Halswirbels, die Vertebra prominens. Er dient als wichtiger Orientirungspunkt an der Wirbelsäule. Die seitlichen Grenzen dieser schmalen Nackenfurche bilden zwei längsgestellte derbere Muskelwülste, die sich von dem Hinterhaupt in leicht schräg nach aussen absteigender Linie herunterziehen. Dieser Halstheil des M. trapezius formirt jedoch nur mit der unteren Hälfte den ganzen Nacken. Oben findet man an seinem lateralen Rand eine flache, schmale Einsenkung der Haut, die

lateral wieder durch einen nach unten vorn ziehenden Muskelwulst, den M. sternocleidomastoideus begrenzt ist. Zwischen dem hinteren Rand dieses Muskels und dem vorderen des M. trapezius kann man gelegentlich Pulsation fühlen, die von der Art. occipitalis herrührt.

Bei tiefem Tasten hat man zwar das Gefühl breiten knöchernen Widerstandes, der von der Wirbelsäule herrührt, ohne dass man jedoch meist irgend etwas Bestimmteres fühlen könnte.

Dritte Abtheilung.

Die Brust.

Die Form der Brust wird der Hauptsache nach bestimmt durch die Form des zu Grunde liegenden Knochengerüstes, wenn auch natürlich die auflagernden Organe und anliegenden Körpertheile auf die Erscheinung einen grossen Einfluss ausüben und sie erheblich modifiziren. — Als Bedeckung des Brustkorbes dient Haut und Muskulatur, dazu kommt auf der vorderen Seite noch die Brustdrüse, auf der Hinterseite das Schulterblatt.

17. Kapitel.

Vordere Thoraxgegend.

Die Haut des Thorax ist vorn dünner als auf dem Rücken, darunter sitzt **subcutanes Fettgewebe,** das in der Sternalgegend gewöhnlich nur spärlich ist. Hier ist die Haut auch weniger verschieblich. In diesem subcutanen Fettgewebe liegt ein dichtes Maschennetz von **Venen,** welches mit den Hals-, den Bauch-, den Achselhöhlenvenen kommunizirt. Ausserdem verzweigen sich in ihm eine Anzahl **Hautnerven,** die Endverästelungen der von oben kommenden N. supraclaviculares und des lateralen und vorderen perforirenden Astes der N. intercostales. Unter dem Fettgewebe findet man vorn zu beiden Seiten etwa in der Höhe der dritten bis siebenten Rippe

die **Brustdrüsen**, die bei Weibern und Männern zwar vorhanden, aber sehr verschieden entwickelt sind. Beim Mann bilden sie meist nur ganz flache Drüsenkörper, häufig kaum fühlbar, während sie beim weiblichen Geschlecht meist halbkugelige Form haben. Ihr Gewebe ist ein straffes, festes, elastisches Stroma mit lappigen, vielfach von Fett durchsetzten Drüsen. Durch das Stillen verliert die weibliche Brust an Festigkeit und sinkt in Folge dessen meist herab. Von den Drüsenbläschen gehen Ausführungsgänge in radiärer Richtung nach der sogenannten Mammilla, einer warzigen, erektilen Erhebung, die mitten in einem braunen Hof auf der Höhe der Drüse sitzt. Gar nicht selten ist die Warze nicht ordentlich entwickelt.

Sie ist dann zu wenig prominent, so dass der Säugling sie mit den Lippen nicht gut fassen kann. Dadurch kann das Stillen sehr erschwert werden. Man muss sie schon vor der Niederkunft durch Vorziehen zu entwickeln suchen. Häufig wird die Warze beim Säugen wund, es entstehen Schrunden und im Anschluss daran Lymphangitis und Abscesse der Brustdrüse. Nur durch ausgiebige Spaltungen, die wegen des radiären Verlaufs der Ausführungsgänge in radiärer Richtung gemacht werden müssen, und Drainirung beherrscht man die Eiterungen.

Die Brustdrüse selbst wird oft der Sitz von Geschwülsten, gutartigen und bösartigen. Während erstere aus der Substanz der Drüse excidirt werden können, muss man bei letzteren stets die ganze Brust weit im Gesunden entfernen, auch in Bezug auf den unterliegenden Muskel, von dem sie nur durch eine dünne Bindegewebsmembran, die sogenannte Fascia pectoralis getrennt ist. Es ist nicht immer leicht, alles Brustdrüsengewebe zu entfernen, weil es sich in feinen Zügen in das umgebende Fettgewebe verzweigt und kaum vom einfachen Bindegewebe zu unterscheiden ist.

Die Lymphbahnen der Brustdrüsen verlaufen nach der Achselhöhle.

Die weitere Station für die Lymphe sind die Lymphdrüsen in der Fossa supraclavicularis.

Da die Lymphbahnen der hauptsächliche Weg zur Weiterverbreitung der Krebskeime sind, so muss man bei malignen Tumoren der Mamma auch die Achsellymphdrüsen und zwar das ganze Fettgewebe sammt den Drüsen bis unter die Clavicula wegnehmen. Nur dann wird die Prognose eine günstigere.

Die Hinterfläche der Drüse hat eine platte Form, mit dieser liegt sie auf dem M. pectoralis auf, von ihm nur durch eine dünne Bindegewebsmembran, die Fascia pectoralis getrennt.

In einer Anzahl von Fällen fand man hinter der Brustdrüse zwischen ihr und dem Muskel Lipome.

Während das Sternum in seinem mittleren Theil von Muskeln frei ist, ist der übrige Theil der vorderen Thoraxwandung von kräftigen **Muskeln** bedeckt. Diese sind es, die bei guter

Entwickelung dem männlichen Thorax das schöne Aussehen grosser Kraft verleihen. Wenn das subcutane Fettgewebe gering, dann treten die mächtigen Wülste dieser Muskeln in scharfen Contouren hervor und geben dem Thorax eine grosse Bestimmtheit der Form. Beim weiblichen Körper werden diese Contouren durch das Fett und die Brustdrüsen ganz verdeckt und dadurch erhält er das Weiche, Runde, wie es für die weibliche Schönheit charakteristisch ist. — Der hauptsächlichste dieser Muskeln ist der Pectoralis major, der vom medialen Theil des Schlüsselbeins und von dem lateralen Theil des Sternum und den Knorpeln aller wahren Rippen im Bogen entspringt und sich mit konvergirenden Fasern in ungefähr horizontaler Richtung an die Crista tuberculi maj. humeri ansetzt. An seinem lateralen oberen Rand findet man dicht unterhalb des Schlüsselbeines eine Vene, die Vena cephalica, die von der Schulter kommend schräg nach oben innen zieht.

Nimmt man den M. pectoralis maj. weg, so kommt man unter seinem lateralen Theil auf den M. pectoralis min., dessen fleischige Zacken von der dritten, vierten und fünften Rippe konvergirend zum Proc. coracoideus des Schulterblattes ziehen. Dieser Muskel ist von einer Fascie bedeckt, die sich nach oben zu an den unteren Rand des Schlüsselbeines ansetzt. Auf dieser Fascie liegt oben lateral die ebenerwähnte Vena cephalica und medial die Art. thoracico-acromialis. Beide treten dann durch Oeffnungen in der Fascie in die Tiefe.

Durchtrennt man dieses Fascienblatt, so findet man in dem Spalt zwischen den beiden Brustmuskeln und dem Schlüsselbein, in der sog. Mohrenheim'schen Grube, Fett, nach dessen Beseitigung die Fortsetzungen der grossen Halsgefässe die **Vena und Arteria subclavia** zu Gesicht kommen. Lateral von ihnen ziehen die Nerven des **Plexus brachialis** nach dem Arme. In diesem Raum geht von der Art. subclavia schräg nach innen unten die Art. thoracica supr. für den M. pectoralis maj. ab. Ungefähr denselben Weg ziehen die Nervi thoracici ant., die vom Plexus brachialis zum M. pect. major verlaufen. Etwas tiefer entspringt die Art. thoracico-acromialis, die einen Ast auf den Pectoralis minor und einen nach der Akromialgegend hinsendet, während dicht am unteren Rand des Pector. minor die Art. thorac. longa abgeht und seitlich am Thorax herabläuft. In ihrer Nähe zieht der Nervus thorac. long. herab. Diese Arterien werden immer von Venen begleitet; sie versorgen die Brustmuskeln und Brustdrüsen. — Unter der äusseren

Hälfte des Pectoralis major und unter dem Pectoralis minor findet man noch einen mächtigen Muskel, der nur in seinem oberen Theil

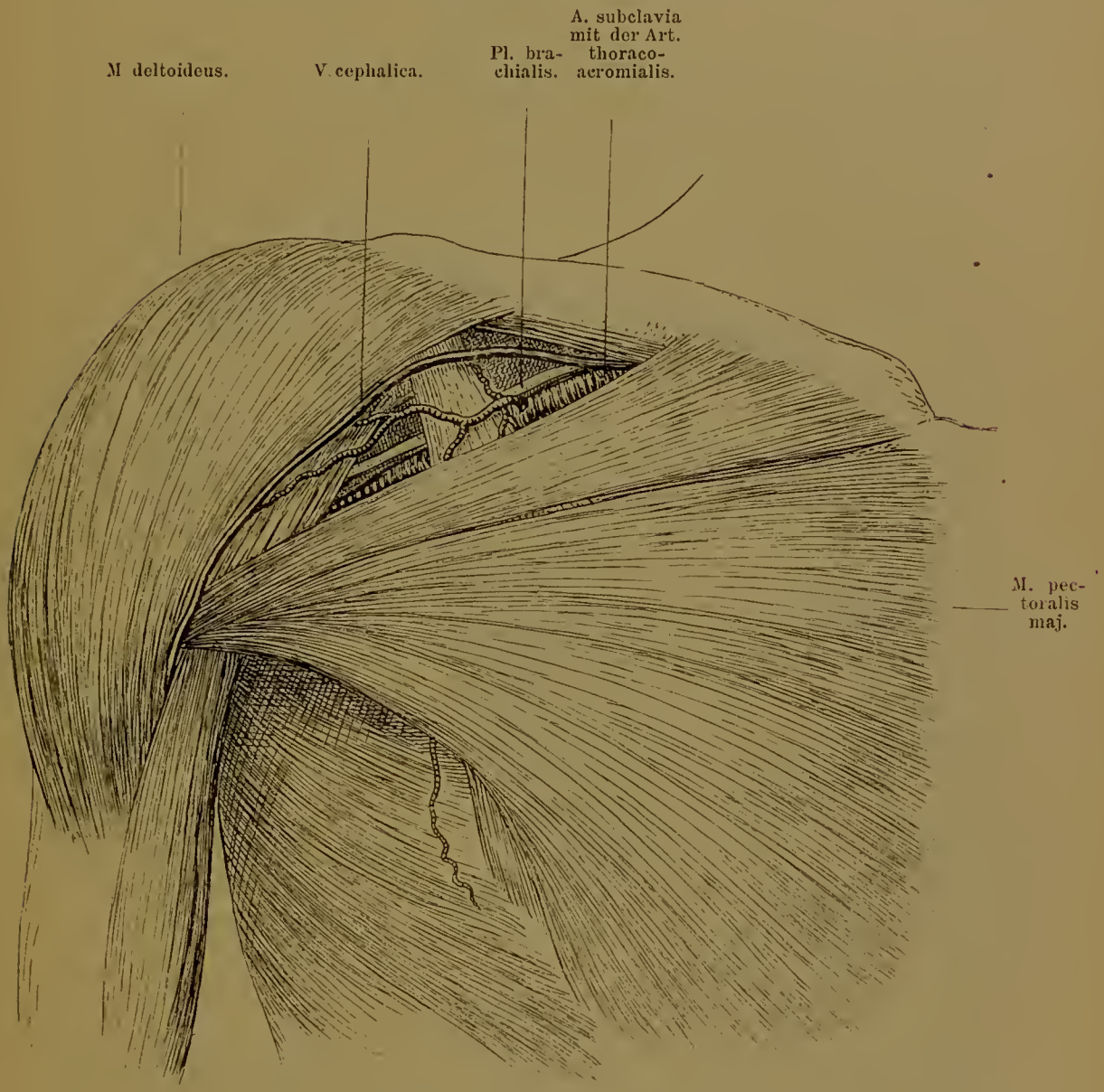

Fig 31. Vorderansicht der Brust und der Schulter, nach Wegnahme der Haut, des Fettes und der Fascia clavipect. Zwischen M. pector. maj. und M. deltoideus liegt unter dem Schlüsselbein die Mohrenheim'sche Grube, die vom M. pect. min. quer durchsetzt wird. In ihr sieht man die Art subclavia und den Plexus brachialis. Am medialen Rand des M. deltoid. verläuft die V. cephalica. Ueber den M. pect. min. verläuft schräg nach aussen die Art. thoraco-acromialis.

bedeckt ist, während er unten in sehr charakteristischer Form zu Tage tritt, das ist der M. serratus antic. maj. Er entspringt von dem medialen unteren Rand der Scapula, legt sich an den Thorax

und inserirt sich mit neun Zacken an die obersten acht oder neun Rippen. Die Ansatzlinien dieser Zacken verlaufen im Bogen von der

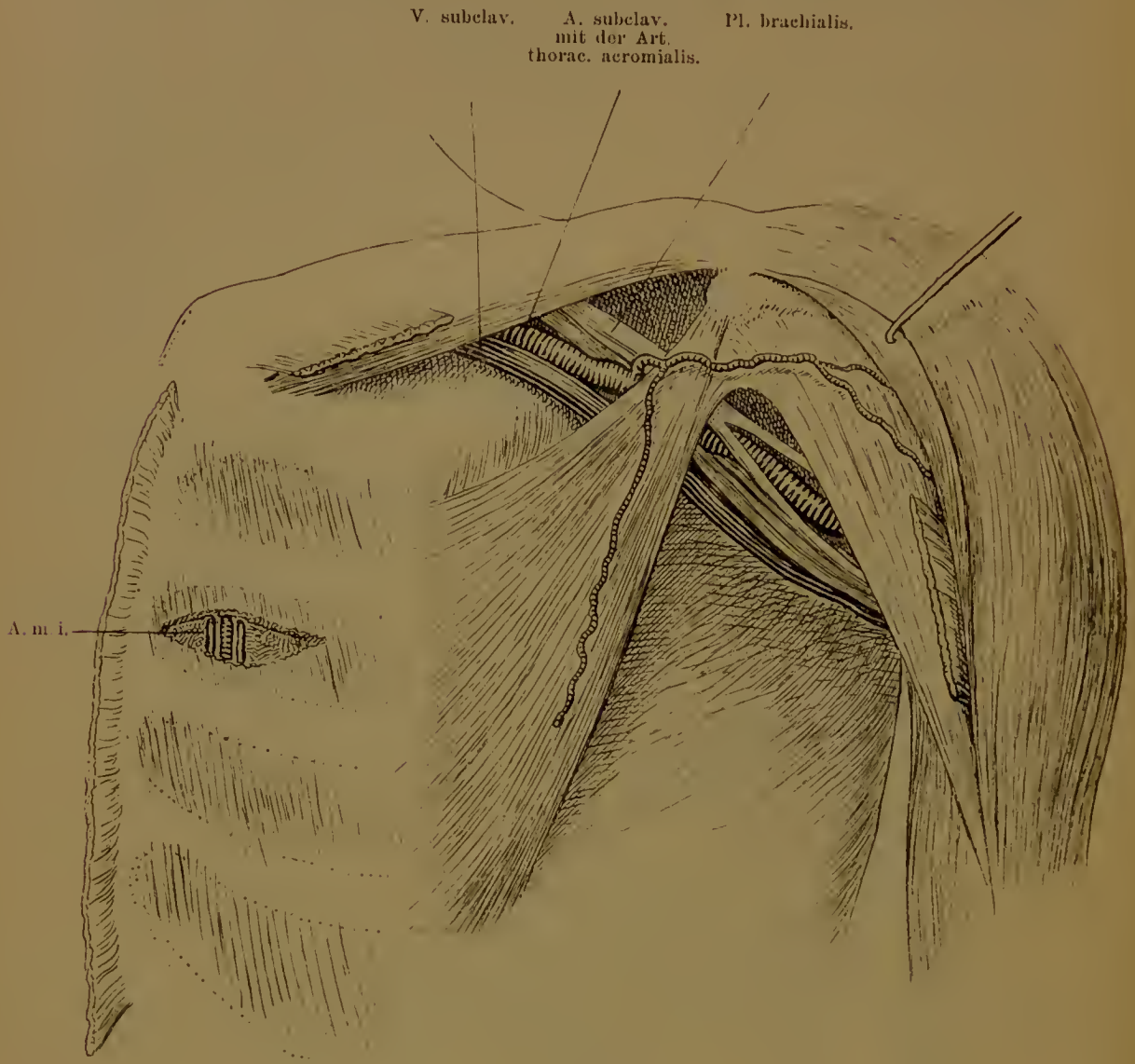

Fig. 32. Vorderansicht der Brust und der Schulter nach Wegnahme der Haut und des M. pect. maj. M. deltoid. etwas nach aussen gezogen. Man sieht den M. pect. min. und unter ihm laufen schräg von der Clavicula zum Arm die Vena und Art. subclavia und der Plex. brachialis. Im medialen Theil ist ein Intercostalmuskel quer aufgeschnitten, um den Verlauf der V. und Art. mammaria int. zu zeigen. A. m. i. = Art. mammaria int.

Mitte der ersten Rippe nach unten aussen. Während die obersten fünf Zacken vom Pectoralis major verdeckt sind, kann man bei muskelkräftigen, fettarmen Individuen die unteren Zacken in exquisiter Weise prominiren sehen.

Es können durch sie gelegentlich Geschwülste vorgetäuscht werden.

Auf diesem Muskel zieht die Art. thorae. longa herab, um ihn zu versorgen. Gewöhnlich ist sie dabei ausser von zwei Venen auch noch von dem Nervus thorae. longus begleitet, der den M. serratus antic. maj. versorgt.

Wird er bei der Ausräumung der Achselhöhle z. B. wegen Carcinom der Lymphdrüsen verletzt resp. durchschnitten, so tritt eine Lähmung des von ihm versorgten Muskels auf und dadurch eine nicht unerhebliche Funktionsstörung.

Hat man diesen Muskel weggenommen, so liegt der Brustkorb in seiner vorderen Hälfte frei da.

Der **Brustkorb,** wie man das Knochengerüst des Thorax nennt, hat im Allgemeinen konische Gestalt mit oberer Spitze, dabei ist eine Abplattung in der Richtung von vorn nach hinten vorhanden. Zu Stande kommt diese Form dadurch, dass von den Seitenpartien der zwölf Brustwirbel aus, zehn von oben nach unten an Länge zunehmende, schmale Knochen, die Rippen, in nach aussen konvexem Bogen nach vorn gehen und hier ihre vorderen Enden in der Mittellinie durch das zwischen sie gehaltete Sternum verbunden werden. Man trifft also in der Mittellinie zunächst auf das platte Sternum, das aus drei Theilen besteht, dem oberen mit einem Ausschnitt versehenen, Handgriff genannt, dem Mittelstück und dem nach unten spitz verlaufenden Schwertfortsatz. Alle drei sind unter sich durch Bandscheiben und durch vorn und hinten verlaufende derbe Membranen verbunden. Manubrium und Corpus sterni stehen manchmal in einem Winkel zu einander. In zwei flachen seitlichen Ausschnitten des Manubriums liegen oben die medialen Enden der Schlüsselbeine an und von da nach abwärts an den Seiten in kleinen Gruben die sieben wahren Rippen. Und zwar vertheilen sich dieselben meist so, dass die obersten zwei an dem Handgriffe, die anderen an dem Mittelstück ihre Verbindung finden. Die Verbindung der ersten Rippe mit dem Sternum liegt unmittelbar unter der Gelenkfläche für das Schlüsselbein.

Seitlich schliessen sich also die Rippen an das Sternum an. Aber nur die obersten sieben Rippen erreichen das Sternum direkt, die drei folgenden verbinden sich nur mittelbar mit ihm, indem ihre langen Knorpel sich an die der oberen anlegen. Die zwei letzten Rippen dagegen enden schon auf der lateralen Seite des Thorax frei.

Auf der Vorderseite des Thorax haben die Rippen eine verschiedene Richtung. Während die obersten schräg absteigen, verlaufen die mittleren ungefähr quer und die unteren steigen, wenigstens in ihrem knorpeligen Theile schräg aufwärts. Sie kommen hinten von

den Wirbeln, gehen zunächst horizontal, dann, nach unten zu zunehmend, schräg nach unten aussen, um nun in ziemlich starkem Bogen nach vorn abzubiegen und so in einer nach vorn immer flacher werdenden Kurve sich zum Sternum zu begeben. Dabei wird nicht nur diese Kurve von vorn nach hinten, sondern auch die von oben nach unten bei den einzelnen Rippen flacher. Ausserdem aber stehen die Rippen noch schräg in der Weise, dass der obere Rand schräg über dem unteren steht. Nach unten zu aber stellen sich die Rippen immer mehr vertikal.

Die Zwischenräume zwischen den Rippen sind ausgefüllt durch Muskelplatten, die **M. intercostales**, deren äusserer Theil von hinten oben nach vorn unten, deren innerer von vorn oben nach hinten unten verläuft. Während die externi in ihrem muskulösen Theil von der Wirbelsäule bis zur Rippen-Knorpelverbindung reichen und dann durch sehniges Gewebe ersetzt werden, erstrecken sich die interni vom Sternum bis zum Rippenbuckel. Man trifft also vorn im Bereich der Rippenknorpel nur auf die M. interni, in den Seitentheilen der Thorax auf die externi und interni, hinten nur auf die externi.

Diese Einrichtungen, die relativ zarte Beschaffenheit des Thorax, die Biegsamkeit des Knochens ermöglichen eine ausgiebige Bewegung seiner Wandung und dadurch eine ausserordentliche Form- und Volumenveränderung, die für die Athmung nothwendig ist. Dass der Thorax aber trotzdem auch von äusseren Gewalten, die, sei es andauernd, sei es nur für kurze Zeit, ihn angreifen und seine Form beeinflussen, dauernde Veränderungen seiner Gestalt und Verletzung erfahren kann, ist wohl ohne Weiteres verständlich, wenn man bedenkt, dass die Elasticität der Knochen doch eine beschränkte und in verschiedenen Altern sehr verschieden ist. So kennt man Verbiegungen des Thorax durch bestimmte Berufsthätigkeiten, Vertiefungen des Sternum bei Schuhmachern und Zimmerleuten, Verengerung des Thorax unten und Erweiterung oben durch zu festes Korsetschnüren. In gleicher Weise können innere Gewalten, Krankheiten der Knochen selbst, wie der im Brustraum liegenden Organe die Form des Brustkorbes ausserordentlich verändern. Die Hühnerbrust der Rhachitischen, die hohe und zu kurze Brust der Emphysematischen ist bekannt. Erleidet die Hauptstütze der Rippen, die Wirbelsäule, eine Verbiegung, so ist es ganz selbstverständlich, dass die Rippen sich daran betheiligen müssen. So entstehen die Difformitäten des Brustkorbes bei Skoliotischen, indem der Rippenbogen sich auf der Seite der Konkavität stark zusammenbiegt und die Rippen sich auf der andern Seite vorwölben. So verkürzt sich der Thorax, wenn die Wirbelsäule in Folge von Kyphose zusammensinkt. Frakturen kommen an Rippen viel häufiger vor als am Sternum, denn sowohl die Kompression des Thorax von vorn nach hinten, als von rechts nach links kann leicht die Elasticität der Rippen überwinden, während die Lage des Sternum, seine Form, die elastische Verbindung mit den Rippen die Gelegenheit zur Entstehung von Brüchen sehr herabsetzt. Die Dislokation

ist gewöhnlich bei Rippenfrakturen gering, bei Sternalfrakturen kommt leicht eine Unterschiebung der Bruchstücke vor.

Entfernt man jetzt die Interkostalmuskeln und nimmt man die Rippen subperiostal weg, so trifft man zu beiden Seiten des Sternum etwa 1 cm von ihm entfernt auf eine Arterie, die **Art. mammaria int.**, einen Ast der Art. subclavia. Diese zieht, begleitet von zwei Venen von oben herab parallel mit dem Brustbein hinter den Rippenknorpeln bis zum sechsten Interkostalraum (s. Fig. 32). Sie giebt durch die obersten fünf Interkostalräume perforirende Aeste nach aussen ab und ausserdem gehen seitlich sieben Aeste ab, sechs für die 1.—6. Rippe, die Art. intercostales ant. und einer für das Zwerchfell, die Art. musculo-phrenica. Die Art. intercostales ant. verlaufen, begleitet von Venen und von dem N. intercostalis in den Halbkanälen, die auf der Innenseite jeder Rippe nahe dem unteren Rand entlang ziehen. In dieser Rinne begegnen sie den Art. intercostales post., Aesten der Aorta, mit denen sie anastomosiren. Sowohl medial als lateral von der Art. mamm. int. findet sich meist eine Lymphdrüse.

Nach innen zu liegt die Arterie oben auf der Fascia endothoracica, vom dritten Intercostalraum an auf dem M. triangularis stern., der, die direkte Fortsetzung des M. transversus abdominis, sich zwischen Fascie und Arterie einschiebt. Hinter dem Sternum anastomosiren die Arterien beider Seiten. Nach unten zu endigt dann die Arterie in der Art. epigastrica sup., die mit der Art. epigastrica inf. aus der Femoralis anastomosirt.

Die Art. mam. int. ist gelegentlich, wenn auch selten, Gegenstand chirurgischer Eingriffe geworden, insofern sie z. B. durch Stiche oder Säbelhiebe verletzt wurde und durch heftige Blutungen grosse Gefahren herbeiführte. Die Blutung kann nach innen erfolgen und der Thorax sich so mit Blut anfüllen, dass, abgesehen von dem Collaps durch den grossen Blutverlust, Dyspnoe durch Lungenkompression entsteht. Man muss dann die Arterie unterbinden. Hat man die Wahl, dann ist die beste Stelle der 3. oder 4. Interkostalraum. Mit Hilfe eines horizontalen Sehnittes, dicht neben dem Sternum beginnend, der Alles inklusive des M. intercost. int. spaltet, gelangt man auf die Arterie, die auf beiden Seiten, oft auch nur auf einer Seite von einer Vene begleitet nun unschwer zu unterbinden ist (s. Fig. 32). Auch die Art. intercostales können gelegentlich einmal verletzt werden, z. B. bei einer Rippenfraktur oder bei einer Operation an den Rippen. Sie müssen dann eben von dem betreffenden Interkostalraum aus unterbunden werden. Wegen der Lage dieser Arterien in einem Halbkanal der Rippen muss man sich bei der subperiostalen Resektion einer Rippe in Acht nehmen, dass die Arterie nicht bei der Ablösung der Pleura von der unteren Kante mit verletzt wird. Man soll deshalb auch die Weichtheilschnitte stets direkt auf den Knochen führen und bei blosser Thoracotomie sich an den oberen Rand der

Rippen halten. Dicht neben den Arterien verlaufen die Nervi intercost.; diese liegen dicht über der Pleura, daher sind Entzündungen des Rippenfells recht schmerzhaft.

Alle diese Theile, Interkostalmuskeln und Rippen, Mammaria int. und Art. intercostales etc. sind nach innen zu von dem Brustfell überzogen und damit hat die Brustwand ihren Abschluss gegen die Brusthöhle erreicht.

18. Kapitel.

Hintere Thoraxgegend.

Auf der **Rückenseite des Thorax** ist **die Haut** gewöhnlich derber, dicker. Bei vielen Menschen ist auch das **subcutane Fettgewebe** massiger entwickelt.

Relativ häufig finden sich hier Fettgeschwülste, Lipome.

Im Uebrigen ist auch hier der knöcherne Brustkorb mit mächtigen **Muskeln** in dicker Schicht bedeckt. Zwischen den Muskeln ist das Schulterblatt jederseits eingeschaltet. Die äusserste Muskelschicht bildet der M. trapezius und der M. latissimus dorsi. Der M. trapezius, der von der Protuberantia occipit. ext. bis zum 12. Rückenwirbel reicht und sich an der Schulter festsetzt, der M. latissimus dorsi, dessen Ursprungslinie vom 7. oder 8. Brustwirbel nach der Mitte des Darmbeinkammes verläuft und der sich am Arm inserirt.

Entfernt man diese Muskeln, so liegen die M. rhomboidei vor, die vom 5. Hals- bis zum 4. Brustwirbel entspringen und in parallelen Faserzügen schräg nach unten ziehen und sich an den medialen Rand der Scapula ansetzen. Nach aussen schliessen sich daran die Schulterblattmuskeln: der Teres maj. u. minor, der Infraspinatus und Supraspinatus. Hinter den M. rhomboidei trifft man am medialen Rand der Scapula auf den Ramus descendens der Art. transversa colli und den Nerv. dorsalis scapulae. Diese liegen auf dem M. serratus post. sup. Hinter diesem liegt die untere Hälfte des M. splenius cap. et cervici. Weiter unten findet sich noch der Musc. serratus post. inf. Durch alle diese Muskeln und die Scapula mit ihrer Muskulatur, auf die ich später noch zu sprechen komme, ist die breite hintere Fläche des Brustkorbes gedeckt. Nun kommt man auf die Fascia lumbodorsalis, die von den Dornen der Brust-, Lenden- und Kreuzbein-

wirbel entspringt und sich an den Rippen, den Proc. laterales der Lendenwirbel und an der Tuberositas ossis ilei ansetzt. Unter ihr sitzen die tiefen Schichten, die hauptsächlich den Raum zwischen den Wirbelfortsätzen und den Rippenwinkeln ausfüllen. Diese dienen im Wesentlichen als Rückenstrecker, so der M. sacrospinalis, der Spinalis und Semispinalis dorsi, der Multifidus spinae. Die Einzelheiten ihres Ursprungs und Ansatzes haben chirurgisch gar keine Bedeutung, deshalb können wir wohl eine genauere Besprechung unterlassen.

Nach Entfernung aller dieser Muskeln trifft man dicht neben der Mittellinie, neben den Proc. spinosis auf die Wirbelbogen, die das Rückenmark nach hinten umschliessen, seitlich davon auf die Querfortsätze, und weiter nach aussen auf die Rippen, zwischen denen sich die Levatores costarum und die M. intercostales ext. ausspannen. Das Verhalten der Gefässe und Nerven der Rippen haben wir schon besprochen. Nach innen zu sind sie auch hier vom Brustfell überzogen.

In seinem Innern enthält der Brustkorb die Lungen mit ihren zuführenden und abführenden Gefässen, die Luftröhrenäste, das Herz mit den zu- und abführenden Gefässen, die Vena azygos und endlich die Speiseröhre, dazu kommen noch der Ductus thoracicus, die Nervi phrenici, vagi und sympathici mit ihren Aesten.

Die Brusthöhle wird innen vom Rippenfell ausgekleidet, welches sich auch auf einen Theil des Inhaltes, auf die Lungen hinüberschlägt.

19. Kapitel.

Untere und obere Thoraxwand.

Nach **unten,** nach der Bauchhöhle zu ist die Brusthöhle durch eine bewegliche Muskelplatte, das Zwerchfell, gut abgegrenzt. **Diese untere Fläche des Brustraums** schliesst aber die Brusthöhle höher oben ab, als die untere Grenze des Brustkorbes reicht. **Das Zwerchfell** bildet eine Kuppel mit centraler Depression. Es entspringt in drei muskulösen Partien von der Wirbelsäule, von den Rippen und vom Sternum. Die Wirbelportion nimmt ihren Ursprung 1. seitlich von den Körpern des zweiten und dritten Lendenwirbels und geht nach oben vorn, und 2. mit einem lateralen Theil vom Körper des ersten Lendenwirbels und einem Sehnenbogen, der vom Körper des zweiten Lendenwirbels zum Proc. lateralis desselben und zur letzten Rippe sich erstreckt. Die Pars. costalis nimmt

ihren Ursprung von den sechs untersten Rippen mit einer Anzahl Zacken. Die Pars. sternalis besteht nur aus zwei kleinen Muskelbändern, welche auf der Innenseite des Proc. xiphoideus haften. Von diesen Ursprüngen aus erhebt sich das Zwerchfell zu einem quer ovalen Gewölbe, doch nicht auf allen Seiten gleichmässig. Die hintere Wand steigt steil aufwärts, sie ist die längste, während die vordere viel flacher und kürzer ist. In der Mitte ungefähr wird das Zwerchfell sehnig, hier ist es abgeflacht. In der Höhe des zwölften Brustwirbels und ersten und zweiten Lendenwirbels ist ein längs ovaler Schlitz vorhanden, den die Aorta zum Austritt in die Bauchhöhle benutzt. Hinter ihr verläuft der Ductus thoracicus ebenso. Etwas über dieser Oeffnung dringt die Speiseröhre mit den Nervi vagi durch das Zwerchfell. Ebenso wie die muskulösen Partien wird auch das Centrum tendineum von einem Organ durchbohrt, der Vena cava inf. Diese Oeffnung liegt etwa in der Höhe des achten Brustwirbels, etwas mehr nach rechts. Der Verlauf der Linie, in welcher das Zwerchfell, das anfangs mit der Thoraxwand verlöthet ist, sich von dieser abhebt, ist ungefähr folgender. Von der Mitte des zwölften Brustwirbels zieht sie sich im Bogen mit nach aufwärts gerichteter Konvexität zur Basis des Proc. xiphoideus hin. Bis zu dieser Linie reicht auch die Pleura-Auskleidung des Brustkorbes, doch liegt die Zwerchfellpleura noch eine kleine Strecke weit nach oben der Kostalpleura an. Es reicht also vorn der Pleuraraum lange nicht so tief wie hinten. Wo hinten noch Pleuraraum ist, da ist vorn schon Bauchraum.

Daraus erklären sich gleichzeitige Verletzungen beider Höhlen auch bei horizontaler Richtung des Schusses oder Stiches.

Der höchste Punkt des Zwerchfells, die Kuppel, liegt rechterseits in der Höhe des Sternalansatzes des fünften Rippenknorpels, während sie links um die Breite eines Knorpels tiefer steht. Natürlich ist die Lage des Zwerchfells bei verschiedenen Athmungszuständen verschieden hoch. Kontraktion des muskulösen Theiles muss eine Abflachung und eine Senkung, einen tiefen Stand desselben hervorrufen, ebenso wie grosse Flüssigkeitsansammlungen dasselbe herabdrücken müssen. **Die obere Grenze des Brustraums** ist nicht in derselben Weise durch ein besonderes Organ, einen besonderen Muskel gesetzt. Die alleinige Scheidewand bildet die Pleura, die kuppelförmig in die Halsregion hinaufreicht und hier aussen direkt von den Weichtheilen des Halses umgeben ist. Diese Kuppel ragt vorn etwa 5 cm über die erste Rippe empor, hinten reicht sie nicht über den

Hals dieser Rippe hinaus. Das ist die Folge des schräg aufwärts gerichteten Verlaufs der ersten Rippe. Setzen wir noch diese Kuppel in Beziehung zum Schlüsselbein, so finden wir, dass sie die Clavicula um 1—3 cm überragt. — Damit wäre die Abgrenzung des Brustraums nach aussen gegeben.

Aber im Innern gliedert er sich auch, da die Pleuren eine Scheidewand von vorn nach hinten ziehen und so links und rechts je einen seitlichen Raum abtrennen. Diese beiden Pleurablätter, Mediastinalblätter genannt, liegen aber nicht aneinander, sondern sind getrennt durch Bindegewebe und durch eine Anzahl Organe, die sie zwischen sich bergen. So ist noch ein dritter Raum vorhanden, das Mediastinum, das im Wesentlichen von der Wirbelsäule nach vorn zum Sternum zieht. Ich werde noch ausführlicher darauf zurückkommen. Zunächst müssen wir noch die Linien bestimmen, wo sich die Pleura costalis auf die Pleura mediastinalis, parietalis und diaphragmatica umschlägt, weil sie praktisch von grosser Wichtigkeit sind z. B. für die Frage, ob eine Verletzung den Pleuraraum getroffen hat oder nicht. Hinter dem Sternum verlaufen diese Linien von der Mitte des Sternoclavicular-Gelenks im Bogen zu einer Stelle zwischen Manubrium und Corpus, die links von der Medianlinie gelegen ist. Das Manubrium ist also in seinem mittleren Theil frei von Pleura. Dann ziehen die Pleuren bis etwa zur vierten Rippe parallel neben einander und nur wenig von einander entfernt und gehen von hier wieder auseinander, rechts in ganz flachem Bogen, links erheblich mehr nach aussen weichend, so dass hier die Pleuragrenze nach aussen am Sternum hinter dem knorpeligen Theil der 5. und 6. Rippe zu liegen kommt (s. Fig. 33 u. 35). Es erhellt daraus, dass die untere linke Hälfte des Corpus sterni und der vierte und fünfte Interkostalraum vorn auch frei ist von Pleura und zwar von dem unteren Rand der vierten Rippe an, dass man also von hier aus Organe des Mediastinum erreichen kann. Der Umschlag der Pleura costalis auf die Pleura diaphragmatica erfolgt rechts in der Sternallinie am unteren Rand des sechsten Rippenknorpels; in der Parasternallinie in der Mitte des siebenten Rippenknorpels, in der Mammillarlinie am unteren Rand desselben Knorpels, in der hinteren Axillarlinie an der zehnten Rippe, in der Wirbelsäulegegend am Ansatz der zwölften Rippe. Links ist der Verlauf im Wesentlichen derselbe, nur etwas steiler. Hinten auf der Wirbelsäule sind sie um etwas mehr als die Breite des Wirbels von einander getrennt.

Nachdem ich so die Anatomie, die Lage und die Anheftungen des Zwerchfells und der Pleuren erörtert, ist die genügende Basis vorhanden für die Besprechung eines chirurgisch wichtigen Punktes. Vielfach haben wir in der chirurgischen Praxis mit eitrigen Ergüssen in der Pleura zu thun und es handelt sich dabei für uns darum, diese Ergüsse wegzuschaffen und ihre Wiederansammlung zu verhindern. Dies kann nur geschehen durch Anlage einer breiten Oeffnung, die ausgiebige Drainage zulässt. Man erreicht das gewöhnlich in der Weise, dass man ein Stück einer Rippe subperiostal resezirt. Nicht dieselbe Uebereinstimmung herrscht über den Ort, wo man die Oeffnung anlegen soll, über die Rippe, welche man wählen soll. Es gilt für den Ausfluss den tiefsten Punkt zu finden, dessen Oeffnung nicht durch Hinaufrücken des Zwerchfells verlegt werden kann und der auch nicht so liegt, dass sehr dicke Weichtheilmuskeln etc. ihn aussen decken. Als solcher Punkt hat sich die Gegend der vierten bis sechsten Rippe in der Axillarlinie gut bewährt, nur muss man den Patienten dann Seitenlage einnehmen lassen.

20. Kapitel.

Der Inhalt des Thorax.

Den Pleuraraum füllen die pyramidenförmigen **Lungen** aus, die auf dem Zwerchfell ruhen, mit der Spitze in die Pleurakuppel hineinragen und im Uebrigen der Gestalt der Brustwand entsprechend geformt sind, während an ihrer medialen Seite Luftröhre und Gefässe in sie eindringen. Sie bestehen aus mehreren konischen Lappen, die rechte aus drei, die linke aus zwei. Auf der linken Seite reicht der obere Lappen in die Gegend des vierten und fünften Interkostalraumes nicht bis an das Sternum, sondern zeigt einen bogenförmigen Ausschnitt, der vom unteren Theil des Herzens eingenommen wird. Mitten über diese Stelle läuft der fünfte Rippenknorpel. Man kann hier also das Herz erreichen, ohne auf Lunge zu stossen.

Es bleibt mir noch übrig den **Mediastinalraum** zu besprechen. Da er seitlich von den beiden Pleura-Blättern und unten von dem Zwerchfell begrenzt ist, so ist es klar, dass er vorn die Länge des Sternum von dem oberen Rand des Manubrium bis zur Basis des Proc. xiphoideus hat und hinten ungefähr die der Rückenwirbelsäule. In seiner vorderen Hälfte liegt das Herz und die von ihm ausgehenden grossen Arterien und Venen, zwischen letzteren und der Wirbelsäule die Luftröhre mit den Bronchien, der Oesophagus und andere Gefässe. Bei Kindern nimmt den oberen Theil des Mediastinalraumes die aus zwei Lappen bestehende Thymusdrüse ein. Diese schwindet bei Erwachsenen und der ganze vordere Raum wird vom Herzen und den grossen Gefässen

erfüllt. **Das Herz** liegt eingehüllt vom Perikardialsack in schräger Richtung von rechts oben nach links unten, hinter der unteren Hälfte des Corpus sterni, jedoch so, dass nur ein kleiner Theil direkt an das Sternum anstösst. Im Uebrigen schiebt sich zwischen dasselbe und das Brustbein die Pleura mit der Lunge.

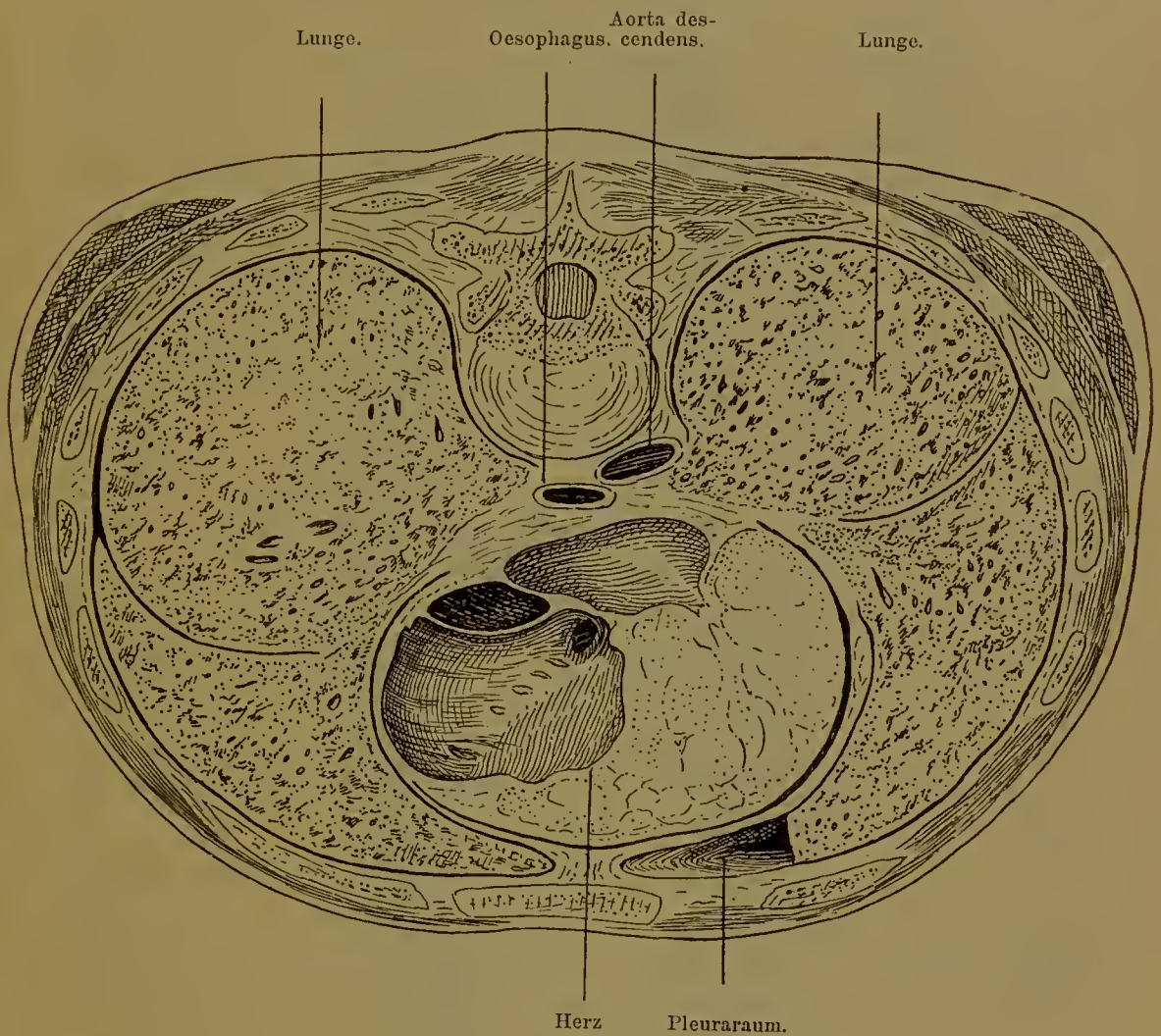

Fig. 33. Durchschnitt durch den Thorax in horizontaler Richtung durch Herz und Lungen geführt. Von der linken Lunge vorn ein Stück entfernt, um den Verlauf der Pleura zu zeigen.

Das parietale Blatt des Herzbeutels ist seitlich, entsprechend der vorderen Grenze des Rippenfells, mit beiden Pleuren verwachsen, links mit dem Corpus sterni und unten mit dem Zwerchfell. Es reicht etwa bis zur Höhe des oberen Randes der zweiten Rippe und schlägt sich da auf den untersten Theil der Aorta und Vena pulmonalis hinüber.

In dieser Höhle kommen gelegentlich Ergüsse vor, die eine chirurgische Intervention nöthig machen. Wenn auch der ausgedehnte Herzbeutel die Lunge verdrängt, so bleibt doch die Pleura an ihrer Stelle, deshalb ist es richtig, an den Stellen die Höhle zu öffnen, wo normaler Weise keine Pleura, keine Lunge ist. Am besten eignet sich dafür die Stelle im vierten bis fünften Interkostalraum, unter dem Rippenknorpel dicht neben dem Sternum oder die Mitte des Sternum in der Höhe des fünften Interkostalraums. Natürlich muss man Rücksicht auf die Art. mammar. int. nehmen.

Oeffnet man nun den Herzbeutel, so liegt das Herz vor. Das Herz reicht von der Basis des Proc. xiph. bis zum oberen Rand des dritten Rippenknorpels, mit den Vorhöfen nach rechts, mit den Ventrikeln nach links gelegen. Die Herzspitze findet man links im fünften Interkostalraum zwischen der Linea parasternalis und mammillaris. Rechts liegt ein kleiner Theil des linken Vorhofes, der ganze rechte Vorhof und ein Theil des rechten Ventrikels, links das übrige. Den rechten Vorhof trennt vom Sternum etwas Lunge, er reicht etwa vom unteren Rand des sechsten rechten Rippenknorpels bis zum unteren Rand des dritten und etwa 1—2 cm nach rechts vom Sternalrand. Der rechte Ventrikel ist dem 3.—6. linken Rippenknorpel zugewendet, im oberen Theil deckt ihn die Lunge. Er ist also Verletzungen sehr exponirt. Dagegen trifft man vom linken Ventrikel nur einen relativ schmalen Streifen und zwar gegenüber dem dritten, vierten und fünften linken Rippenknorpel. Auf der Grenze beider Ventrikel läuft die Art. coronaria sinistra.

Bei Herzverletzungen wird man sich unter Berücksichtigung der Verletzungsstelle womöglich auch an jene Gegend halten, wo das Herz dem Thorax anliegt (s. Fig. 33 und 34).

Nach oben vom Herzen findet man **die grossen, von ihm ausgehenden Gefässe.** Am meisten nach rechts neben dem Sternum hinter dem zweiten und ersten rechten Interkostalraum liegt die V. cava sup. Sie berührt die rechte Pleura und wird von der rechten Lunge bedeckt. Sie fliesst zusammen aus der beinahe vertikal von oben kommenden Anonyma dextra und der schräg von links herüberziehenden V. anonyma sinistra. An der lateralen Seite der V. anonyma dext. zwischen ihr und der Pleura verläuft der Nervus phrenicus dext., der vom Hals kommend medialwärts von der Art. mammaria schräg über die Spitze des Pleurasacks hinweg an der lateralen Seite der V. anonyma und der V. cava zwischen Herzbeutel und Pleura zum Zwerchfell herabzieht. Der linke Phrenicus dagegen tritt zwar auch zwischen der Art. und V. subclavia zur Brusthöhle, zieht dann aber vor dem Aortenbogen

und der Lungenwurzel herab und zwischen Herzbeutel und der Pleura pericardiaca zum Zwerchfell. An der medialen Seite und etwas hinter beiden Venae anonymae verlaufen die Art. anonym. dext. und die Carot. comm. sin., die aus dem Arcus aortae emporsteigen, der

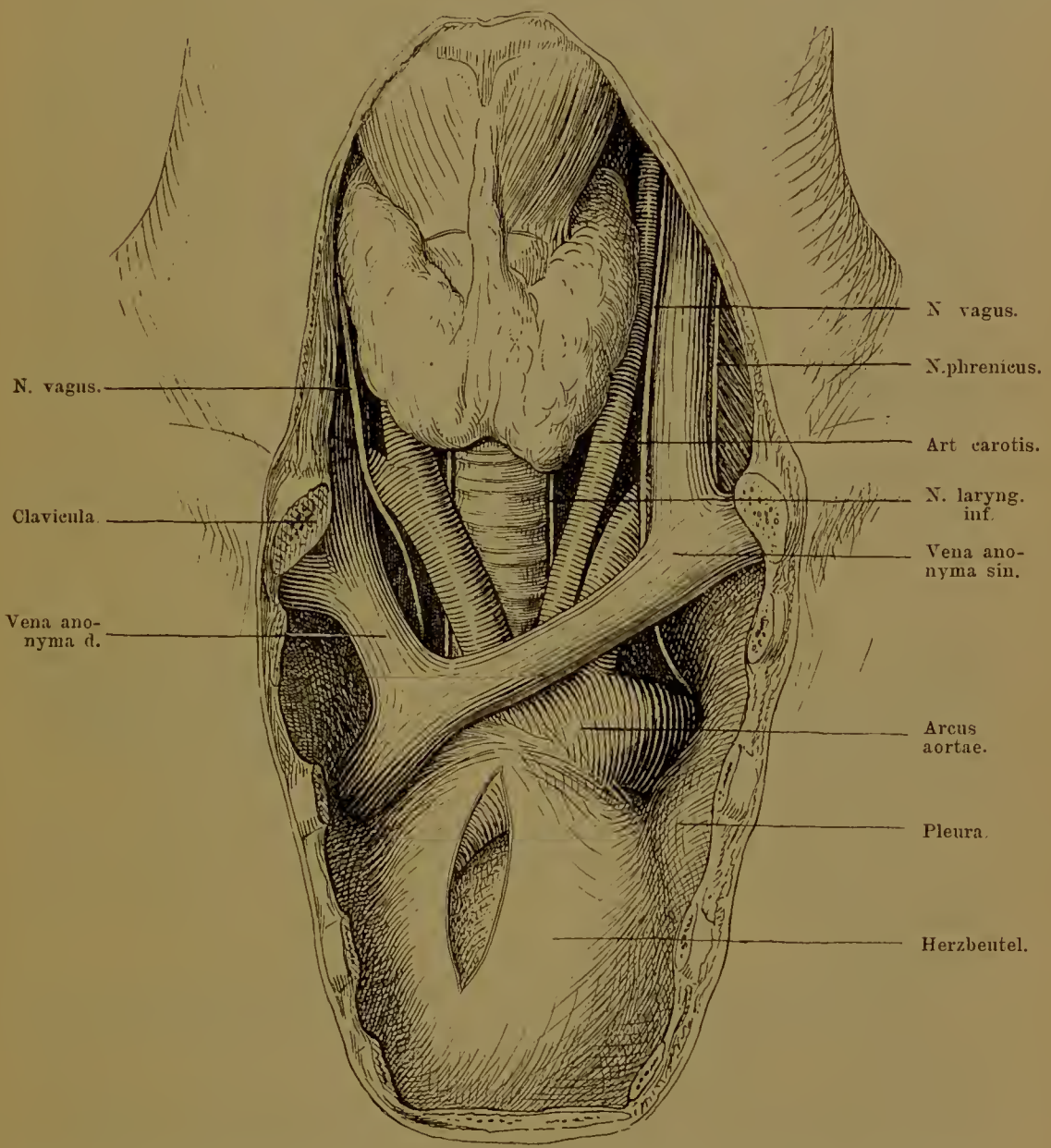

Fig. 34. Die Hals-Brustorgane nach Wegnahme des Sternum, der Haut und Muskeln.

sich ganz vom Sternum gedeckt in einem schräg nach hinten gerichteten Bogen zur Wirbelsäule begiebt. Die Pars ascendens der Aorta entspringt hinter der Mitte des Sternum im Niveau des dritten Rippenknorpels aus dem linken Ventrikel und ist in ihrem

Ursprung von den beiden Vorhöfen und dem Conus art. des rechten Ventrikels umgeben. Rechts lehnt sie sich an die V. cava sup. (s. Fig. 35), links vorn und seitlich dagegen ist sie von der Art. pulmonalis gedeckt und mit derselben verwachsen. Diese entspringt vom rechten Ventrikel, liegt in der Höhe des zweiten Interkostalraumes links hinter dem Sternum etwas über den Rand desselben nach links reichend und zieht als kurzer dicker Stamm spiralförmig um die Pars ascendens nach links oben hinten. Hier theilt sie sich in zwei Aeste, deren rechter unter dem Arcus aortae durch und hinter der V. cava sup. zur rechten Lunge läuft, während der linke kurze vor der Aorta descendens und über den linken Bronchus hinweg sich zur linken Lunge begiebt. Der Arcus aortae steigt über den Anfang des rechten Astes der Art. pulm. bis zu der Gegend empor, wo die erste Rippe sich an das Sternum ansetzt, biegt sich über den linken Bronchus hinweg und vor dem Oesophagus vorbei und geht in die Aorta descendens über. Diese liegt zunächst in der Höhe des 3.—4. Brustwirbels an der linken Seite der Wirbelsäule. Allmählich wendet sie sich mehr nach rechts und nähert sich der Mitte der Wirbelsäule. Von ihr entspringen die Art. intercostales.

In der Sternalgegend beobachtet man nicht so selten Geschwülste, die theils vom Sternum selbst, theils vom Bindegewebe dahinter ausgehen, ferner Abscesse in Folge von Erkrankungen des Sternalknochens, sowohl akute als tuberkulöse. Man muss hier aber auch an Aneurysmen des Arcus aortae denken, die das Sternum zur Usur bringen und dicht unter der Haut zum Vorschein kommen können.

Hebt man das Herz in die Höhe, so sieht man hinten in der Tiefe des Herzbeutels die V. cava inf., die zum rechten Vorhof emporsteigt; sie verläuft nur eine ganz kurze Strecke ausserhalb des Herzbeutels.

Bis jetzt haben wir nur die vorderen Theile des Mediastinum betrachtet. Nehmen wir nun aber das Herz mit der V. cava sup., der Art. pulm. und der Aorta ascendens weg, so kommen auch die tieferen Theile zum Vorschein. **Die hintere Partie des Mediastinum** wird von der Lungenwurzel mit den eintretenden Gefässen und Luftwegen und dem Oesophagus ausgefüllt. In der Mitte kommt man hinter gefässreichem Fettgewebe auf die Trachea. Diese ist anfangs seitlich eingefasst von der Art. anonyma und der Art. carot. comm. sin. und zieht später von diesen etwas gedeckt hinter dem Arcus aortae (s. Fig. 34) nach abwärts. Etwa in der Höhe des vierten oder fünften Brustwirbels spaltet sie sich in die

beiden Hauptbronchien, überall in lockeres Zellgewebe eingelagert. Weiter unten liegt sie hinter der Art pulmonalis.

Zahlreiche Lymphdrüsen umgeben die Trachea.

Diese können verkäsen, in die Luftröhre oder in die Gefässe durchbrechen und dadurch schwere Gefahren für die Betroffenen bringen.

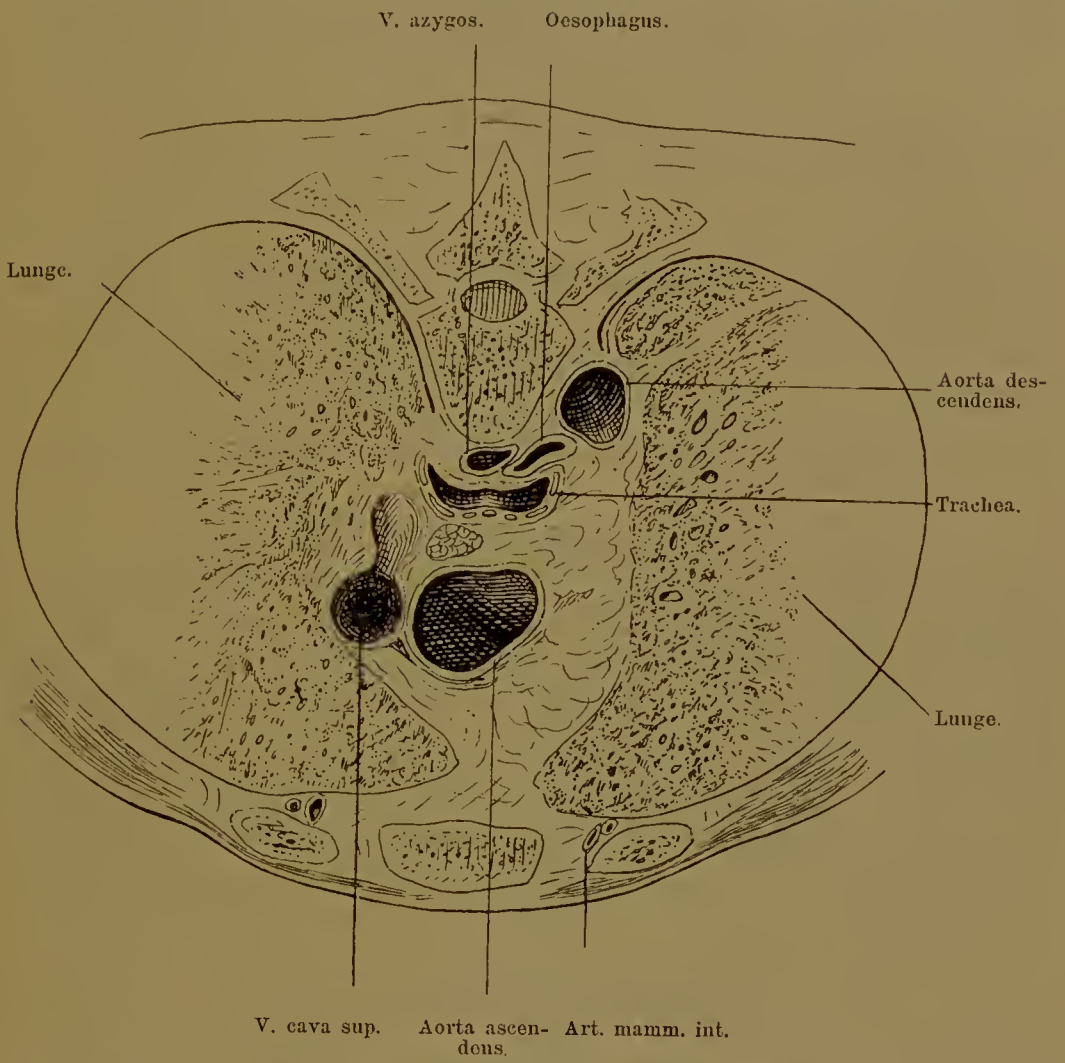

Fig. 35. Durchschnitt durch die Brustorgane dicht über der Art. pulm. dextra, durch den unteren Rand der II. Rippe.

Hinter der Trachea verläuft der Oesophagus als direkte Fortsetzung des Pharynx vor der Wirbelsäule nach unten durch das Zwerchfell zum Magen. Der Anfang des Oesophagus liegt hinter dem unteren Rand der Cartilago cricoidea in der Höhe des sechsten Halswirbels, sein Ende vor dem elften Rückenwirbel*).

*) Anmerkung. Er ist 23—26 cm lang; von den oberen Schneidezähnen bis zum Oesophagus-Anfang rechnet man 14—15 cm; um in den Magen zu gelangen muss also die Sonde mindestens 37—41 cm weit eingeführt werden.

Hinter der Cartilago cricoid. ist er häufig etwas enger als im Uebrigen, so dass die Sonde aufgehalten wird; oft sind es auch nur kurzdauernde spastische Kontrakturen, die die Sonde nicht weiter gleiten lassen.

Vorn stösst er an die Trachea mit ihr durch lockeres Zellgewebe verbunden, hinten an die Wirbelsäule, von ihr nur durch wenig Zellgewebe getrennt, das eine Fortsetzung des Retropharyngealgewebes darstellt. Der Brusttheil der Speiseröhre beginnt am zweiten Brustwirbel. Er zieht neben dem hinteren Theil des Aortenbogens herab.

Infolgedessen können eventuell bei Aneurysmen des Arcus, wenn man den Oesophagus sondiren muss, Perforationen zu Stande kommen.

Auch mit dem linken Bronchus ist er durch Bindegewebe nahe verknüpft.

Deshalb kann auch dadurch eine Sondirung gelegentlich unangenehme Folgen herbeiführen.

Weiter unten liegt der Oesophagus dem hinteren Theil des Perikard an.

Es können hier Fremdkörper im Oesophagus, Verletzungen und Blutungen der V. pulm. verursachen.

Vom vierten Brustwirbel an geht der Oesophagus mehr nach vorn. Er liegt bis zum achten Brustwirbel rechts von der Aorta (siehe Fig. 33), wendet sich aber allmählich vor dieselbe, so dass er dicht vor seinem Austritt durch das Zwerchfell direkt vor der Aorta descendens sich findet. Zu beiden Seiten von ihm zieht der entsprechende Nerv. vagus herab, der linke mehr nach vorn, der rechte mehr nach hinten liegend. Beide treten mit ihm durch das Zwerchfell. Hinter und neben dem Oesophagus, in dem Bindegewebe, das sich zwischen ihm und der Wirbelsäule befindet, und zu beiden Seiten der Wirbelkörper, liegt ein Venensystem. Dies besteht im Wesentlichen aus queren Aesten, die in zwei zu beiden Seiten der Wirbelsäule verlaufende Venen einmünden, rechts die V. azygos (s. Fig. 35), links die V. hemiazygos. Die V. azygos beginnt in der Höhe des letzten Brustwirbels, zieht mit dem Nerv. splanchnicus major dext. nach oben, hinter der rechten Lungenwurzel nach vorn biegend, über den rechten Bronchus hinweg in die V. cav. sup. Links verläuft die V. hemiazygos ebenso und zieht in der Höhe des siebenten oder achten Brustwirbels schräg über die Wirbelsäule, dicht auf ihr liegend, zur V. azygos hinüber. Beide sind umsponnen von einem reichlichen Netz von Lymphgefässen, die alle in den Ductus thoracicus einmünden. Dieser zieht zwischen Aorta und V. azygos in der Mitte der Wirbelsäule in Fett gehüllt nach oben. In der Höhe des vierten Rückenwirbels geht er nach rechts von der

Wirbelsäule hinauf, um hinter dem Aortenbogen, dem Oesophagus und der Art. carot. comm. sin. im Bogen nach oben links zur V. subclavia hin zu gelangen. In diese mündet er ein, nahe dem Winkel zwischen V. jug. int. und Subclavia.

Hier kann er gelegentlich bei Operationen am Halse verletzt werden.

Zu beiden Seiten der Wirbelsäule verläuft der N. sympathicus.

Vierte Abtheilung.

Die obere Extremität.

Die Schultergegend.

Die Schulter umfasst den Verbindungstheil zwischen oberer Extremität einer-, dem Thorax und Hals andererseits. Ich ziehe deshalb nothwendiger Weise die Grenzgebiete dieser Theile mit in die Schilderung. Die Clavicula, was peripher von ihr liegt, der M. pectoralis major, die Scapula mit ihrer Muskulatur, müssen zweifellos zur Schultergegend hinzugenommen werden.

21. Kapitel.

Die vordere Schultergegend.

Die Haut der **vorderen Schultergegend** ist überall mitteldick sehr verschieblich, häufig von einem reichlichen Fettgewebe unterpolstert, namentlich in dem äusseren Theil. Auf der Clavicula aber findet man so gut wie gar kein Fett. In dem Subcutangewebe kommen vom Halse her über das Schlüsselbein zwischen jenem und dem M. subcutaneus colli die Nervi supraclaviculares zur Haut der vorderen Brustgegend. Präparirt man nun die Haut weg, so trifft man oben direkt unter dem Subcutaneus colli auf die obere und vordere Fläche der Clavicula, die sich vom Akromion S-förmig zum Sternum hinzieht. Die Clavicula ist mit dem Manubrium des Sternum durch ein Gelenk verbunden, das durch eine Bandscheibe

in zwei Höhlen getheilt wird. Die Gelenkkapsel geht vom innersten Theil der Clavicula zur Incisura clavic. des Sternum und zur Gelenkfläche des ersten Rippenknorpels, indem sie sich dicht an die Grenzen der überknorpelten Flächen ansetzt. Auf der vorderen Seite wird sie von dem kräftigen Lig. sternoclav. bedeckt, während zwischen den Enden des Sternaltheiles beider Schlüsselbeine das Lig. interclav. sich ausspannt. Ausserdem wird die untere Fläche der Clavicula mit dem oberen Rand der ersten Rippe durch das Lig. costoclaviculare verbunden. Dieses Band ist aber nicht direkt unter der Haut gelegen, sondern noch bedeckt von Muskeln. Die Gelenkverbindung des Schlüsselbeines mit dem Akromion ist einfacher als die sternale. Die Gelenkflächen sind plane und durch eine Gelenkkapsel verbunden, welche durch das Lig. acromioclaviculare verstärkt wird. Dieses Ligament verläuft vom äussersten Rand der Clavicula zum Akromion. Am unteren Rand des Schlüsselbeines sitzt die Fascia pectoralis, die von der Clavicula und dem Sternum über den M. pectoralis major hinzieht, mit dem sie ziemlich innig verwachsen ist. In gleicher Weise ist auch der äussere Theil der Schultergegend von einer Fascie bedeckt, die mit dem darunter liegenden Muskel innig verwachsen ist und ihn umscheidet. Nun liegen vor uns auf dem Thorax der von der Fascie bedeckte M. pector. major, dessen Verlauf und Gestalt wir schon kennen gelernt haben (s. S. 106), während am lateralen Theil nur die gewölbte Platte des M. deltoideus zu Gesicht kommt. Den Fasern dieses Muskels dient der äussere Theil des vorderen Randes der Clavicula, das Akromion und die Spina scapulae als Ursprungsstätte, von wo sie sich ebenfalls in konvergenter Richtung zur Tuberositas deltoid. des Humerus begeben. Am vorderen Rand des Deltoideus läuft die V. cephalica schräg von unten aussen nach innen oben, bis nahe an die Clavicula, wo sie durch die Fascie in die Tiefe tritt. Hier in dieser Gegend ist zwischen dem medialen Rand des M. deltoid. und dem lateralen Rand des Pectoralis ein nicht von Muskeln erfüllter Raum vorhanden, der dadurch entsteht, dass die Muskeln von unten nach oben nach der Clavicula zu divergiren, das ist die sogenannte Mohrenheim'sche Grube. Sie ist von Fett ausgefüllt. Man fühlt in ihr einen prominenten Knochen, den Pro. coracoideus des Schulterblattes. Zwischen Clavicula und Proc. coracoideus spannt sich das starke Lig. coracoclav. aus. Es entspringt von der medialen Seite des Proc. coracoid. und setzt sich weit ausgebreitet an den unteren Rand und die Hinterfläche der Clavicula an. Aus dieser

Grube tritt gewöhnlich eine kleinere Arterie, die Art. thoracico-acromalis, die die Akromialgegend, den M. deltoideus und den

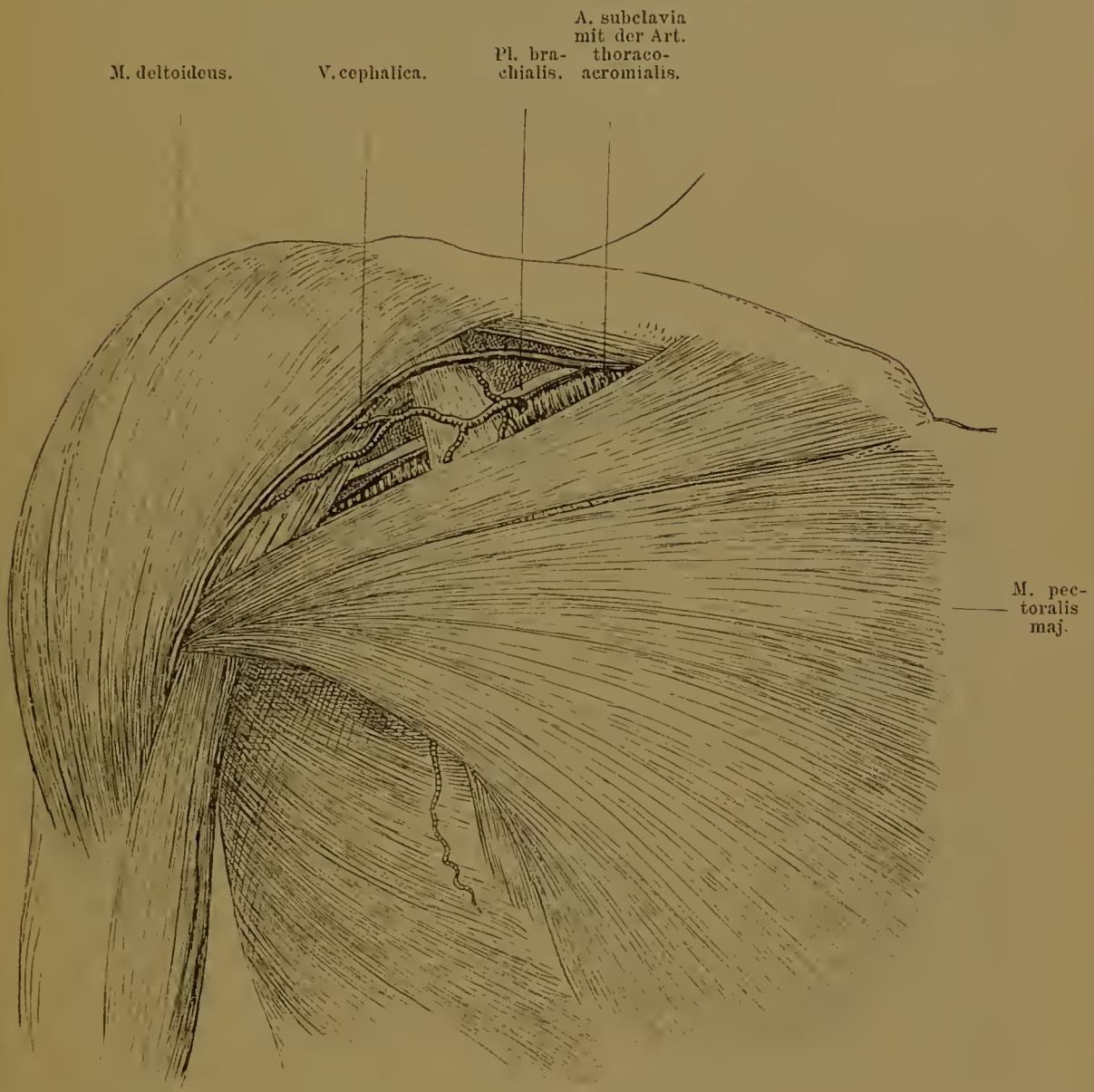

Fig 36. Vorderansicht der Brust und der Schulter, nach Wegnahme der Haut, des Fettes und der Fascia clavipect. Zwischen M. pector. maj. und M. deltoideus liegt unter dem Schlüsselbein die Mohrenheim'sche Grube, die vom M. pect. min. quer durchsetzt wird. In ihr sieht man die Art. subclavia und den Plexus brachialis. Am medialen Rand des M. deltoid. verläuft die V. cephalica. Ueber den M. pect. min. verläuft schräg nach aussen die Art. thoraco-acromialis.

M. pectoral. major versorgt. Nach Entfernung des M. pect. maj. kommt man auf den M. pectoralis min., der vom Proc. corac. mit divergirenden Fasern zur dritten, vierten und fünften Rippe schräg

nach innen herabsteigt. An diesen Muskel schliesst sich nach oben zu eine Fascie, welche, indem sie sich zur unteren Fläche der Clavicula, zu dem unter dieser gelegenen M. subclavius und dem Proc. coracoid. begiebt, den Raum oberhalb des Pectoral. minor über-

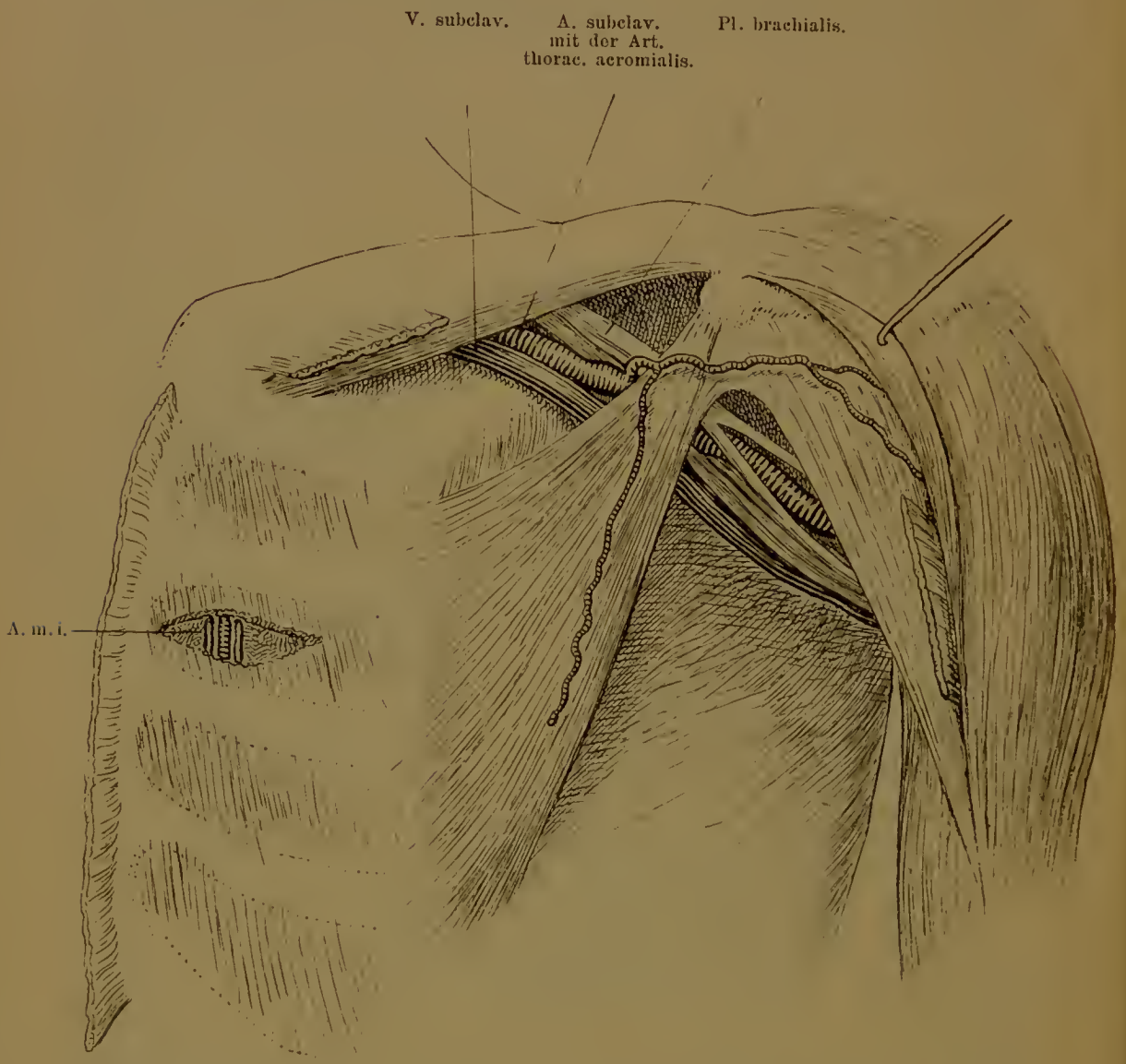

Fig. 37. Vordcransicht der Brust und der Schulter nach Wegnahme der Haut und des M. pect. maj. M. deltoid. etwas nach aussen gezogen. Man sieht den M. pect. min. und unter ihm laufen schräg von der Clavicula zum Arm die Vena und Art. subclavia und der Plex. brachialis. Im medialen Theil ist ein Intercostalmuskel quer aufgeschnitten, um den Verlauf der V. und Art. mammaria int. zu zeigen. A. m. i. = Art. mammaria int.

brückt. Die vorerwähnte V. cephalica tritt durch diese Fascie in die Tiefe und etwas weiter nach innen treten die Art. thoracicoacromialis sowie die kleinen begleitenden Venen und die N. thorac. ant. hindurch.

Hinter dieser Fascie liegt der Raum, durch den die grossen Gefässe und Nerven hindurch gehen, auf ihrem Wege vom Halse her nach der Achselhöhle. Unterhalb des M. pect. minor findet man wiederum Fettgewebe. Nimmt man ihn also ebenso wie jene Fascie weg, so braucht man nur noch dieses Fettgewebe etwas bei Seite zu schaffen, um einen klaren Ueberblick in den Verlauf der grossen Gefässe und Nerven zu haben. Die Arterie tritt etwas lateral von der Mitte der Clavicula unter der letzteren resp. dem M. subclavius hervor und verläuft über die obersten Zacken des M. serratus durch jenen Raum oberhalb des M. pect. minor. Medial vom Proc. coracoideus tritt sie unter dem Pect. minor hindurch und geht schräg weiter nach unten aussen an den Arm hinter den M. coracobrachialis. Medial und dicht neben ihr liegt die V. axillaris in jener Grube, während der Plexus brachialis lateralwärts von der Arterie verläuft. In dieser Grube gehen von der A. subclavia zwei Aeste ab, deren einer schräg nach oben aussen die Fascie perforirend am oberen Rand des Pect. minor hinzieht, die Art. thoracoacromialis, indessen medialwärts die Art. thoracalis suprema entspringt, um mit der gleichnamigen Vene über den M. pect. minor zum M. pect. major hin zu ziehen.

An dieser Stelle kann man die Unterbindung der Subclavia machen, sie liegt hier in der Mohrenheim'schen Grube, nur von Haut, Fascie und Fett, nicht von Muskeln bedeckt.

Das Verhältniss der Gefässe zu einander wird in dem Verlaufstück hinter dem M. pect. minor ein anderes. Hier liegt nämlich die Arterie zwischen zwei dicken Nervenstämmen, welche nach ihrer Vereinigung den N. medianus bilden. Von dem einen Ast zweigt sich schräg nach aussen der N. musculocutaneus oder perforans ab, der zum M. coracobrachialis zieht. Ihre Unterlage bildet in dieser Gegend der dritte Interkostalraum. Am unteren Rand des Pect. minor arrangirt sich dann das Lageverhältniss der Gefässe und Nerven so, dass auf der Arterie die beiden Aeste des Medianus sich vereinigen und zur lateralen Seite der Arterie sich begeben, während auf der medialen Seite sich der N. ulnaris von hinten her an die Arterie anlegt mit dem Cutan. antibr. med. Von diesen medialwärts verläuft dicht dabei die Vene. Hinter der Arterie aber liegt der Nervus radialis und der N. axillaris, die sich schon oberhalb des Pect. minor von der Arterie abzweigen. Nimmt man nun die vorderen Theile des M. deltoideus weg, oder zieht man diese stark nach aussen oben, so kommt man medial zunächst auf den Ansatztheil des M.

peet. maj. am Humerus. Dahinter werden die vom Proc. corac. nach dem Oberarm ziehenden Muskeln blossgelegt, der Coracobrachialis und der kurze Kopf des Biceps, hinter denen die Gefässe und Nerven an den Oberarm herabziehen. Lateral von diesen Muskeln dagegen, dicht hinter und medial von dem Ansatz des Peet. major verläuft die Sehne des langen Kopfes des Biceps von

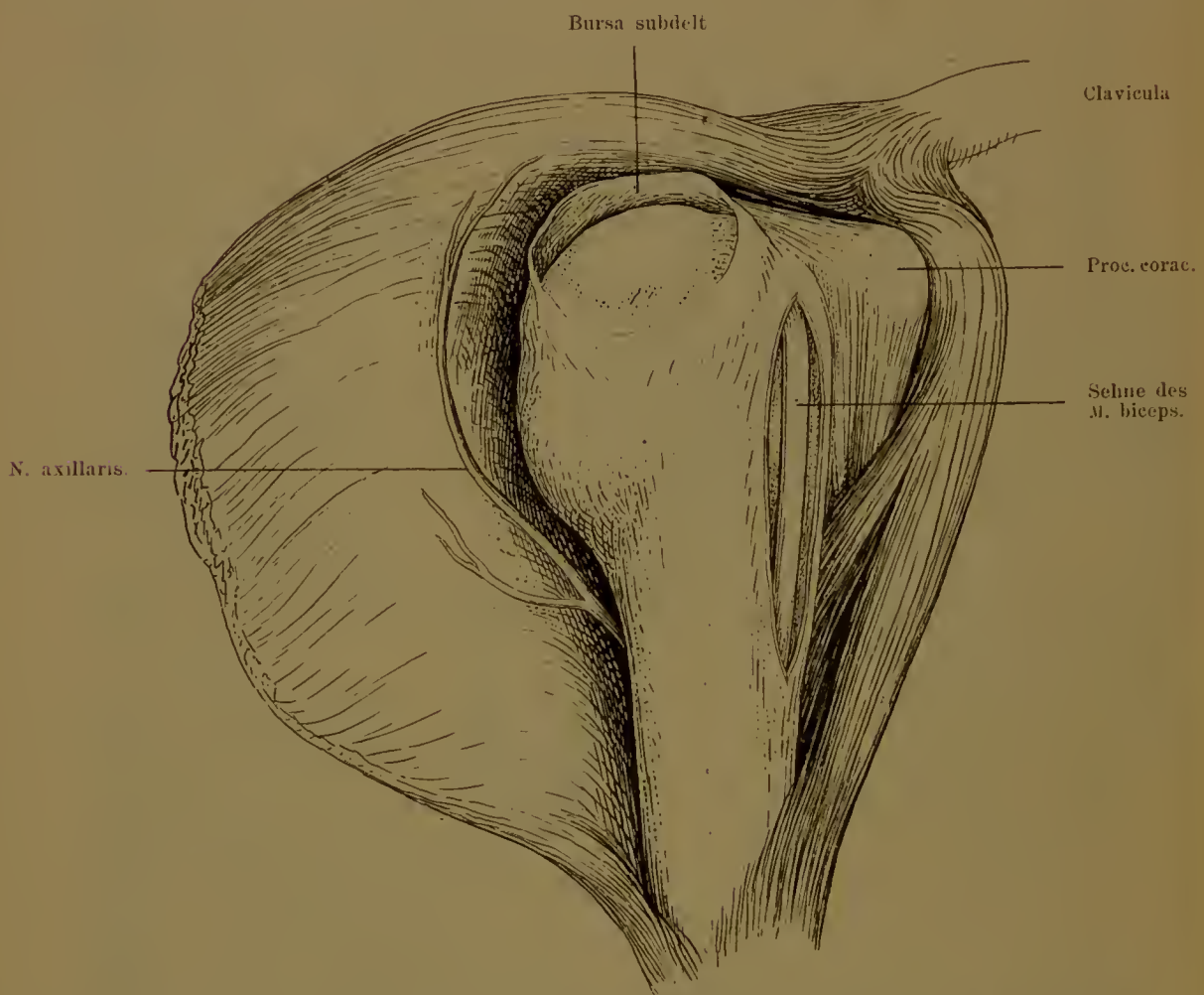

Fig. 38. Schultergegend nach Spaltung und Nachauswärtsklappen des M. deltoideus, um die Bursa subdeltoidea und die Sehnenscheide des Biceps zu zeigen.

der Fossa glenoidalis scapulae her in dem Sulcus zwischen beiden Tubercula. Lateral tritt eine stark entwickelte Bindegewebsschicht zu Tage und hinter dem Ursprung des M. deltoideus am Akromion findet man einen grossen, mächtigen Schleimbeutel, der zum Theil vom Akromion, zum Theil vom Deltoideus bedeckt wird, die Bursa subdeltoidea. Er kommunizirt gewöhnlich nicht mit dem Gelenk.

Gar nicht selten ist er der Sitz selbständiger Erkrankungen. Diese dürfen nicht mit Erkrankungen des Schultergelenks verwechselt werden.

Nun liegen auch zwei Bänder zu Tage, welche die Verbindungen zwischen dem Proc. coracoid. einerseits und dem Akromion und der Clavicula andrerseits darstellen, das Ligamentum coracoacromiale und coracoclaviculare. Die Basis des ersteren sitzt am lateralen Rand des Proc. corac., während die Spitze am Endtheil des Akromion Platz findet. Auf diese Weise bildet das Akromion, dieses Ligament und der Proc. corac. ein festes, gewölbtes Dach über dem Schultergelenk. Das Lig. coracoclaviculare spannt sich von der medialen Seite des Proc. coracoideus, indem es sich weit ausbreitet, zum hinteren Rand und der Hinterfläche der Clavicula hinüber (s. Fig. 41 S. 134).

Zwischen dem schräg nach aussen unten ziehenden Caput. int. bicip. und der Sehne des langen Kopfes liegt ein Raum, in dessen oberem Theil man auf den breiten Ansatztheil eines Muskels, des M. subscapularis kommt, der von der Thoraxfläche der Scapula über die Vorderseite des Schultergelenks mit schräg nach oben lateral gerichteten Fasern an das Tuberculum min. zieht. Vor diesem Muskel verläuft in querer Richtung die nicht bedeutende Art. circumflexa humeri ant., die von der Art. axillaris hinter dem M. coracobrachialis und dem kurzen Bicepskopf bis zur langen Bicepssehne verläuft, wo sie sich in verschiedene Aeste theilt. Man sieht ihren Verlauf noch besser, wenn man den M. coracobrachialis und den Biceps entfernt. Da kann man auch bemerken, wie schräg vom Plexus brachialis nach aussen unten der N. axillaris herabzieht, der am unteren Rand des M. subscapularis zwischen diesem und dem Humerusschaft sich nach hinten einsenkt. Mit einer quer von der Art. axill. nach aussen hinten verlaufenden Arterie, der Circum, flexa hum. post., begiebt er sich auf die Hinterseite des Humerus.

Nimmt man nun auch den M. subscapularis weg, so kommt man direkt auf die Gelenkkapsel mit ihren Verstärkungsbändern und die Gelenkenden des Schultergelenkes. Bevor ich jedoch das Schultergelenk beschreibe, will ich die Schultergegend von hinten her betrachten.

22. Kapitel.

Die hintere Schultergegend.

Die Haut der **hinteren Schultergegend** ist gewöhnlich etwas derber, als die der vorderen, das Subcutangewebe spärlich. Hat man sie entfernt, so kommt man, wie wir früher schon sahen, auf

den von einer Fascie bedeekten M. cucullaris, der den oberen medialen Theil der Scapula oberhalb der Spina scap. deckt, während der obere laterale unterhalb der Spina gelegene Theil unter dem Deltoideus verborgen ist. Die untere Spitze der Scapula wird vom Latissimus dorsi verdeckt. Diese Muskeln sind durch eine Faseie mit einander verbunden. Nach Entfernung der Muskeln sieht man die schräg von innen unten nach oben aussen verlaufende Spina seapulae, die im Akromion endigt. Oberhalb und unterhalb derselben hüllt eine derbe Fascie die Muskulatur der Fossa infraspinata resp. supraspinata ein, indem sie von der Spina seap. an den oberen resp. unteren Rand des Schulterblattes zieht. Die Fossa supraspin. wird von dem M. supraspinatus ausgefüllt, der in ihr seinen Ursprung nimmt und zur oberen Facette des Tubereulum majus hum. hinzieht. Dahingegen ist die Fossa infraspin. von zwei Muskeln eingenommen, die freilich häufig zu einer Muskelplatte vereinigt sind, von dem M. infraspinatus und dem Teres min. Sie ziehen in sehräg nach oben lateral ansteigender Richtung zu der mittleren und unteren Facette des Tubereulum maj. Vom unteren äusseren Rand der Seapula geht sehräg der M. teres maj. naeh dem Humerus, um sieh hier neben der Sehne des Latissimus dorsi an die Spina tubereul. min. zu setzen. Ehe er jedoch an den Humerus gelangt, wird er von dem langen Kopf des Triceps brachii gekreuzt, der an dem Tuberculum unterhalb der Fossa glenoid. scap. entspringt und sich zu den Muskelmassen des Triceps auf die Hinterseite des Humerus begiebt. Am medialen Rand des langen Tricepskopfes schlägt sieh von vorn eine Arterie auf die Hinterseite herum zwisehen seinem Ansatzpunkt und dem Seapularand, das ist die Art. circumflexa seap.: sie versorgt den M. infraspin. In dem lateralen, vom Deltoideus bedeckten Theil der hinteren Schultergegend sieht man, wenn man den medialen Rand dieses Muskels stark nach oben aussen zieht, einen Nerven und eine Arterie, zwisehen dem unteren Rand des Teres minor und dem langen Kopf des Triceps, über dem oberen Rand des Teres major in querem Bogen naeh aussen verlaufen. Der Nerv ist der N. axillaris, die Arterie die ziemlich starke Circumflexa humeri post. Besser noch kann man den Verlauf der beiden überschauen, wenn man den Muskelbauch des M. teres min. wegnimmt. Man sieht dann, wie beide sich dicht am unteren Rand des Humeruskopfes herumsehlagen, der Nerv etwas höher als die Arterie, und sich um den chirurgisehen Hals des Humerus zum Deltoideus wenden.

Oberhalb des Lig. transvers. scap., das die Incisura scapulae überspannt, dringt die von der Clavicula herkommende Art. trans-

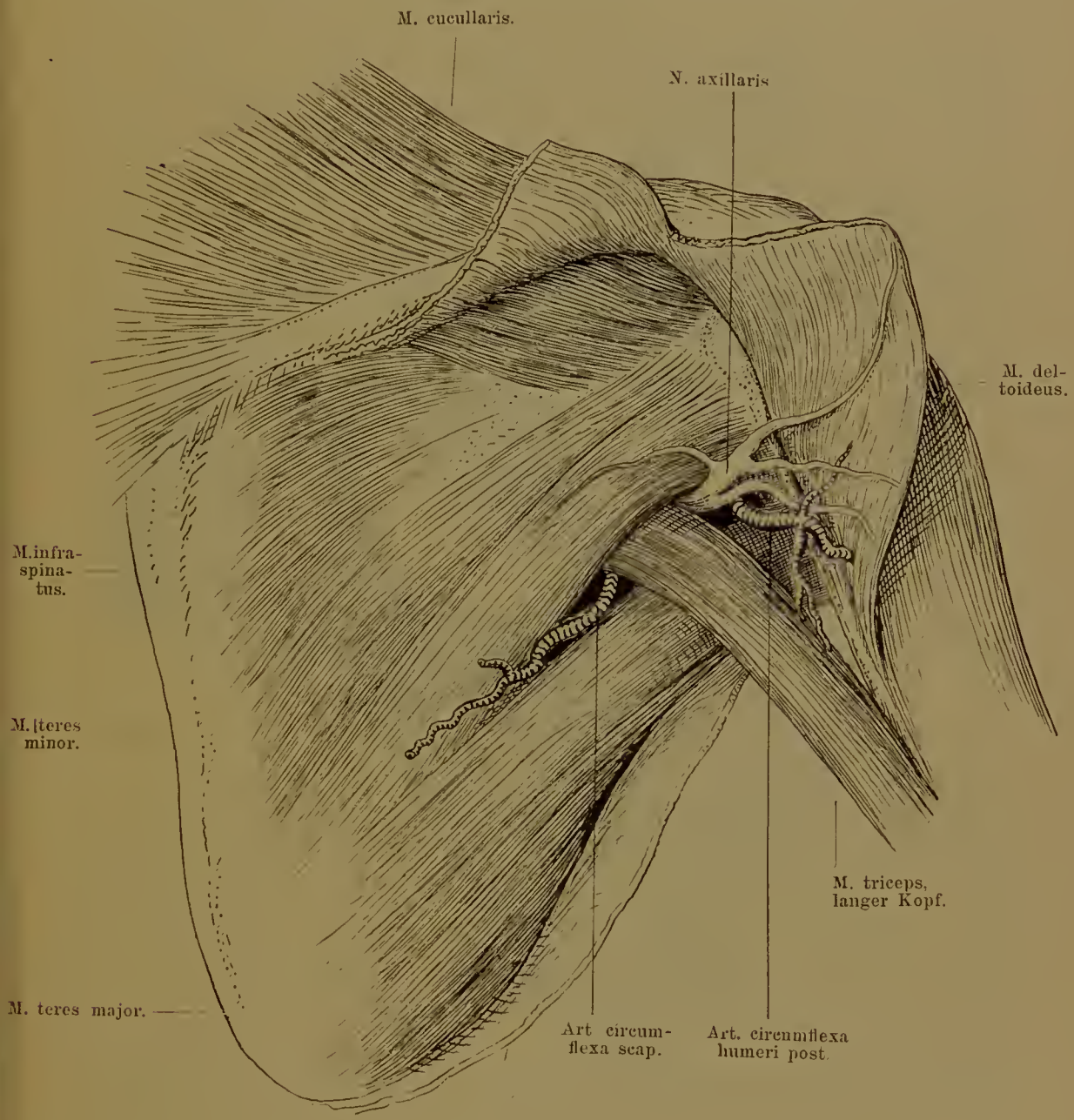

Fig. 39. Hinteransicht der Schultergegend nach Entfernung der Haut. M. deltoideus zum Theil gespalten. In dem lateralen Raum zwischen M. teres minor, teres maj. und caput long. tric. kommt der N. axillaris mit der Art. circumfl. humeri heraus, in dem medialen die Art. circumfl. scapulae.

versa scapulae in die Fossa supraspinata, versorgt die Substanz des M. supraspin. und biegt dann um den lateralen Rand der Spina scapulae herum in die Fossa infraspin. Den gleichen Weg macht

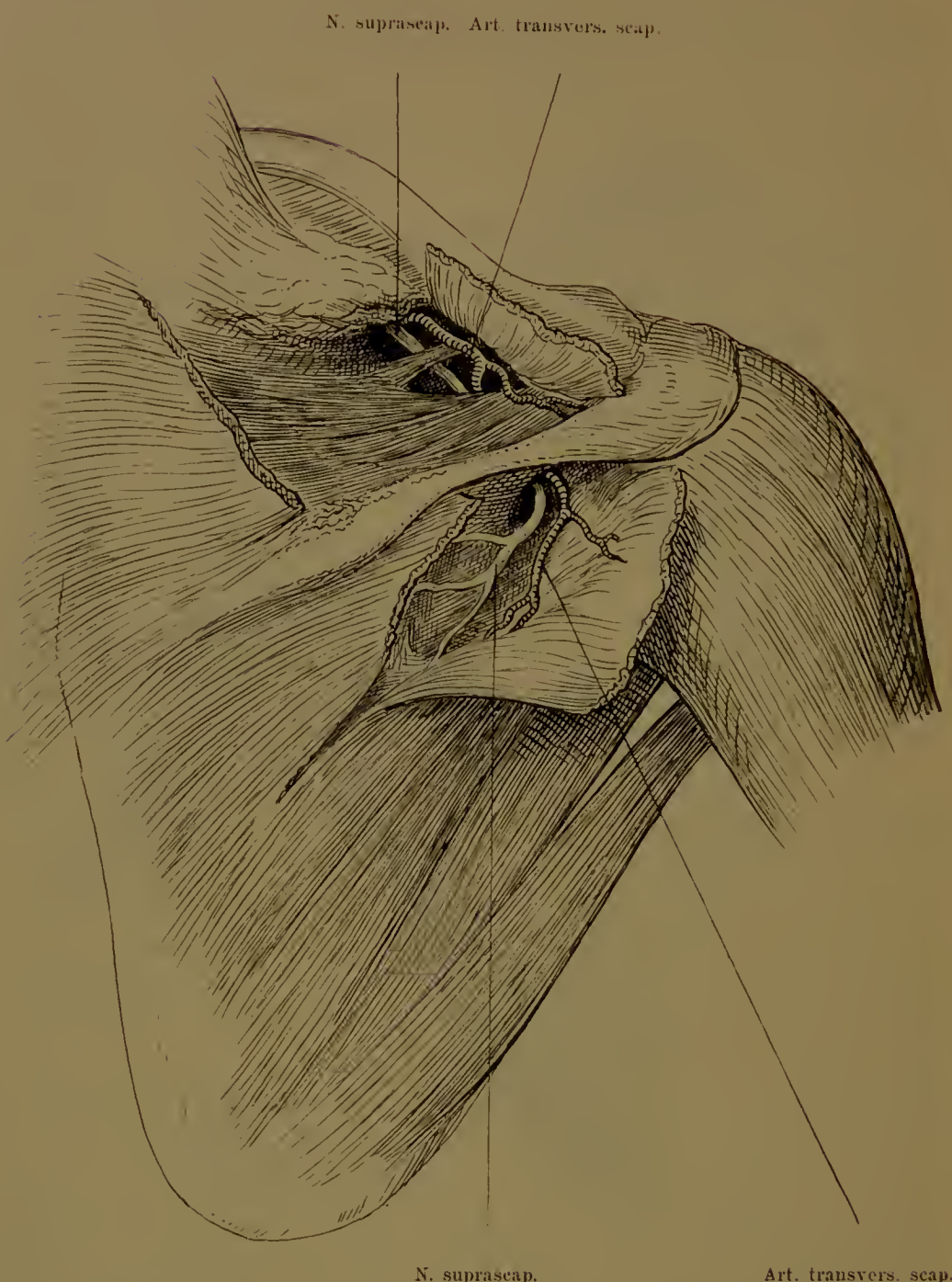

Fig. 40. Hinteransicht der Schultergegend, etwas von hinten oben gesehen. Oben der M. cucullaris gespalten, um die Art. transvers. scapulae, die über, und den N. suprascapularis, der unter dem Lig. transvers. scap. verläuft, sichtbar zu machen. Unten der M. infraspin. gespalten, um dieses Gefäss und den Nerven in der Fossa infraspinata zu zeigen.

der N. supraspin. vom fünften Halsnerven, nur geht er unter dem Lig. transversum scap. hindurch; er versorgt ebenso wie die Arterie die Muskeln der Fossa supraspin. und infraspin.

Durch die Wegnahme jener Muskeln ist auch die hintere Fläche der Scapula und die Hinterseite des Schultergelenks blossgelegt worden. Entfernt man nun noch das dünne Schulterblatt, so liegt nach vorn davon der Musc. subscapularis, der vom medialen Rand der Scapula mit schräg nach oben lateral konvergirenden Fasern zum Tuberculum min. humeri zieht. Er ist von einer dünnen Fascie bedeckt. Auf ihm läuft dem lateralen Rand desselben entlang die Art. subscapularis herab, die sich in die Art. thoracico-dorsalis fortsetzt und die schon erwähnte Circumflexa scapulae abgiebt. Nach vorn von ihm liegt der M. serratus anterior auf dem Thorax auf.

Die Art. transversa scapulae und colli, Aeste der Art. subclavia anastomosiren mit der Art. subscapularis, einem Ast der Art. axillaris. Bei Unterbindung der Art. axillaris oder subclavia unterhalb der Clavicula dienen diese als Collaterale.

23. Kapitel.

Das Schultergelenk.

Nachdem wir so die vordere und hintere Schultergegend studirt haben, können wir nun eine Betrachtung des Theiles anschliessen, der den eigentlichen Kern der ganzen Schultergegend ausmacht, des **Schultergelenkes.** Wir sahen, dass das Gelenk, resp. seine Kapsel auf der Vorderseite ganz gedeckt ist durch den M. subscapularis, der zum Tuberculum min. sich begiebt. Nach aussen davon in dem Sulcus intertubercul. findet sich die Sehne des Biceps, die hier in einem Schleimbeutel, der Vag. muc. intertubercularis verläuft, der regelmässig mit dem Gelenk kommunizirt (s. Fig. 38, 41). Oben liegt auf der Kapsel resp. verstärkt dieselbe ein Band, das vom seitlichen Theil des Proc. coracoid. zum Humeruskopf hinzieht, das Lig. coraco-humerale. Es entspringt vom lateralen Rand des Proc. corac. an der Basis und zieht nach unten vorn, indem es sich beiderseits vom Sulc. intertubercul. an den anatomischen Hals des Humerus ansetzt. Auf der Hinterseite und oben ist dieses Band von der Sehne des M. supraspin. bedeckt. Mit dieser sowohl als mit der Kapsel ist das Band fest verwachsen. Hinten ist die Kapsel, wie wir schon sahen, gedeckt und verstärkt durch die mit ihr fest verwachsene Sehne

des M. infraspin. und Teres minor. Diese Muskelsehnen sind alle so fest mit der Kapsel verbunden, dass sie sich ohne Kapselverletzung nur schwer abtrennen lassen. Beim Abriss der Sehne reisst gewöhnlich ein Stück Kapsel und Knochen mit ab. Hat man nun vorn den Muse. subscap. entfernt und hinten die Schulterblattmuskeln, dann liegt die Gelenkkapsel vor uns, die sich nach aussen vom Labrum

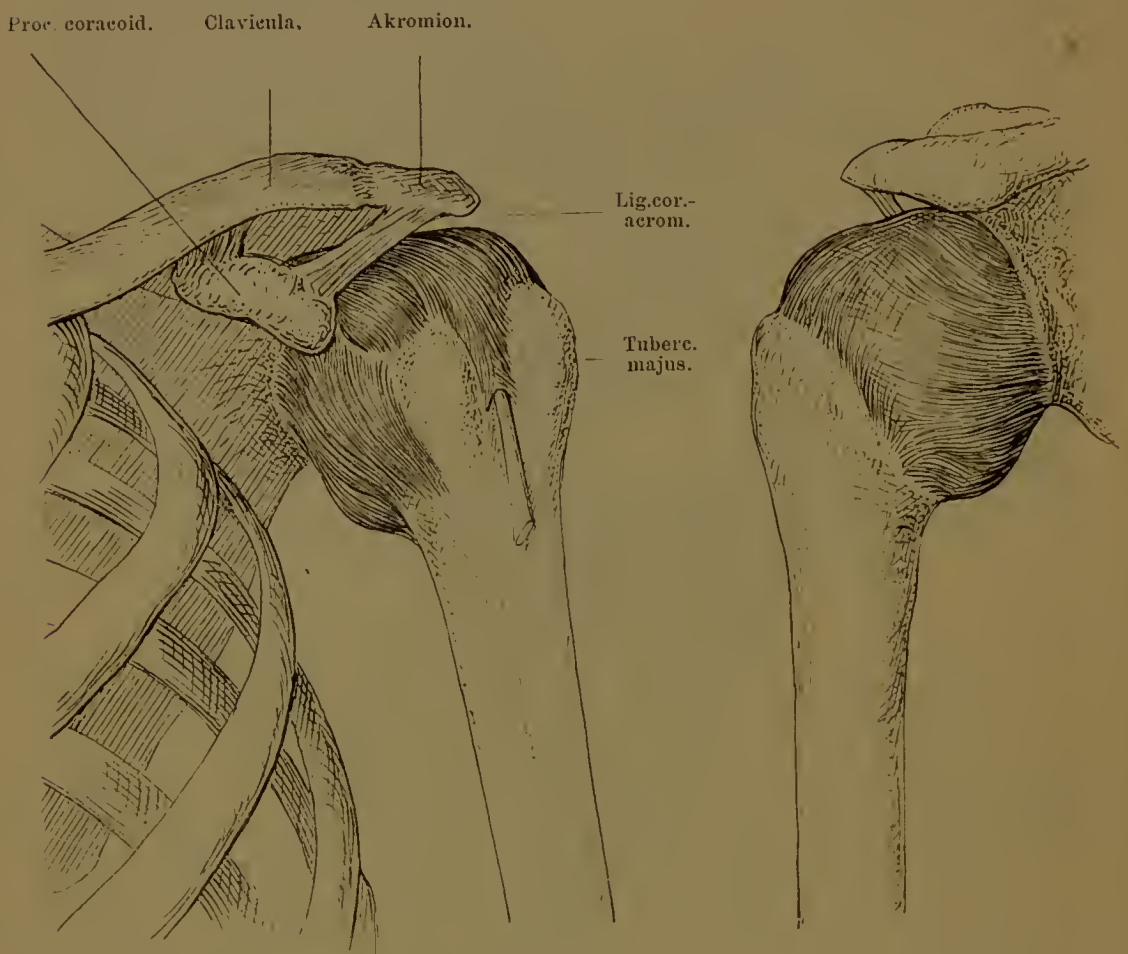

Fig. 41 und 42. Schultergelenkkapsel von vorn und von hinten. Auf der Vorderseite sieht man zwischen den beiden Tubercula die Bicepssehne in einer besonderen Ausstülpung der Kapsel. Lateral vom Proc. coracoideus sitzt eine besondere Tasche der Kapsel.

glenoidale um die ovale Cavitas glenoidalis herum ansetzt, während sie am Humeruskopf vorn sich an das Collum anatomicum inserirt, dicht neben dem überknorpelten Theil des Kopfes, hinten jedoch weiter herabreicht. Das Tubereulum majus mit seinen drei Facetten für die Muskelansätze und das Tubereulum minus liegen also extracapsulär. Die Kapsel des Schultergelenkes ist ausser-

ordentlich weit, von fast doppeltem Volumen des Schulterkopfes, dabei von sehr verschiedener Dicke und Festigkeit. Der schwächste Theil der Kapsel befindet sich am oberen Rand des M. subscap. dicht unter dem Proc. corac. Ferner ist noch unten zwischen dem M. subscap. und Teres minor eine schwache Stelle vorhanden. Hier ist die Kapsel ja auch weder durch einen Muskel noch durch ein Band verstärkt.

Diese schwachen Stellen sind es gewöhnlich, die bei Luxationen einreissen und dem Humeruskopf Gelegenheit zum Austritt geben.

Eröffnet man die Kapsel, dann findet man die überknorpelte Gelenkfläche des Humeruskopfes, die im Vergleich mit der überknorpelten Gelenkfläche des Schulterblattes ziemlich gross ist, trotzdem letztere noch durch ein Labrum glenoid. vergrössert ist. An der oberen Wand der Kapsel unter dem Theil, der vom Lig. coraeohumerale bedeckt ist, zieht die Sehne des Bieeps über den Humeruskopf vom Tuberculum supraglenoid. zur Fossa inter-tubereul. In diese Fossa hinein sendet die Gelenkkapsel eine Fortsetzung, die Bursa intertubercul. Ein zweiter mit dem Gelenk kommunizirender Schleimbeutel findet sich zwischen Kapsel und hinterem Theil des Proc. corac.

Im Schultergelenk sind Bewegungen nach allen Richtungen hin möglich, jedoch in verschieden hohem Grade. Durch Mitbewegung der Scapula können die meisten dieser Bewegungen noch erheblich weiter ausgeführt werden. Die Flexion geht etwa bis zum rechten Winkel, dann stösst der anatomische Hals und die Tubercula an den vorderen Rand des Akromion. Durch Verschiebung des Schulterblattes gelingt es aber die Pfanne so zu stellen, dass der Arm bis zur Vertikalen erhoben werden kann. Die Extension hat nicht diese Exkursionsfähigkeit. Sie erreicht nur etwa 70—80 Grad. Die Abduktion des Armes ist im Schultergelenk bis zur Horizontalen ausführbar, bei Verschiebung des Schulterblattes bis zur Vertikalen, während die Adduktion deshalb, weil der Arm an den Thorax stösst, nicht weiter getrieben werden kann. Ausser diesen Bewegungen kann der Oberarm noch eine Rotation um die Längsachse ausführen. Wird diese bei herabhängendem Arm vorgenommen, so findet sie ihr Ende, wenn die Tubercula an den Pfannenrand anstossen; ist der Arm aber erhoben, so bilden die Bänder, namentlich das Lig. coracohumerale die Hemmung. Ausserdem können die verschiedenen reinen Formen der Bewegung kombinirt werden.

24. Kapitel.

Die Achselhöhle.

Wenn wir nun auch alle Theile der Schultergegend in einer bestimmten Lage zu einander kennen gelernt haben, so müssen wir einen Theil derselben doch noch einmal untersuchen, aber von einem

anderen Standpunkt aus, weil dieser bei der praktisch-chirurgischen Thätigkeit sehr häufig eingenommen wird: wir müssen sie auch von der Achselhöhle aus betrachten.

Die **Achselhöhle** wird nach vorn begrenzt durch den M. pect. maj., nach hinten durch den Latissimus dorsi. Die Haut der Achselhöhle ist dünn, mit reichlichem subcutanem Fettgewebe unterpolstert. Sie ist reich an Schweissdrüsen und Haaren.

Diese geben nicht selten Anlass zur Entwickelung von recht schmerzhaften Abscessen.

Unter der Haut und mit ihr etwas verwachsen findet man eine Fascie, welche die Achselhöhle überzieht und in direktem Zusammenhang mit der Fascia coracoclav. steht. Sie erstreckt sich von der hinteren Seite des Pect. minor über die Achselhöhle zur inneren Seite des M. latissimus dorsi. Hat man die Fascie gespalten, so kommt man auf eine grössere Portion von Fettgewebe, das reich an Lymphdrüsen ist und die ganze Achselhöhle ausfüllt. Diese Lymphdrüsen liegen theils dicht unter der Fascie, theils unter dem Rand des Pectoralis, theils unter dem Latissimus, theils zwischen M. subscapularis und Thorax, theils in der Tiefe der Achselhöhle um die Vena axillaris herum. Sie ziehen sich, in Fettgewebe gehüllt, mit der Vene sowohl nach der Fossa infra- als supraclavicularis. Da in sie die Lymphgefässe der ganzen oberen Extremität, die der vorderen Thoraxwand und die des Nackens, der Schulter und des Rückens einmünden, so haben sie praktisch bei vielen Erkrankungen dieser Körpertheile eine ausserordentliche Bedeutung. Durch dieses Fettgewebe zieht quer der vom Thorax kommende N. intercostobrach. zum Arm. Nimmt man nun dieses Fettgewebe sammt den Lymphdrüsen weg, so kommt man etwa in der Mitte der Achselgrube auf die V. axillaris, die hinter dem inneren Rand des M. coracobrach. schräg von der Fossa infraclav. zum Arm herabzieht. Hinter ihr resp. über ihr und lateral liegt das Packet der Armnerven mit der Art. brachialis. Die Arterie liegt hier so, dass von ihr nach oben der N. medianus, nach innen bezüglich nach unten der N. ulnaris und der Cutaneus brach. med. und hinter der Arterie der N. radialis und N. axillaris sich findet. Sie liegen dicht hinter dem inneren Rand des M. coracobrachialis. Während dieses Verlaufes der Gefässe durch die Achselhöhle giebt die Art. axillaris die Art. thoracal. longa ab, die von den gleichnamigen Venen und Nerven begleitet längs der Zacken des M. serratus anterior herabzieht. Ferner entspringt in dieser Gegend von der Art. axillaris gewöhnlich die Art.

subscap., die längs des lateralen Randes der Scapula herabzieht, sich dann in zwei Aeste theilt, deren einer als Art. circumflexa scap. in der beschriebenen Weise auf die Dorsalseite des Schulterblattes sich begiebt, während die andere als thoracodorsalis zur Brustwand zieht. Mit der Art. subscap. verlaufen die Venae und Nervi subscap. Sie ziehen hinter dem Rand des Latissimus

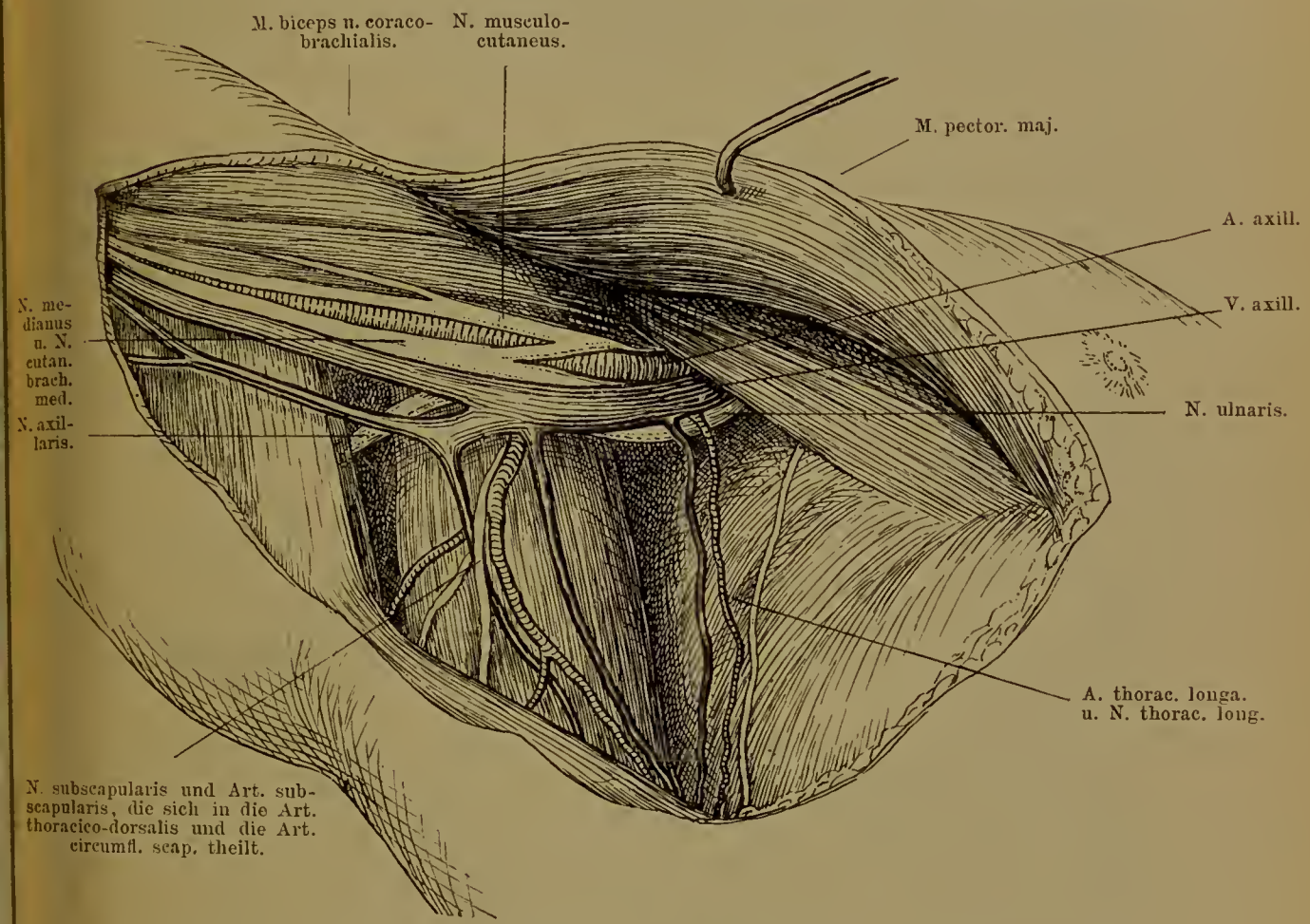

Fig. 43. Achselhöhle bei abduzirtem Arm in Rückenlage. Haut und Fett sammt Lymphdrüsen weggenommen. M. pectoralis maj. in die Höhe gezogen.

dorsi herab. Nach hinten aussen geht von der Art. axillaris die Art. circumflexa post. ab, mit ihr der N. axillaris, dessen Verlauf wir schon geschildert haben. Das lymphdrüsenhaltige Fettgewebe folgt nun dem Lauf auch dieser kleinen Gefässe, doch lässt es sich in den meisten Fällen ohne Verletzung der Gefässe abpräpariren. Gewöhnlich liegt ein Zapfen Fettgewebe vor den grossen Gefässen und einer hinter ihnen.

Nimmt man bei der Entfernung der Lymphdrüsen der Achselhöhle immer gleich das ganze Fettgewebe mit, wie es bei der typischen Ausräumung wegen Brustcarcinom stets geschehen soll, so gelingt es in den meisten Fällen, die Organe der Achselhöhle ganz sauber und blank zu machen.

Hier in der Achselhöhle liegen die Gefässe und Nerven dem unteren Theil der Gelenkkapsel und dem Gelenkkopf recht nahe.

Dass erstere also bei Luxationen des Humerus leicht in Mitleidenschaft gezogen werden können, dass die Arterie, die Vene und die Nerven komprimirt werden können, dass bei längerer Dauer der Luxationen so leicht Lähmungen entstehen können, ist daher sehr verständlich.

25. Kapitel.

Die vordere Oberarmgegend.

Die topographischen Verhältnisse des **Oberarmes** sind sehr einfache. Um den im Grossen und Ganzen cylindrisch gestalteten Humerusschaft gruppirt sich eine relativ geringe Anzahl längs verlaufender Muskeln, zu denen die Gefässe und Nerven ein ebenfalls leicht zu verstehendes Verhältniss eingehen.

Am einfachsten ist es für die topographische Betrachtung, sich den Oberarm in zwei Partien einzutheilen, eine volare und eine dorsale, oder eine Beuge- und eine Streckseite. Diese Theilung findet auch, wie wir sehen werden, in den anatomischen Verhältnissen ihre Rechtfertigung.

Die Haut **der Beugeseite** ist ziemlich dünn, von mehr oder weniger Fettgewebe unterpolstert. Durch dieses subcutane Bindegewebe ziehen venöse Gefässe und Hautnerven und zwar verläuft in einer seichten Längsfurche an der Innenseite der unteren Hälfte des Oberarmes die Vena basilica, die etwa 6—8 cm oberhalb des Ellbogengelenkes in die Tiefe tritt. Mit ihr durchbohrt die Fascie der N. cut. antibr. med., der auch nach unten sich in der Haut verbreitet, während die Haut des oberen inneren Theiles des Oberarmes vom Cutan. brach. medialis und einem schon höher oben abgehenden Ast des N. cut. antibr. med. versorgt wird. In gleicher Weise wie die V. basilica verläuft in einer Furche an der Aussenseite die V. cephalica vertikal nach oben, um dann über den Deltoideus nach vorn oben zu ziehen, wo sie, wie wir früher sahen, in die Mohrenheim'sche Grube sich einsenkt.

Eine dieser beiden Venen oder ihren Vereinigungspunkt in der Ellbeuge benutzt man gewöhnlich zu Infusionen von Kochsalzlösungen bei akuter Anämie, weil sie leicht zugänglich, leicht sichtbar sind.

Etwas lateral von dieser V. cephalica treten die Nerven für die Haut der Aussenseite des Oberarmes hervor, oben ein Ast des N. axillaris der N. cut. brachii lat. und weiter unten ein Ast des N. radialis der r. cut. ext. n. rad. Diese Nerven und Gefässe liegen auf einer Fascie, die den Arm in toto überzieht, die sich aber sowohl an der Aussenseite als an der Innenseite zwischen den Muskeln in die Tiefe einsenkt und sich am Knochen befestigt. Auf diese Weise werden die Weichtheile des Oberarmes in zwei scharf geschiedene Partien getrennt. Zur vorderen Muskulatur gehört der M. biceps, der Brachialis int. und der Coracobrachialis, die hintere bildet der Triceps. Entfernt man nun die Fascie, so tritt sogleich der kräftige Muskelbauch des Biceps zu Tage, der unter dem M. deltoideus und dem Pect. maj. hervorkommt und in vertikaler Richtung nach unten zieht, um sich an der Tuberositas radii anzusetzen. Dicht unter dem Ellbogengelenk wird er sehnig. Oben sieht man auf seiner medialen Seite ein Stück des leicht schräg nach unten lateral verlaufenden schmalen M. coracobrachialis. Man sieht nun auch an der Innenseite die vertikal nach oben verlaufende Fortsetzung der V. basilica, die unter der Fascie am medialen Rand des M. biceps gelegen ist, medial neben ihr den N. cut. antibr. med. In derselben Furche nur etwas tiefer liegt das Bündel der grossen Armgefässe und Nerven. In der oberen Hälfte des Humerus ist die Anordnung derselben so, dass nach vorn resp. lateral ziemlich oberflächlich der N. medianus verläuft, medialwärts folgt die Art. brachialis, die von zwei Venen begleitet ist, und lateral der N. cut. antibr. lat. Nach innen resp. medial von der Arterie liegt der N. cut. brach. med. und der N. ulnaris. Weiter unten aber ändert sich das Verhältniss. In der Mitte des Oberarmes liegt der N. medianus dicht vor der Arterie. Er kreuzt sie dann, indem er nach unten medial verläuft, und gelangt so auf die mediale Seite der Arterie, während die Arterie selbst mit ihren beiden Venen schräg lateral nach vorn zur Mitte der Ellbeuge zieht. Der N. ulnaris entfernt sich auf seinem Weg immer mehr von der Arterie. Er läuft im spitzen Winkel von der Arterie weg nach hinten unten durch die Fascie durch, um auf die Hinterseite des Ellbogengelenkes zu gelangen, während der N. cut. antibr. med. die Fascie durchbohrend die Haut der medialen Seite des Armes versorgen. Am äusseren unteren Rand des M. biceps nahe dem Ellbogen kommt der N. cut. antibr. lat. unter dem Biceps hervor. Nimmt man nun den M. biceps weg, dann lassen sich die eben geschilderten Lageverhältnisse der grossen

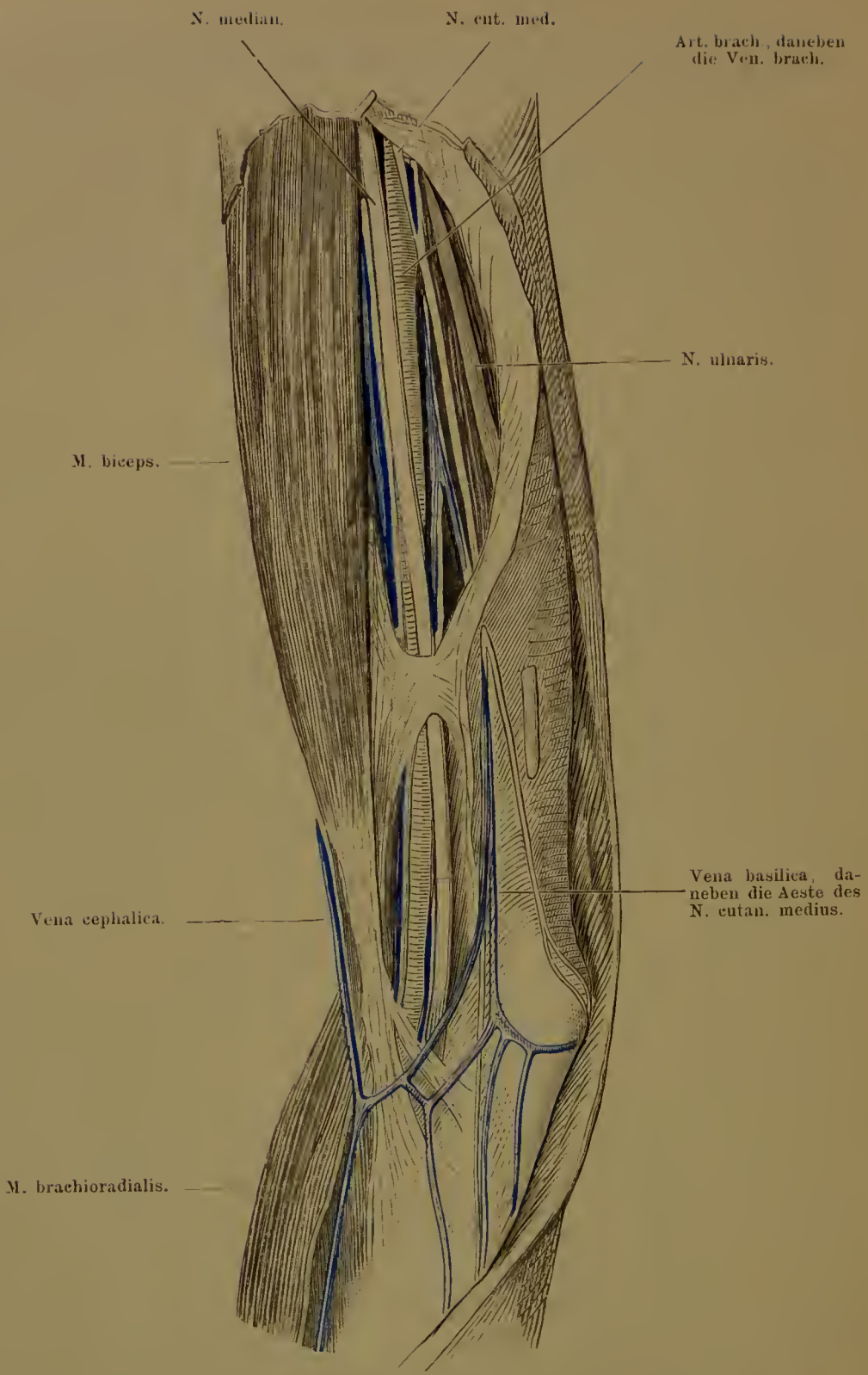

Fig. 44. Die Innenseite des rechten Oberarmes und der Ellbeuge. Haut weggenommen, Fascie aufgeschnitten und nach hinten umgeschlagen, nur eine kleine Brücke davon stehen gelassen. In der Mitte der N. ulnaris durch Einschnitt in die Fascie blossgelegt.

Gefässe gut überschauen. Man sieht dann weiter, wie der vom Proc. corac. herabziehende M. coracobrachialis sich am oberen medialen Theil des Humerusschaftes ansetzt, man sieht vor sich den breiten M. brach. int., der dicht unter dem M. deltoides vom mittleren Theil des Humerusschaftes auf demselben nach unten zum Proc. coronoideus ulnae herabzieht. Aus der Substanz des Coracobrachialis kommt etwa in der Mitte des Oberarmes der N. musculocutaneus hervor, der auf ihm und dann auf dem M. brachialis herabläuft, indem er beide mit Aesten versorgt, um aussen als N. cut. antibr. lat. an der schon angegebenen Stelle heraus zu treten. Entfernt man nun auch noch den M. coracobrachialis, dann erkennt man, wie von dem Nervenbündel des Plexus axillaris ein dicker Nerv schräg nach hinten lateral auf dem Latissimus dorsi und dem M. teres major zur Hinterseite des Humerus geht und wie er dabei von einer Arterie, einem Aste der Art. axillaris begleitet wird, es ist dies der N. radialis und die Art. profunda brachii. Diesen Nerven mit der ihn begleitenden Arterie trifft man dann auf der Aussenseite des Oberarmes wieder. Er verläuft da zwischen dem M. brachialis int. und der hinteren Muskulatur und tritt weiter unten zwischen den Brachialis int. und den Brachioradialis, welch' letzterer im unteren Theil des Humerus auf der Aussenseite zu der Beugemuskulatur hinzutritt, indem er vom unteren Drittel des lateralen Randes des Humerus auf der radialen, volaren Seite des Vorderarmes herabzieht.

Eine Unterbindung der Art. brachialis ist also unter den gewöhnlichen Verhältnissen sehr einfach, da man nur in der Bicipitalfurche Haut, Fett und Fascie zu spalten braucht, um auf das Gefäss-Nervenbündel zu gelangen. Folgt man dann den angegebenen anatomischen Verhältnissen, so ist die Arterie ohne Weiteres zu finden.

26. Kapitel.

Die hintere Oberarmgegend.

Die Haut der **Hinterseite des Oberarmes** ist meist etwas fester, ebenso die Fascie. In ihrem oberen Theil wird die Haut vom Cut. brach. lat. des Nervus axillaris versorgt, während sie unten die Nerven vom Radialis bekommt. Nimmt man die Fascie weg, so liegt ein grosser Muskelkomplex vor, der die ganze Muskulatur der Hinterseite ausmacht, der M. triceps brachii. Ganz sichtbar wird aber sein Ursprungsgebiet erst, namentlich oben lateral, wenn man den

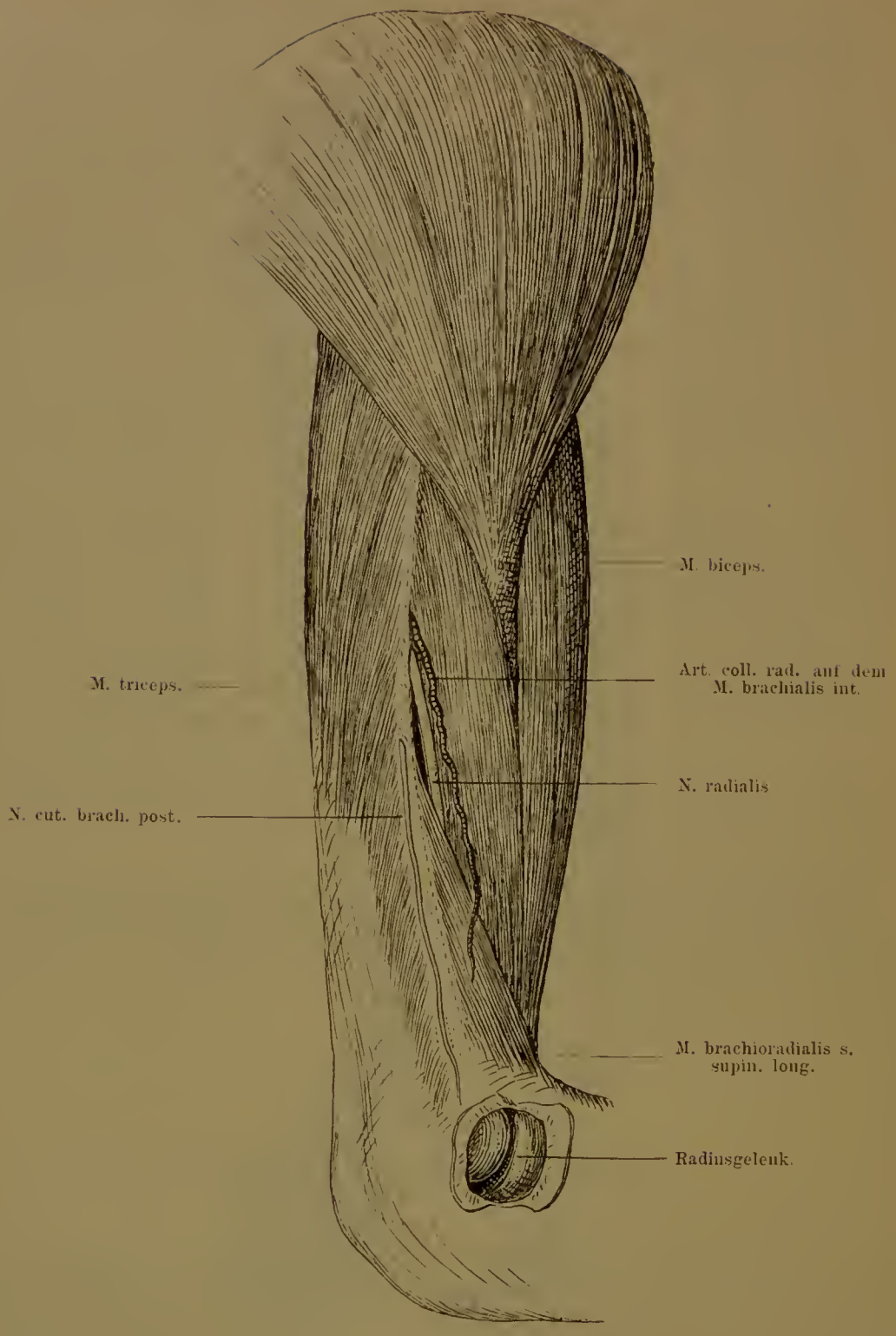

Fig. 45. Aussenseite des Oberarmes nach Wegnahme der Haut. Zwischen M. triceps und M. brachioradialis s. supinator long. einerseits und dem M. brachialis int. andererseits sieht man den N. radialis; nach vorn von ihm die Art. coll. rad., einen Ast der A. prof. brachii, nach hinten den Nerv. cut. post. inf. In der Ellbogengegend ist das dicht unter der Haut gelegene Radiusgelenk geöffnet.

M. deltoideus bei Seite zieht. Sein langer Kopf kommt vom Tuberculum infraglenoid. der Scapula, sein äusserer, zum Theil vom Deltoideus bedeckter, von oben aussen, sein innerer vom unteren medialen Theil des Humerus. Alle drei vereinigen sich zu einem starken sehnig-muskulösen Bauch, der sich am Olekranon ansetzt. Zwischen dem langen Kopf und dem äusseren Kopf ist ein Spalt vorhanden, in dem gewöhnlich etwas Fett liegt. Unter dem Fett findet man den Knochen unbedeckt von Muskeln. In diesem Spalt tritt am unteren Rand des Teres major zwischen den beiden Tricepsköpfen der N. radialis von vorn hervor. Er läuft von hier aus, gedeckt vom äusseren Kopf des M. triceps auf dem Humerusschaft spiralförmig nach vorn herum, durchbohrt das Septum intermusculare lat. und erreicht die laterale Seite etwa an der Grenze zwischen mittleren und unteren Drittel des Oberarmes, in der Tiefe des Zwischenraumes zwischen M. brachioradialis und Brachialis. Vor seinem Eintritt in diesen Muskelkanal giebt er den N. cut. brachii post. und die Nerven für den Triceps ab. Während des Verlaufs durch den Kanal geht der ziemlich starke N. cut. antibr. dorsal. ab, der am Ende des Kanals sich vom Radialis trennt und auf der Hinterseite des Supinator long. zum Unterarm herabzieht. (s. Fig. 45).

Man muss sich hüten diesen Nerven etwa bei einer Aufsuchung des Nerv. radialis für letzteren zu halten.

Mit dem N. radialis verläuft durch die ganze Spiralrinne die Art. prof. brachii, deren einer Ast mit dem Lig. intermusc. ext. zum Condylus ext. zieht, während der tiefere den Triceps unten versorgt. Auf der medialen Seite des M. triceps brachii sieht man im unteren Drittel den Nerv. ulnaris, der etwa 4—5 cm über dem Condylus med. das Ligamentum intermusc. med. durchbohrt und sich nach unten zur Hinterseite des Condylus med. begiebt.

Die Lage des N. radialis während einer ziemlich grossen Strecke auf dem Knochen giebt ohne Weiteres die Erklärung, warum gerade der N. radialis bei Frakturen des Humerus gelegentlich in Mitleidenschaft gezogen wird, sei es, dass er durch den Knochen angespiesst wird, sei es, dass er in die Callusmassen hineingeräth und durch den Druck gelähmt wird. Dass Druck und Quetschungen von aussen ihn vorübergehend und dauernd lähmen können, das ist daraus ebenfalls verständlich. Ausserdem ist er offenen Verletzungen z. B. Stich oder Schnitt viel zugänglicher als andere Nerven. Man ist deshalb ab und zu in der Lage ihn aufsuchen zu müssen; man thut es am leichtesten dicht über der Stelle, wo er zwischen den Brachialis int. und den oberen Theil des Supinator long. eintritt (s. Fig. 45).

27. Kapitel.

Die Ellbeuge.

Die Haut der **Ellbeuge** ist gewöhnlich dünn, so dass meist oberflächliche Venen durchscheinen, um so mehr als auch das Fettgewebe hier spärlicher vorhanden ist. Man sieht in diesem Fettgewebe lateral die Fortsetzung der V. cephalica, medial die der basiliea verlaufen. Jede erhält etwas peripher von der Ellbeuge einen schräg von der Medianlinie des Armes herkommenden Venenast, die Mediana basilica und die Mediana eephalica, die beide durch Theilung der in der Mitte gelegenen V. mediana entstehen. Diese zieht mit dem N. cut. ext. von der Hand her in der Mitte des Vorderarmes nach oben (s. Figur 44).

Diese Venen sind es, die früher viel zu den Aderlässen benutzt wurden und die jetzt bei den Kochsalzinfusionen gewählt werden.

2—3 cm über dem Epieondyl med. befinden sich gewöhnlich 1—2 kleine Lymphdrüsen, die Gl. cubitales.

Diese sehwellen bei Entzündungen der Finger, bei Syphilis leicht an. Ihre oberflächliche Lage lässt eine solche Vergrösserung leicht konstatiren.

Die Faseie, die auch hier alle übrigen Theile umhüllt, wird in der medialen Hälfte dureh einen breiten, schräg von oben lateral von der Bieepssehne her nach unten inedial verlaufenden Strang verstärkt, den Lacertus fibrosus, der als medialer Ansatzpunkt des Biceps in die Faseie des Vorderarmes ausstrahlt (s. Fig. 44 und 47). Ungefähr in der Mitte wird dieser Laeertus fibrosus von der V. med. basilica gekreuzt. Nimmt man nun die Faseie sammt dem Lacertus weg, so werden dadurch die Muskeln, die grossen Gefässe und Nerven blossgelegt. Von oben kommt, wie wir sehon sahen, der Bieeps und der dahinter gelegene Brachialis int., ersterer sich mit derber Sehne an die Tuberositas radii, letzterer an den Proc. coron. ulnae ansetzend. In der Ellbeuge sind diese Muskeln beiderseits von andern Muskeln eingefasst. Lateral zieht vom unteren Theil des Humerusschaftes der Braehioradialis herab, medial begrenzt sie die Gruppe der Flexoren, die vom Epicondylus med. des Humerus leicht schräg nach aussen unten verläuft und sich auf dem Vorderarm fingerförmig ausspreizt. Diese besteht aus dem Pronator teres, dem Flexor earpi radialis, dem Palmaris long. und dem Flexor earpi ulnaris. Längs des medialen Randes des Biceps geht die von zwei Venen bekleidete Art. brachialis auf dem M. brachialis int. bis zur Beuge

des Ellbogens, tritt hier unter den Laeertus fibrosus (Fig. 36—39) und theilt sieh in die oberflächlieher gelegene, naeh unten lateral gehende

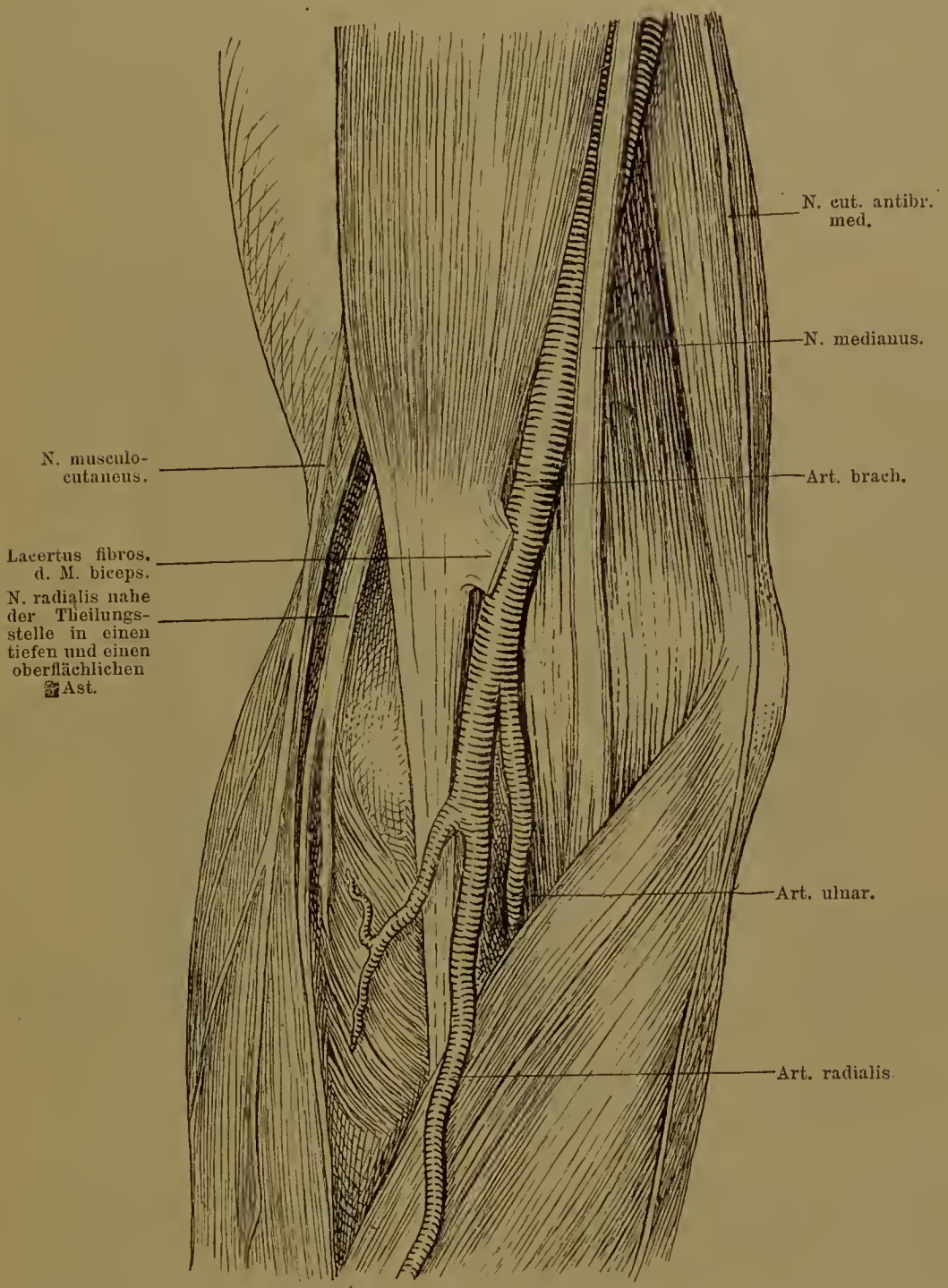

Fig. 46. Rechte Ellbogengegend nach Wegnahme der Haut, der Fascie mit dem Lacertus fibrosus. Die medialen und die lateralen Muskeln etwas auseinandergezogen. Theilung der Art. brachialis in die Art. radialis und ulnaris.

Art. radialis und die tiefer gelegene naeh unten medial verlaufende Art. ulnaris. Die Arterie verläuft ungefähr in derselben Rich-

tung unter dem Lacertus fibros., wie die V. med. basil. über dem Lacertus. Beide liegen also sich nahe, jedoch durch den Lacertus getrennt.

In früherer Zeit ist es gelegentlich beim Aderlass in Folge Gebrauchs von tiefreichenden Schnäppern zu gleichzeitiger Verletzung beider Gefässe und dadurch zu einer dauernden Kommunikation zwischen Vene und Arterie, einem Aneurysma art. venosum, gekommen.

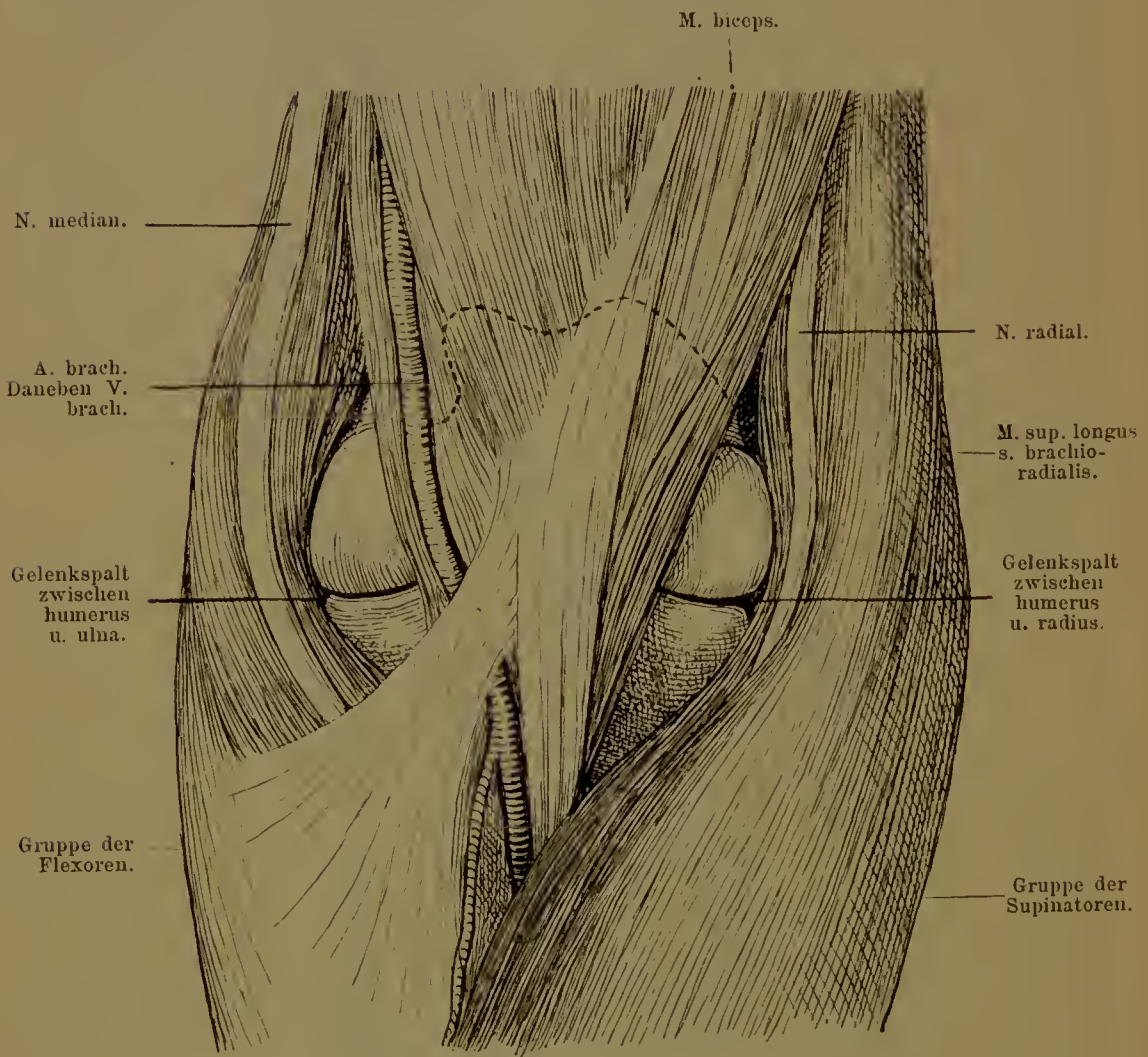

Fig. 47. Ellbogengelenk, auf der Volarseite freigelegt. Linker Arm. Der Brachioradialis ist mit dem N. rad. nach aussen vom Brach. int. abgezogen und hier das Radiusgelenk eröffnet worden. Die mediale Partie der volaren Vorderarmmuskeln mit dem N. medianus von der Art. brach. und dem Brach. int. sammt Biceps medialwärts abgezogen, um hier das Humero-ulnar-Gelenk blosszulegen. Die obere Grenze der Ellbogenkapsel ist punktirt.

Medial von der Arterie zieht der N. medianus durch die Ellbeuge und versorgt die Muskeln vom Epicondyl. med., während lateral

zwischen Supinator long. und Brachialis int. der N. radialis zum Vorschein kommt. Die Theilung der Art. cubitalis erfolgt ungefähr da, wo der Supinator long. und der Pronator teres sich kreuzen. Hier tritt gewöhnlich auch eine Vene aus der Tiefe hervor, die in die V. med. basil. abfliesst. Nimmt man nun den Biceps mit seinen Ansätzen weg, und entfernt man den Supinator long. und den Pronator teres, dann sieht man lateral auf dem Brachialis int. den N. radialis, der auf der lateralen Seite des Vorderarmes nach unten zieht. In der Gegend des lateralen Epicondylus theilt er sich in einen tiefen und einen oberflächlichen Ast.

Durch die Wegnahme oder das Beiseiteziehen des Supinator longus wird die Kapsel des Humero-Radial-Gelenkes von vorn blossgelegt, während das Humero-Ulnar-Gelenk von vorn erst frei liegt, wenn auch der Brachialis int. weggenommen oder verschoben ist. Die Kapsel des Ellbogengelenkes umfasst auf der Vorderseite das untere Humerusende, indem sie oberhalb der Trochlea und der Rotula ansitzt, dagegen aber die Epicondylen nicht mit einschliesst. Am Vorderarm verläuft die Kapsel auf dem Proc. coronoideus dicht neben dem überknorpelten Theil desselben und auf dem Hals des Radius, das Köpfchen des Radius mit einhüllend.

28. Kapitel.

Die Rückseite des Ellbogens.

Auf der **Rückseite** des Ellbogens ist die Haut viel derber und verschieblich. Fettgewebe ist nur in geringem Maasse vorhanden. Dicht unter der Haut und mit ihr fest verwachsen, liegt ein Schleimbeutel auf dem Olekranon, die Bursa anconaea.

Man findet sie ab und zu vergrössert, sei es dureh akute Entzündungen, sei es dureh ehronisehe Reize, wie sie bei gewissen Berufen stattfinden.

Nie kommunizirt sie mit dem Gelenk. Die Fascie ist nicht mit der Haut verwachsen und auch nur locker mit dem Muskel verbunden. Dagegen haftet sie fest am Periost der hinteren Fläche des Olekranon, hier mit der Sehne des M. triceps vereinigt, die sich von oben her am Olekranon ansetzt. Beiderseits dicht neben der Tricepssehne zwischen ihr und dem Epicondylus sieht man je eine Ausbuchtung der Gelenkkapsel.

Diese prominiren bei entzündlichen Erkrankungen des Gelenks oft ziemlieh stark neben der Sehne, so dass man hier Fluktuationen fühlen kann.

Dicht neben der medialen Gelenktasche, medial von ihr und lateral von dem Epicondylus med. verläuft der N. ulnaris gerade nach unten in der hinteren Rinne des Humerus längs des M. anconaeus int. und geht zwischen den zwei Köpfen des Flexor carpi uln. zum Vorderarm durch.

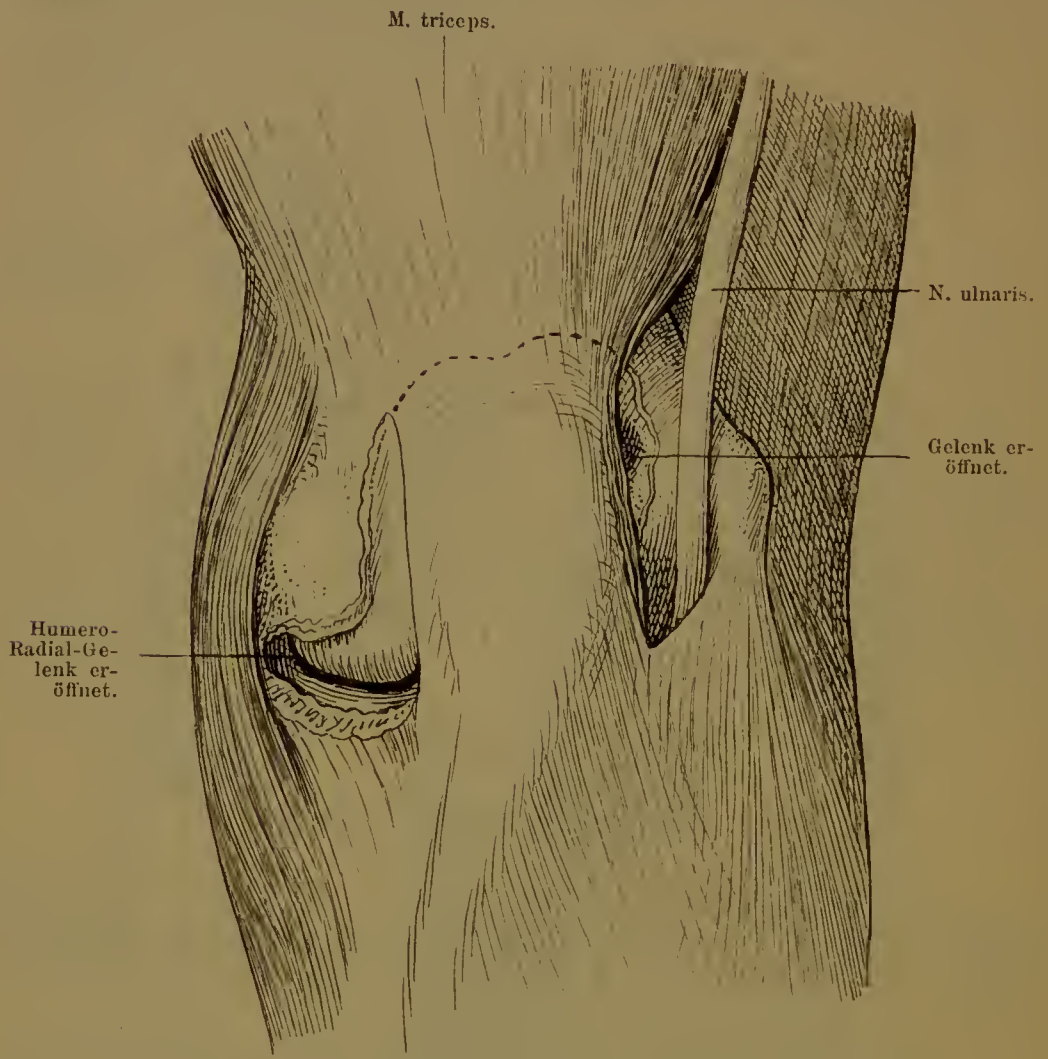

Fig 48. Ellbogen von hinten nach Entfernung der Haut und der Fascie. Zu beiden Seiten des Olekranon ist das Gelenk durch einen Längsschnitt eröffnet. Das Humero-Radial-Gelenk durch einen Querschnitt durch den M. anconaeus quartus blossgelegt. Man sieht auf der Innenseite das Verhalten des N. ulnaris zur Gelenkkapsel. Obere Grenze der Gelenkkapsel punktirt eingezeichnet.

Bei Resektion des Ellbogengelenks kann er, wenn man unvorsichtig vorgeht, leicht verletzt werden.

Auf der medialen Seite sieht man auf die Rückseite der vom Epicondylus med. entspringenden Beugemuskeln, lateral auf die Rückseite des vom Humerus entspringenden Supinator. Während

auf der medialen Seite der Condylus humeri mit der Gelenkkapsel ziemlich frei liegt, ist der laterale Gelenktheil hinten durch den M. ancon. quartus verdeckt, der von der hinteren und unteren Seite des Epicondyl. lateralis entspringt und sich an die laterale Fläche des Olekranon ansetzt.

Sobald man diesen Muskel entfernt hat, liegt das Radiusgelenk mit seinem hinteren Theil frei zu Tage, während es sich auf der Aussenseite ganz dicht unter der Haut findet, nicht gedeckt durch Muskelsubstanz, so dass man hier den Gelenkspalt sehr deutlich durchfühlen kann (s. Fig. 47 und 48).

Diesen Umstand benützt man natürlich in der Chirurgie ausgiebig, indem man sich von hier aus mit Leichtigkeit die Gelenklinie bestimmen kann.

Zu beiden Seiten des Olekranon zwischen ihm und den entsprechenden Epicondylen liegen längsverlaufende arterielle Anastomosen, medial zwischen der Art. collateralis uln. und der Recurrens post. und lateral zwischen der Profunda brachii mit der Recurrens radialis post. Hat man auch den Triceps brachii weggenommen, sind also die hinteren Muskeln alle entfernt, so überschaut man die ganze Gelenkkapsel von hinten.

29. Kapitel.

Das Ellbogengelenk.

Die **Gelenkkapsel** sitzt am Humerus unter den beiden Epicondylen, diese freilassend, und zieht hinten am Rande der Fossa olecrani herum, während auf der vorderen Seite über der Fossa supratrochlearis major und minor die Linie liegt, wo sie sich auf den Knochen umschlägt. Entsprechend diesen beiden Knochenbuchten bildet sie hier kleine Taschen. An der Ulna setzt sich die Kapsel am Proc. coronoideus an den Rand der überknorpelten Fläche an, ebenso an den Rand der Fossa sigmoidea major und minor und geht auf der lateralen Seite auf den Hals des Radiusköpfchens über. So umschliesst sie alle drei Gelenkenden.

Auf der medialen Seite wird die Gelenkkapsel verstärkt durch das Lig. collat. ulnare. Dies entspringt vom Epicondylus med. und zieht sich fächerförmig an den medialen Rand des Proc. coron. und an das Olekranon längs der Cavitas sigmoidea. Auf der lateralen Seite dient der Kapsel das Lig. collat. radiale als Verstärkung. Es nimmt seinen Ursprung vom unteren Theil des Epi-

condylus lat. aus und geht nach unten in das Lig. annulare über. Dieses umfasst in querer Richtung das Humero-Radial-Gelenk, indem es von der Cavitas sigmoidea minor entspringt, dann frei um den schmaleren Theil des Radiusköpfchen herumzieht und sich wieder an die hintere Grenze der Cavitas sigm. min. ansetzt.

Schneidet man die Kapsel des Ellbogengelenkes auf, so überschaut man dieses vielbuchtige Gelenk. Man sieht, dass es in zwei Hauptabtheilungen zerfällt, deren eine für Trochlea und Ulna-

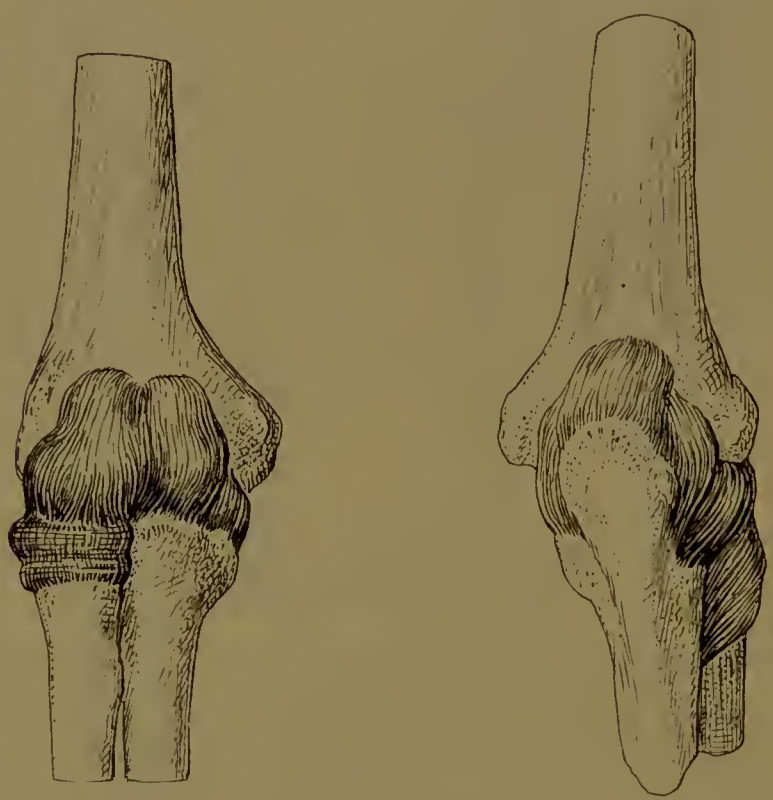

a. b.

Fig. 49 und 50. Kapsel des Ellbogengelenks von vorn (a) und von hinten (b).

gelenkfläche, deren andere für die Eminentia cubitalis humeri und das Radiusköpfchen bestimmt ist. Die Kapsel des Ellbogengelenkes ist weit und hat, wie erwähnt, mehrere Taschen.

In Folge dessen finden Gelenkkörper, auch wenn sie grösser sind, Raum darin. Sie sitzen meist an typischen Stellen und zwar meist auf der Beugeseite entweder zwischen Radius und Condylus lateralis oder zwischen Ulna und Condylus medialis.

Wegen dieser Weite würde die Kapsel sich wahrscheinlich häufiger bei Bewegungen zwischen die Gelenkenden legen, wenn nicht

die Muskeln, z. B. der Brachialis int., der Anconaeus quartus, der Triceps mit der Kapsel innig verbunden wären. Durch ihre Kontraktion spannen sie die Kapsel und verhindern so die Einklemmung.

Doch nimmt man an, dass solche Einklemmung ab und zu bei Kindern im Humero-Radial-Gelenk vorkommt. Man erklärt sich damit wenigstens gewisse Erscheinungen schmerzhafter Bewegungsstörung, für die man sonst keine Erklärung weiss.

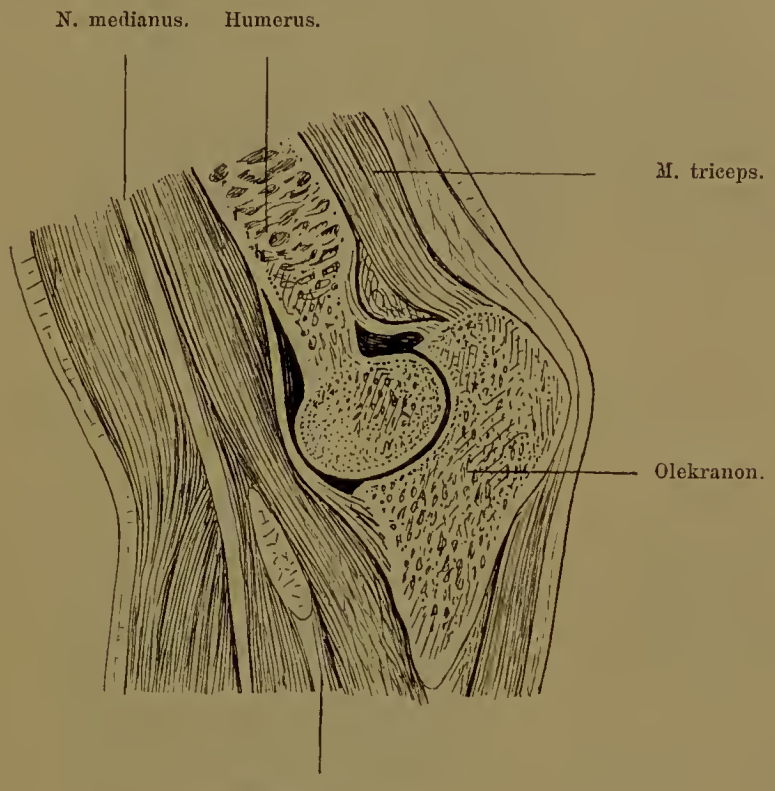

Fig. 51. Sagittalschnitt dureh den Arm in der Ellbogengelenksgegend. Humerus und Olekranon von dem Schnitt getroffen. Man sieht die Ausdehnung der Gelenkkapsel vorn und hinten.

Die Bewegungen, die in dem Gelenk zwischen Oberarm und Vorderarm ausgeführt werden können, sind Streck- und Beugebewegungen, die ihre Hemmung zum Theil in der Berührung von Knochenpunkten finden, des Proc. coron. ulnae resp. der Olekranonspitze mit dem Humerus, zum Theil in der Berührung der Weichtheile aneinander. In dem osteofibrösen Ring des Radialgelenkes sind ausserdem ausgiebige Rotationsbewegungen möglich, die als Pro- und Supination der Hand und des Vorderarmes in die Erscheinung treten. Bei vielen Menschen geht die Streckfähigkeit des Armes im Ellbogen etwas über einen Winkel von zwei Rechten.

Wirkt nun eine Gewalt auf das Gelenk derart, dass die Bewegungen über das physiologische Maass hinaus erzwungen werden, so kommt es zu einer Luxation, indem der anstossende Knochenpunkt zum Hypomochlion wird, die Kapsel reisst und ein Gelenkende durch den Kapselriss austritt. Man beobachtet am Ellbogengelenk eine ganze Reihe verschiedener solcher Luxationen.

Trotz einer gewissen Weite der Gelenkkapsel macht das Ellbogengelenk für die Drainage gewisse Schwierigkeiten, erstens wegen des vielbuchtigen Raumes, zweitens wegen der verschiedenen, wichtigen Weichtheile, die über dasselbe hinziehen (s. Fig. 47 und 51). Am einfachsten ist das Humero-Radial-Gelenk zu öffnen, das sowohl von vorn als von hinten und aussen ohne Verletzung wichtiger Theile zu erreichen ist. Das Humero-Ulnar-Gelenk ist am zugänglichsten auf der Hinterseite, da wo zwischen N. ulnaris und dem Rand des Olekranon sich die Kapsel vorbuchtet, und lateral vom Olekranon, während man auf der Beugeseite wegen der Gefässe und Nerven schwieriger an das Gelenk herankommt.

30. Kapitel.

Die Beugeseite des Vorderarmes.

Die Haut **der Beugeseite des Vorderarms** ist gewöhnlich dünn und verschieblich; nur wenig Fett trennt sie von der Fascie, welche die Muskulatur umgiebt. Auf der vorderen Seite laufen im Subcutangewebe die peripheren Theile verschiedener Venen, lateral die V. cephalica, in der Mitte die V. mediana und medial die V. basilica, die durch vielfache Aeste miteinander verbunden sind und dann weiter oben sich in der schon beschriebenen Weise vereinigen. Begleitet werden sie von Hautnerven, die Cephalica vom N. cut. antibr. lat., die Basilica vom N. cut. antibr. med., die den Vorderarm auf der volaren Seite versorgen. Die Muskeln sind auch wieder von einer Fascie überzogen, die von der medialen Seite der Ulna zu der lateralen Seite des Radius sich hinüber zieht und die zum Theil mit den Muskeln fest verwachsen ist. Die Muskeln bilden zunächst zwei Gruppen, eine radiale und eine ulnare. Die radiale besteht aus dem Brachioradialis, der dem Radius entlang zieht und sich am Proc. styl. radii ansetzt. Auf ihn trifft etwas oberhalb der Mitte des Vorderarms der M. pronator teres, der der oberste jener Muskelgruppe ist, die sich vom Condylus med. aus auf der volaren Seite des Vorderarms herabzieht. Er entspringt noch mit einem zweiten tieferen Kopf vom Proc. coron. ulnae und setzt sich etwa in der Mitte des Radius an. Ulnarwärts von ihm geht noch vom Condylus med. hum. der M. flexor carpi. rad. an die Basis des zweiten

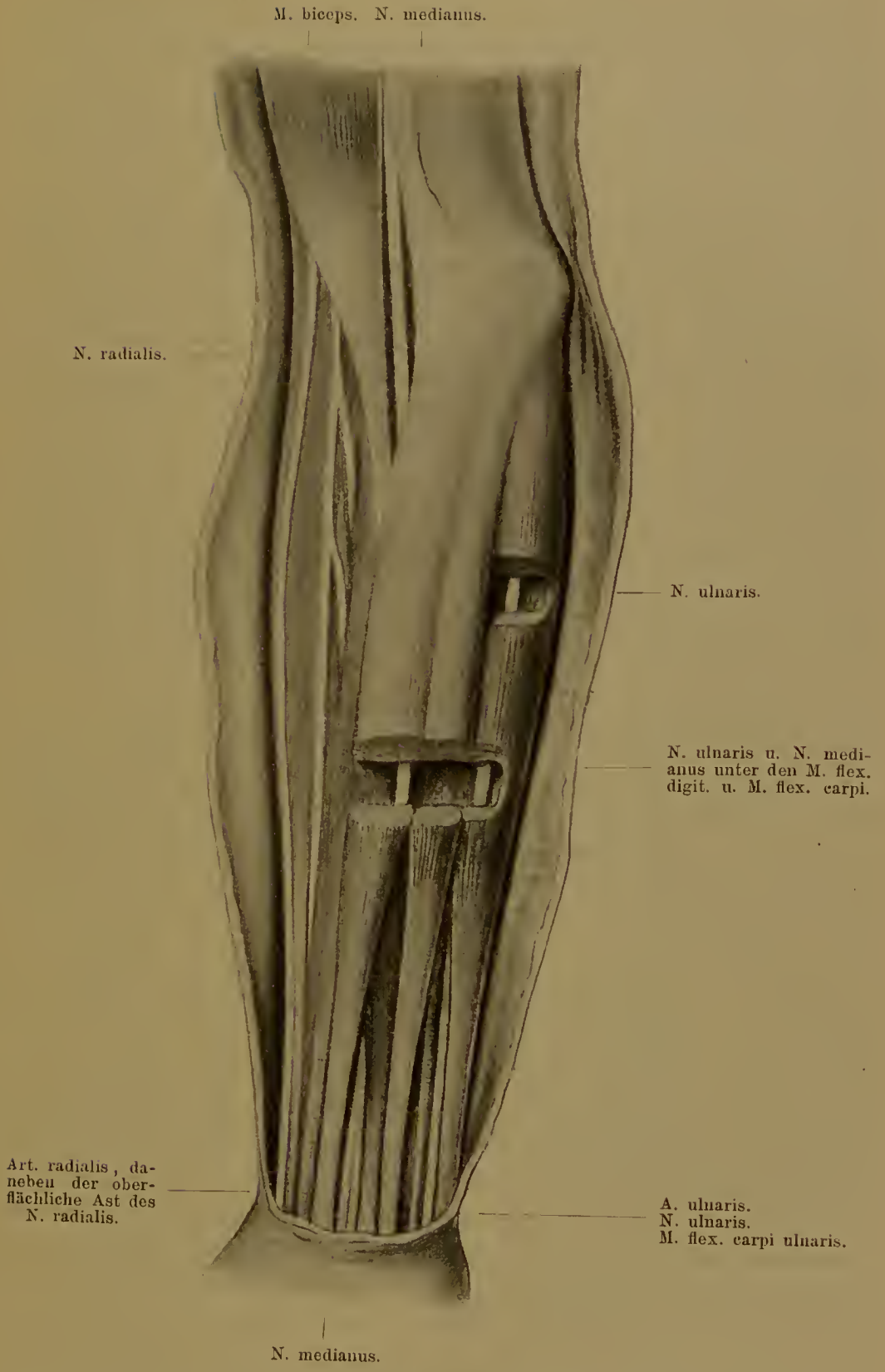

Fig. 52. Muskeln, Nerven und Gefässe der Beugeseite des Vorderarmes, nach Wegnahme der Haut und Faseie.

Metacarpalknochens, dann der Palmaris long. zur Hohlhandfascie und der Flexor carpi uln. zum Os pisiforme und der Basis des fünften Metakarpus. Dieser nimmt seinen Ursprung auch noch vom Olekranon. Etwas tiefer, aber doch noch zu derselben Muskelmasse gehörig, liegt der Flexor digitorum sublimis, der zum zweiten bis fünften Finger sich begiebt. Zieht man nun den Supinator longus lateralwärts bei Seite oder nimmt man ihn ganz weg, so sieht man dem lateralen Rand des Pronator teres entlang die Art. radialis herabziehen, die schräg von der Mittellinie zur radialen Seite verläuft. Sie überschreitet dann den Pronator teres, tritt in der unteren Hälfte des Vorderarms unter dem Bauch des Supinator hervor und zieht zwischen der Sehne dieses Muskels und der des Flexor carpi rad. dicht unter der Fascie zur Hand. Begleitet ist sie auf diesem Wege von zwei Venen und auf der Aussenseite von dem oberflächlichen Ast des N. radialis. Dieser spaltet sich in der Ellbeuge am lateralen Epicondylus vom Hauptstamm ab, zieht vertikal nach unten, entfernt sich aber nach unten zu immer mehr lateralwärts von der Arterie und tritt im unteren Drittel unter der Sehne des M. supinator long. zur Haut der Dorsalseite hindurch.

Will man die Arterie am Vorderarm aufsuchen, so muss man sich also an die Furche zwischen Supinator long. und Pronator teres halten.

Entfernt man nun auch den oberflächlichen Kopf des Pronator teres, dann sieht man, wie zwischen ihm und dem tiefen Kopf der N. medianus nach unten hin verläuft. Seinen weiteren Verlauf bekommt man aber erst zu Gesicht, wenn man die ganze oberflächliche Muskelgruppe wegnimmt. Dann sieht man, wie der Nerv von der dünnen Art. mediana begleitet auf der tiefen Muskelgruppe speziell dem Flexor dig. profund. vertikal nach unten zieht. Auf diesem Weg kreuzt er oben im Gebiet des Pronator teres die Art. ulnaris, von ihr durch den tiefen Kopf dieses Muskels getrennt. Diese Arterie nimmt ihren Weg von der Ellbeuge unter der oberflächlichen Muskelschicht und auf dem Flexor dig. prof. in schief absteigendem Verlauf nach der ulnaren Seite des Armes. Unten erscheint der N. medianus, dessen Lage nach unten zu immer oberflächlicher wird, ulnarwärts von der Sehne des Palmaris long. bez. des Flexor carpi radialis und radial vom Flexor dig. sublimis. Die Art. ulnaris dagegen, die auch aus ihrer anfangs recht tiefen Lage unter den Muskeln nach unten zu immer mehr an die Oberfläche steigt, verläuft zwischen der medialen Sehne des Flexor dig. subl. und der des Flexor carpi uln., von letzterer mehr oder weniger be-

deckt. Ungefähr zwischen oberem und mittlerem Drittel des Vorderarm stösst zu ihr auf ihrer medialen Seite der N. ulnaris, der von der Hinterseite des Gelenkes kommend zwischen beiden Köpfen des Flexor carpi uln. hindurchtritt und zwischen dem oberflächlichen und tiefen Fingerbeuger auf der ulnaren Seite hinter dem Flexor carpi uln. nach der Hand zieht. Er verläuft medial dicht neben der Arterie. Man findet beide in der Nähe der Hand zwischen der medialen Sehne des Flexor dig. sublimis und der des Flexor carpi uln. Etwas höher oben giebt er einen Ast ab, der unter dem Flexor carpi uln. nach dem Handrücken sich herumschlägt. Die Unterlage für alle diese Theile bildet eine tiefe Schicht von Muskeln, die dem Knochen direkt aufliegen: Der Flexor digit. prof., der vom Proc. coron. uln. zu den Fingern zieht, der Flexor pollicis long., der lateral von ersterem gelegen, von der Vorderseite des Radius entspringt und sich am Daumen ansetzt, unten schliesslich der Pronator quadratus, der dicht über dem Proc. styloid. radii von der vorderen Fläche und dem lateralen Rand des Radius abgeht und sich am medialen Rand und der vorderen Fläche der Ulna inserirt.

Unter dem Supinator long. liegt noch ein kleiner Muskel, der Supinator brevis, der den oberen Theil des Radius einhüllt. Er entspringt vom Epicondylus lat. hum., dem Lig. later. und dem Ringband, umgiebt den Radius und inserirt sich dicht oberhalb der Tuberositas radii. — Hinter diesen Muskeln liegen die beiden Vorderarmknochen, auf die wir noch zurückkommen werden.

31. Kapitel.

Die Hinterseite des Vorderarmes.

Auf der **Hinterseite des Vorderarms** ist die Haut dünn, gut verschieblich, das Unterhautfettgewebe bei arbeitsamen Menschen meist gering. In diesem Fett liegen eine Anzahl kleiner Venen, die in die schon beschriebenen Hautvenen der volaren Seite einmünden; mit ihnen ziehen die Lymphgefässe zur volaren Seite, die Nerven stammen vom Cutaneus antibr. lat. und med. Auch die Rückseite hat ihre Fascie. Diese kommt von der Tricepsfascie herab, setzt sich an den Epicondylus lat. hum., an das Olekranon und den Epicondylus med. hum. und weiter nach unten an den hinteren Rand der Ulna, während sie lateral oben mit der Oberfläche der Muskeln und nur unten mit dem Radius in Verbindung steht.

Unter der Fascie liegt die Muskulatur. Diese bildet eine oberflächliche Schicht, die aus vier Muskeln besteht. Sie nehmen alle vom Epicondylus lat. ihren Ursprung und ziehen schief ab- und medianwärts gegen die Ulna hin. Es ist der Anconaeus quartus, der Extensor carpi uln., der Ext. dig. V. propr. und der Ext. digit. comm. Der Anconaeus quartus entspringt mit kräftiger Sehne am Epicondylus lat. und inserirt sich an das Olekranon und die hintere Seite der Ulna. Er steht, wie wir früher schon sahen, mit der Gelenkkapsel in inniger Verbindung. Neben ihm lateral liegt der Ext. carpi uln.; er entspringt vom Epicondylus lat. und der Fascie, zieht auf der Hinterseite der Ulna entlang zur Basis des fünften Metacarpalknochens am Proc. styloid. uln. vorbei. Der M. ext. dig. V. propr. geht mit dem lateralwärts gelegenen M. ext. dig. comm. vom Epicondylus lat. nach unten zwischen Ulna und Radius und inserirt sich am fünften Finger, während der Ext. dig. comm. sich zu dem zweiten bis fünften Finger begiebt. An diese Muskeln schliesst sich nach aussen der M. extensor carpi radialis brevis und longus. Ersterer entspringt vom Epicondylus lat. hum. entlang jenem eben aufgeführten Muskel und geht an die Basis des dritten Metacarpus, während letzterer noch weiter lateral von demselben Knochenpunkt abgeht, jedoch an die Basis des zweiten Metacarpus sich begiebt. Entfernt man diese ganze Muskelgruppe, dann kommen die Ursprünge der tiefen Schicht zu Tage. Diese liegen nicht am Oberarm, sondern am Vorderarm. Während die oberflächliche Schicht vom lateralen Condylus leicht schräg medialwärts verläuft, ziehen diese von der medialen Seite schräg nach der lateralen Seite herunter. Lateral sitzt der Abductor poll. long.; er entspringt von der hinteren Seite der Ulna und des Radius im oberen Drittel, zieht schräg zur radialen Seite hinunter und setzt sich an die Basis des Metacarpus des Daumens. Medial davon liegt der Ext. poll. brevis, der vom mittleren Drittel des Radius und dem Lig. interosseum zur ersten Phalanx des Daumens sich begiebt. Er wird gewöhnlich von einem Muskel verdeckt, der noch etwas mehr medial gelegen ist, dem Ext. poll. long. Dieser nimmt von der hinteren Seite des mittleren Theiles der Ulna und dem Lig. interosseum seinen Ursprung und geht zur zweiten Phalanx des Daumens. Schliesslich kommt noch unter dem Ext. dig. comm. der Ext. indicis propr. zu Tage. Er entspringt noch mehr medial von der hinteren Seite der Ulna und vom Lig. interosseum und vereinigt sich nach unten mit der Zeigefingersehne des M. ext.

dig. comm. Zwischen beiden Muskelschichten verläuft die A. interossea post. und versorgt die Muskulatur der hinteren Seite. Der Nerv, der die Muskulatur der hinteren Seite innervirt, ist der tiefe Ast des Radialis. Zwischen Supinator long. und Brachialis int. geht er von dem N. radialis ab in der Höhe des Epicondylus lat. hum., zieht durch den M. supinator brevis hindurch und versorgt alle Muskeln ausser dem Anconaeus quartus, indem er unter dem Ext. dig. comm. auf der tiefen Muskelschicht herunterzieht, wo er etwa am Anfang des unteren Drittels auf die Membrana interossea gelangt. Er erreicht dann, erst vom Ext. poll. long., dann vom Indikator und den Sehnen des M. ext. dig. comm. bedeckt, den Handrücken.

Alle die erwähnten Theile liegen gruppirt um die beiden unteren Armknochen, die Ulna und den Radius. Der Radius hat oben unterhalb seines Köpfchens einen ziemlich runden Querschnitt, der nach der Hand zu allmählich zunimmt und seine Form verändert, während die Ulna vom Ellbogen nach der Hand an Umfang abnimmt; dabei verläuft die Ulna in gerader Richtung, indess der Radius nach aussen konvex gebogen ist. In Folge des letzteren Umstandes stehen die Knochen, die oben und unten sich seitlich berühren, in der Mitte weit auseinander. Dies ist ihre Stellung bei Mittelstellung zwischen Pro- und Supination. Sie nähern sich aber in der Mitte stark, sobald man dem Arm Pronationsstellung giebt, wobei der Radius und die Ulna sich gegen einander bewegen. Zwischen beiden Knochen ist die Membrana interossea ausgespannt, auf der die gleichnamige Arterie verläuft.

Kommt es zu Frakturen beider Vorderarmknochen in dem mittleren Theil, so besteht eine grosse Neigung der Bruchstücke, sich einander zu nähern und so den Zwischenknochenraum zu verkleinern, ja in Berührung zu einander zu kommen. Dadurch wird in Folge der Callusproduktion bei der Heilung die Möglichkeit der Pro- und Supination stark gefährdet. Man muss deshalb diese Annäherung durch geeignete Verbände zu bekämpfen suchen.

32. Kapitel.

Die Volarseite der Handwurzel und Mittelhand.

Die Haut **der Volarseite der Handwurzel** ist ebenso wie die des Vorderarms dünn und verschieblich; sie ändert aber ihre Beschaffenheit in der Hand selbst, indem sie derber, fester wird und

Fig. 53. Volarseite der Hand nach Abpräpariren der Haut. Uebergang des M. palm. long. in die Palmarfascie. Am 1. und 2. Finger das Verhalten der Arterien und Nerven gezeigt; am 3. Finger das Verhalten der oberflächlichen und tiefen Flexorsehne.

sich viel weniger verschieben lässt. Letzteres hat darin seinen Grund, dass die Haut hier mit der unter ihr liegenden Fascie durch eine Reihe senkrechter Fasern innig verbunden ist. Während in der Handwurzel meist so gut wie gar kein subcutanes Fettgewebe vorhanden ist, wird es in der Hohlhand reichlicher und füllt die Maschen zwischen Haut und Fascie dicht aus. In diesem Subcutangewebe verlaufen viele Lymphgefässe, die Anfänge der subcutanen Venen, der Basilica und Mediana und ausserdem die Endäste der Nerven, des N. cutan. antibr. med. und lat., Aeste des Radialis superficialis, die Palmaräste des N. medianus und ulnaris. Hat man die Haut vorsichtig entfernt, so kommt in der Handwurzelgegend eine sehr dünne zarte Fascie zum Vorschein, eine Fortsetzung der Vorderarmfascie, die in der Hohlhand ganz verschwindet. Unter ihr liegt die Sehne des M. palmar. long., die sich in der Gegend des Ueberganges von Handwurzel zur Hand in die sehr derbe Fascia palmaris fortsetzt. Diese, zwischen Daumen- und Kleinfingerballen schmal, breitet sich als dreieckige Platte aus, deckt so die Hohlhand und endigt mit vier mehr oder weniger deutlichen Zipfeln, die sich an die Basen der Finger ansetzen (s. Fig. 53). Seitlich schliesst sich an diesen derben Theil der Fascie ein zarter an, der die Muskeln des Kleinfinger- und Daumenballens überzieht.

Diese Fascie ist in seltenen Fällen der Sitz einer Erkrankung, die zu Kontrakturen der Finger führt, der sogenannten Dupuytren'schen Fingerkontraktur. Sie beginnt meistens am 4. Finger in der Form einer knötchenartigen Verdickung, geht aber allmählich auch auf die anderen Fascientheile über. Die Exstirpation des verdickten Fascienstranges ist das einzige radikale Heilmittel.

Radialwärts vom Palmaris long. liegt die Sehne des M. flexor carpi rad., welche zwischen die Fasern des Lig. transversum eindringt (Fig. 54) und sich in die Rinne legt, die vom Os naviculare und trapez. gebildet wird. Längs dieser Rinne ist sie von einer kleinen Schleimscheide umgeben; die Sehne setzt sich an die Basis des zweiten Metacarpalknochens an. Am ulnaren Rand der Handwurzel durch einen gewissen Zwischenraum vom Palmaris longus getrennt liegt die Sehne des Flexor carpi uln., die sich an dem Erbsenbein inserirt. Diese Muskeln liegen auf dem tiefen Blatt der Vorderarmfascie, welche die übrigen Theile alle umschliesst. Dieses tiefe Fascienblatt wird durch Verstärkung in der Handgelenkgegend zum Lig. carpi volar. comm. (Fig. 53). Nimmt man die Fascia palm. weg und ebenso das tiefe Fascienblatt, so sieht man in der Handwurzel jetzt zwischen der Sehne des Supinator long., die sich an den

Proc. styloid. radii ansetzt, und der des Flexor carpi rad. die von zwei Venen begleitete Arteria rad. nach dem Daumenballen laufen. Etwas oberhalb des Handgelenkes kommt zwischen Flexor carpi rad. und Palmaris long. oder hinter diesem der N. medianus zum Vorschein, der sich vom Handgelenk an mehr auf die ulnare Seite begiebt, so dass er dann ulnarwärts vom Palm. longus liegt. Ulnarwärts dagegen vom Palmaris long. liegen die Sehnen des Flexor dig. subl. und weiter nach aussen die Art. und der N. ulnaris, welch' letzterer vom Flexor carpi uln. gedeckt wird. Alle diese Organe mit Ausnahme der radialen und ulnaren Gefässe und Nerven werden zwischen den beiden Handballen in der Gegend der eigentlichen Handwurzel von einem derben, sehr festen Band überdeckt, dem Lig. carpi transv., das sich vom unteren Ende des Radius, vom Schiff- und Trapezbein zum Fortsatz des Hakenbeines und zum Erbsenbein quer herüberspannt. Es hängt das Band ziemlich innig mit der Faseia palm. zusammen. Radialwärts entspringt von diesem Band die Gruppe der Daumenballenmuskulatur, der Abductor pollic. brevis, der Flexor poll. brevis und unter ihnen der Opponens. Diesen Muskeln dient ausserdem noch der Knochen als Ursprung. Es setzen sich die Ersteren an die Grundphalanx an, Letzterer an den Metacarpus pollieis. Zwischen den beiden Bäuchen des Flexor poll. brevis sieht man eine kurze Strecke die Sehne des Flexor poll. long. verlaufen (s. Fig. 55 u. 56). Der Adductor poll. geht von der Basis des zweiten bis vierten Metacarpus zum volaren Sesambein und der Grundphalanx des Daumens. Ulnarwärts entspringt dann die Kleinfingerballenmuskulatur, der Palmaris brevis, der Abduetor dig. V, der Flexor und der Opponens dig. V, welche die ulnare Seite des fünften Metacarpus bekleiden. In die Fasern des Lig. earpi transv. setzt sieh die Sehne des Flexor earpi rad. Während nun alle jene volaren Weichtheile des Vorderarmes, Nerven, Gefässe, Sehnen mit Ausnahme jener drei erwähnten Sehnen, unter diesem Ligament hindurch treten, läuft die Art. ulnaris mit dem gleiehnamigen Nerven darüber hinweg (s. Fig. 54). Die Art. ulnaris geht radial vom Erbsenbein über das Lig. transv. earpi unter dem Palm. brevis zur Hohlhand. Sie wendet sieh dicht unter der Fascia palm. in schrägem Bogen nach dem Zeigefinger hin und geht etwa 1 cm peripher vom abduzirten Daumenballen eine Verbindung ein mit einem meist dünnen Ast der A. radialis. So kommt der oberfläehliehe Hohlhandbogen zu Stande. Von der konvexen Seite dieses Bogens gehen in longitudi-

naler Richtung Zweige ab, die Art. digitales, die bis zu den Fingerkommissuren verlaufen, wo sie sich in zwei Aeste für die einander zugekehrten Seiten zweier Finger theilen. Der N. ulnaris, der mit der Arterie läuft, schickt nur Zweige zum kleinen Finger und zur ulnaren Seite des vierten Fingers, während die anderen Finger vom Medianus versorgt werden (s. Fig. 54).

In der Rinne zwischen der Sehne des Brachioradialis und dem Proc. styl. radii einerseits und der Sehne des Flexor carpi rad. andererseits auf dem Pronator quadratus sieht man die Art. radialis. Sie geht von zwei Venen begleitet in der Höhe des Handgelenks unter der Sehne des Abductor pollic. long. und Ext. pollic. brevis zum Handrücken; vorher aber schickt sie einen meist schwachen Ast unter dem oberflächlichen Theil des Abductor poll. brevis zur Hohlhand, der jene Verbindung mit der A. ulnaris eingeht. Dieser Ast der A. radialis geht ebenfalls nicht unter dem Lig. transversum hindurch. Unter dem Lig. transv. liegen nun in einem Raum zusammengefasst der N. medianus, die Sehnen des Flexor dig. subl. u. prof. und des Flexor pollic. longus. Am oberflächlichsten liegt der N. medianus. Er theilt sich schon bald peripher vom Ligament in seine Aeste, die er zur Daumenballenmuskulatur und zur Haut der Volarseite des ersten, zweiten, dritten und zur radialen des vierten Fingers entsendet. Unter dem Medianus liegen die Sehnen des Flexor dig. subl. für den dritten und vierten Finger, unter diesen die für den zweiten und fünften und darunter die vier Sehnen des Flexor dig. prof. Die Sehne des Flexor pollic. long. jedoch hat einen Raum für sich innerhalb des cirkulären Bandes; sie ist am meisten radialwärts gelegen. Sobald diese Sehnen unter dem Lig. carpi transv. hervorgetreten sind, breiten sie sich in der Hohlhand aus und gehen an die Finger. Während dieses Verlaufes entspringen von der 2.—5. tiefen Beugersehne die kleinen M. lumbricales, die sich an die Grundphalanx ansetzen. Um diese Sehnen liegen zwei grössere Schleimbeutel, ein ulnarer und ein radialer; ersterer umhüllt die Flexorsehnen des 2.—5. Fingers, letzterer die des Daumenbeugers. Sie beginnen schon etwa 2 cm oberhalb des Lig. carpi transv., laufen dann unter dem Band durch in die Hohlhand, so dass sie also, prall injizirt durch den Druck des Lig. transv. Sanduhrform haben. Der ulnare setzt sich meist fort in die Sehnenscheide des fünften Fingers bis zu dessen Spitze, der radiale in die des Daumens ebenfalls bis zur Spitze. Die Sehnen des 2.—4. Fingerbeugers jedoch sind kaum

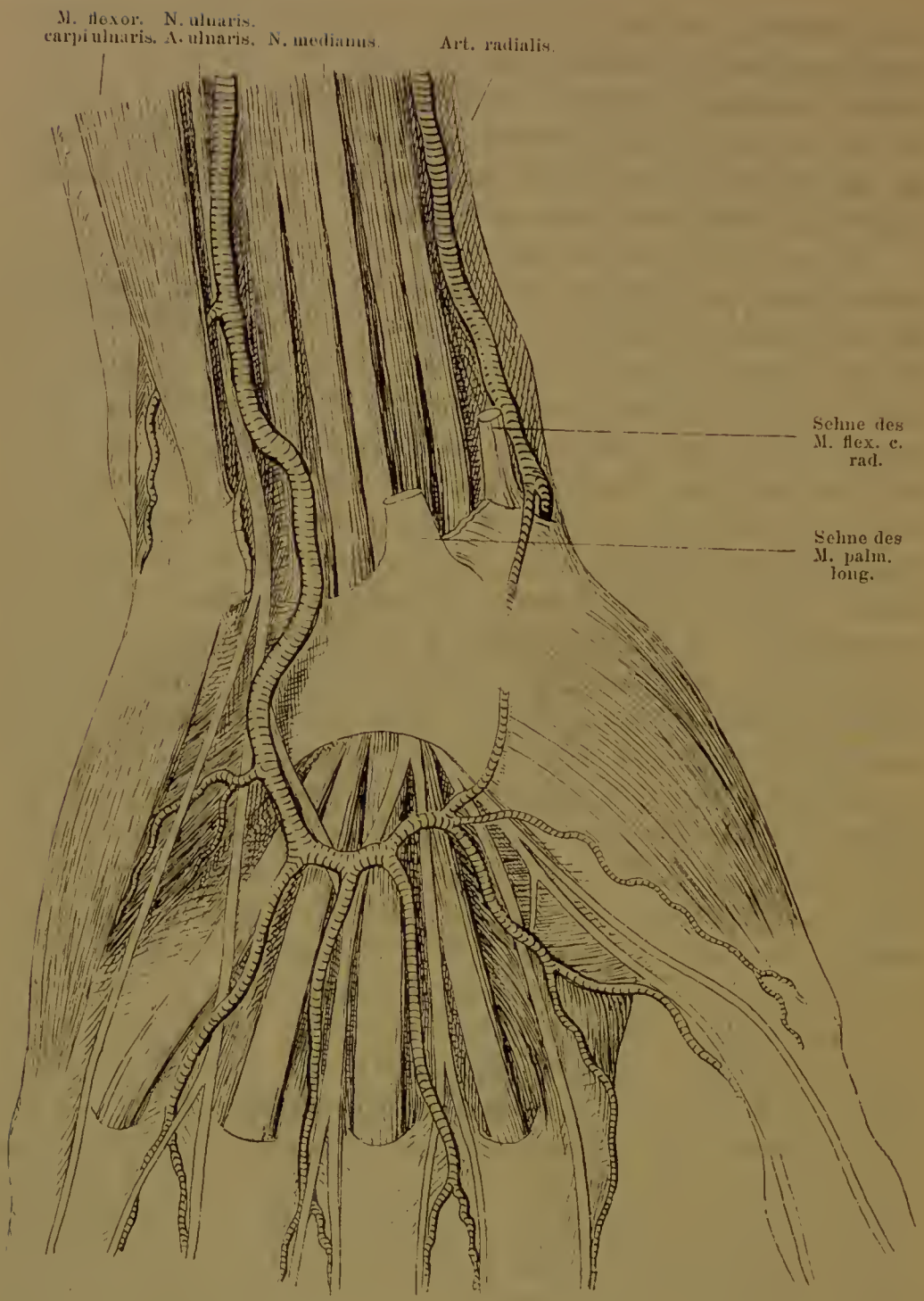

Fig. 54. Volarseite der Handgelenksgegend und der Mittelhand. Haut. Fascie, M. palm. long. und M. flexor carpi rad. bis zum Ansatz weggenommen, ebenso die Fascia palm. in der Hohlhand. Man sieht in der Handwurzel den Flex. c. uln. daneben den N. uln. und die Art. uln.; weiter folgen zwei Sehnen des Fl. dig. subl., dann der N. medianus, etwas oberflächlicher der Stumpf des M. palm. l., daneben wieder eine Sehne des Fl. dig subl. und der Flex. poll. long.; schliesslich der Stumpf des M. fl. c. rad. und die Art. rad. In der Hohlhand sieht man den oberflächlichen Arterienbogen, die Verzweigungen der Nerven und die Ausbreitung der Fingersehnen.

Fig. 55. Volarseite der Hand. Palmarfascie weg. Sehnenscheide des Daumens und des 5. Fingers dargestellt, die in den radialen bez. ulnaren Schleimbeutel, die unter dem Lig. transversum gelegen sind, übergehen. Der ulnare umhüllt unter dem Lig. transversum die Sehnen des Flex. dig. subl. und prof. Oberhalb des Handgelenks sieht man beide Säcke zu beiden Seiten der Fingerbeuger. Ausserdem ist die Sehnenscheide des 3. Fingers gezeichnet.

bis zur Mitte der Hohlhand vom dem ulnaren Schleimbeutel umscheidet und haben im Bereich der Finger ihre abgeschlossenen Sehnenscheiden, die nicht bis zu dem carpalen Sack reichen und nicht mit diesem in Verbindung stehen. Eine Kommunikation zwischen dem radialen und dem ulnaren Schleimbeutel und damit der Sehnenscheide des Daumens und des kleinen Fingers wird von vielen Autoren als häufig angenommen, von anderen für selten erklärt.

Jedenfalls beobachtet man manchmal das Ueberwandern entzündlicher Prozesse von der Sehnenscheide des Daumens auf die des fünften Fingers oder umgekehrt, während die drei mittleren Finger frei bleiben. Nicht selten ist dieser ulnare Schleimbeutel Sitz tuberkulöser Erkrankungen, dann ist die Zwerchsackform schön zu erkennen.

Entfernt man nun diese Sehnen, dann kommt man zunächst auf die Fascia interossea ant., die sich an den ersten, dritten und fünften Metacarpal-Knochen anheftet, unter ihr liegt der tiefe Hohlhandbogen, der hauptsächlich von der Art. radialis gebildet wird. Wir sahen, dass diese Arterie ihren Hauptstamm nach dem Dorsum schickte. Von dem Handrücken läuft sie aber wieder zur Hohlhand zurück, indem sie zwischen der Basis des ersten und zweiten Metacarpal-Knochens und den beiden Ursprüngen des M. interosseus dors. I hindurchtritt. Sie kommt dann zwischen Flexor poll. brevis und Adductor poll. zum Vorschein und vereinigt sich in querem Bogen mit dem tiefen Ast der Art. ulnaris, der ungefähr einen Finger breit vor dem Os pisiforme die Art. ulnaris verlässt. Diesen tiefen Hohlhandbogen findet man also unter den Flexorsehnen, unter der tiefen Hohlhandfascie und zum Theil ist er bedeckt vom Adductor poll. Er liegt dicht vor den Basen der Metacarpal-Knochen, also etwas mehr centralwärts als der oberflächliche. Von ihm aus gehen nach der Peripherie Aeste ab, die in den Interosseal-räumen verlaufen. Der tiefe Bogen ruht auf den M. interossei vol., die zwischen und auf den Metacarpal-Knochen gelegen sind.

Mit dem tiefen Ast der A. ulnaris zieht auch der tiefe Ast des N. ulnaris, der die Muskeln des Kleinfingerballens, zwei Lumbrikalmuskeln, die Interossei und den Adductor poll. versorgt.

Deshalb zeigt sich nach Durchtrennung des N. ulnaris mehr centralwärts eine Atrophie in diesen Muskelgebieten.

Nimmt man nun alle Sehnen, Nerven und Gefässe weg, so kommt man am Ende des Vorderarmes auf den schon beschriebenen M. pronator quadratus, der vom Radius quer zur Ulna zieht. Daran schliesst sich peripher das Lig. carp. vol. prof., das mit einem radialen Theil vom Proc. styl. und der Vorderseite des Radius zu

den Handwurzelknochen der ersten Reihe zieht, mit seinem ulnaren vom Capitulum ulnae zum Lunatum und Triquetrum sich erstreckt. Hinter diesem Band folgt die Kapsel des Handgelenks, die sich an den Rand des überknorpelten Theiles des Radiusendes und peripher an die drei ersten Handwurzelknochen ansetzt. Auf der volaren Seite

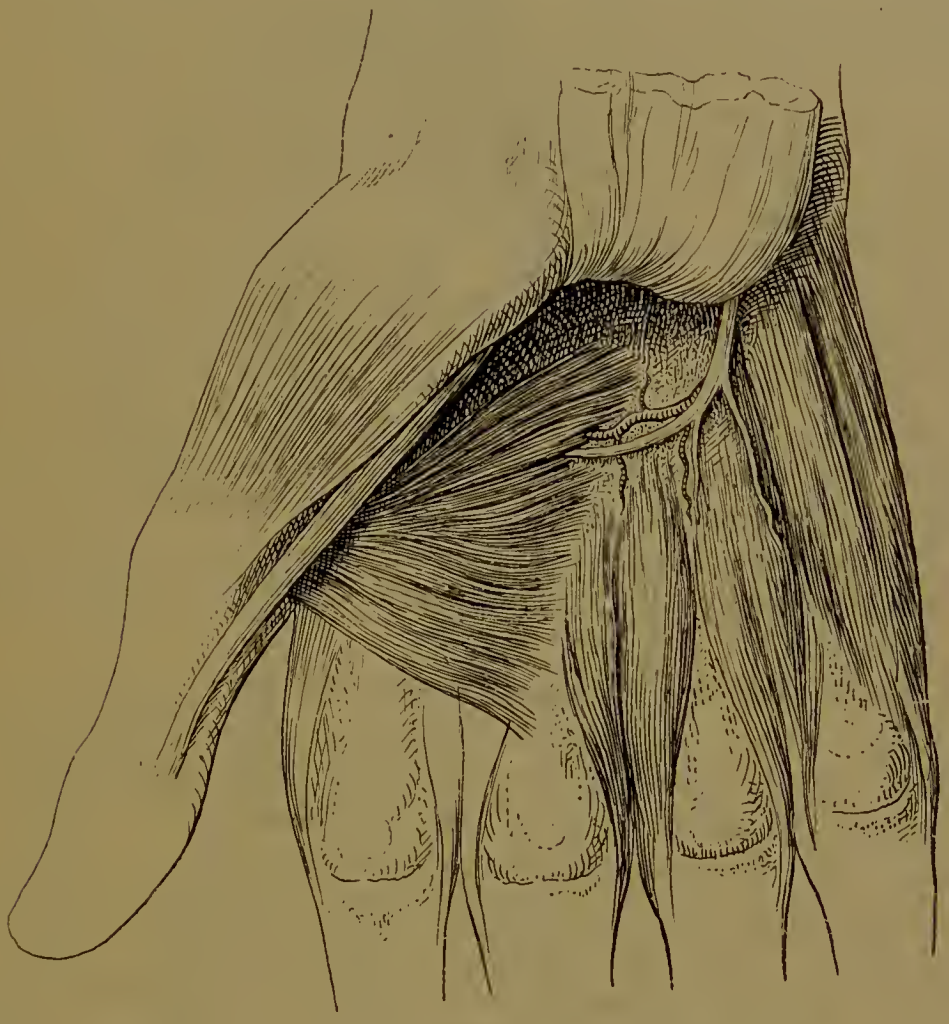

Fig. 56. Hohlhand. Tiefe Schicht nach Wegnahme der Fascia palm., der Sehnen der M. flex. digit., der Nerven und Arterien. Man sieht in der Mitte den tiefen Ast des N. uln. und den tiefen Arterienbogen. Radialwärts die kurzen Daumenmuskeln mit der Sehne des Flex. poll. l., peripher vom Arcus die M. interossei.

wird also die Kapsel verstärkt durch derbe Partien des eben geschilderten Lig. carpi vol. prof.

Das sind die Bänder, die beim Sturz auf die vorgestreckte Hand das untere Ende des Radius so fest an den Carpus halten, dass eine Fraktur dicht über dem Ansatz des Bandes, keine Luxation zu Stande kommt.

In der Hohlhand folgen jetzt noch der volare Theil der Gelenke zwischen den einzelnen Carpalknochen und Metacarpalknochen und die Knochen der Handwurzel und des Metacarpus.

33. Kapitel.

Die Dorsalseite der Handwurzel und Mittelhand.

Die Haut der **Dorsalseite der Handwurzel** und **der Mittelhand** ist dünn, verschieblich, das subcutane Fettgewebe gewöhnlich sehr gering, so dass die oberflächlichen Venen blau durchschimmern und durch leichte Erhebungen der Haut ihren Verlauf deutlich machen. Die meisten dieser Venen gehören dem Gebiet der V. cephalica an. Zahlreiche Lymphgefässe umspinnen diese Venen und eine nicht geringe Zahl von Hautnerven haben ihre Verästelungen in dem Subcutangewebe. Diese Hautnerven stammen eines Theils von dem Dorsalast des N. radialis, der im unteren Drittel des Vorderarmes unter der Sehne des M. brachioradialis hindurchgeht, dann über das Lig. carpi dors. nach dem Handrücken läuft und nach Durchbohrung der Fascie die Haut hier versorgt. Zum anderen Theil kommen sie von dem Ramus dors. des N. ulnaris, der an der unteren Grenze des Vorderarmes unter dem Flexor carpi uln. hinweg zur Dorsalseite der Hand sich herumschlägt. Auch er durchbohrt die Fascie und versorgt die ulnare Hälfte der Hand und der Finger, also 2, 3, 4, 5.

Die Fascie des Vorderarmes zieht sich über die Handwurzel hin, verliert sich aber auf dem Handrücken; auch sie ist in der Gegend des Handgelenkes verstärkt und führt deshalb hier den besonderen Namen Lig. carp. dors. Dadurch dass von der volaren Seite dieser Fascie senkrechte Scheidewände zu den unterliegenden Knochen des Vorderarmes und des Carpus ziehen, wird der ganze Raum unter dem Ligament in eine Anzahl Kanäle resp. Scheiden zerlegt, in denen die Sehnen der Vorderarmmuskeln liegen. Ausserdem sind alle Sehnen von Synovialscheiden umgeben. Es finden sich im Ganzen sieben Sehnenscheiden, deren eine, von der radialen Seite an gezählt, für den Abductor poll. long. und den Ext. poll. brev. bestimmt ist. Diese liegt in einer Rinne des lateralen Randes des Proc. styl. radii. Die beiden Sehnen ziehen auf dem Dorsum des Daumens bis zur ersten bezügl. zweiten Phalanx. Vor Beginn des Lig. carp. dors. sind sie von einer gemeinschaftlichen Sehnenscheide umgeben, die bis zum vorderen Drittel des ersten Metacarpus reicht.

Diese Sehnenscheide ist häufig der Sitz akuter Entzündung, bei der man durch Bewegungen jenes typische knarrende Geräusch resp. Reiben der Tendovaginitis crepitans erzeugen kann.

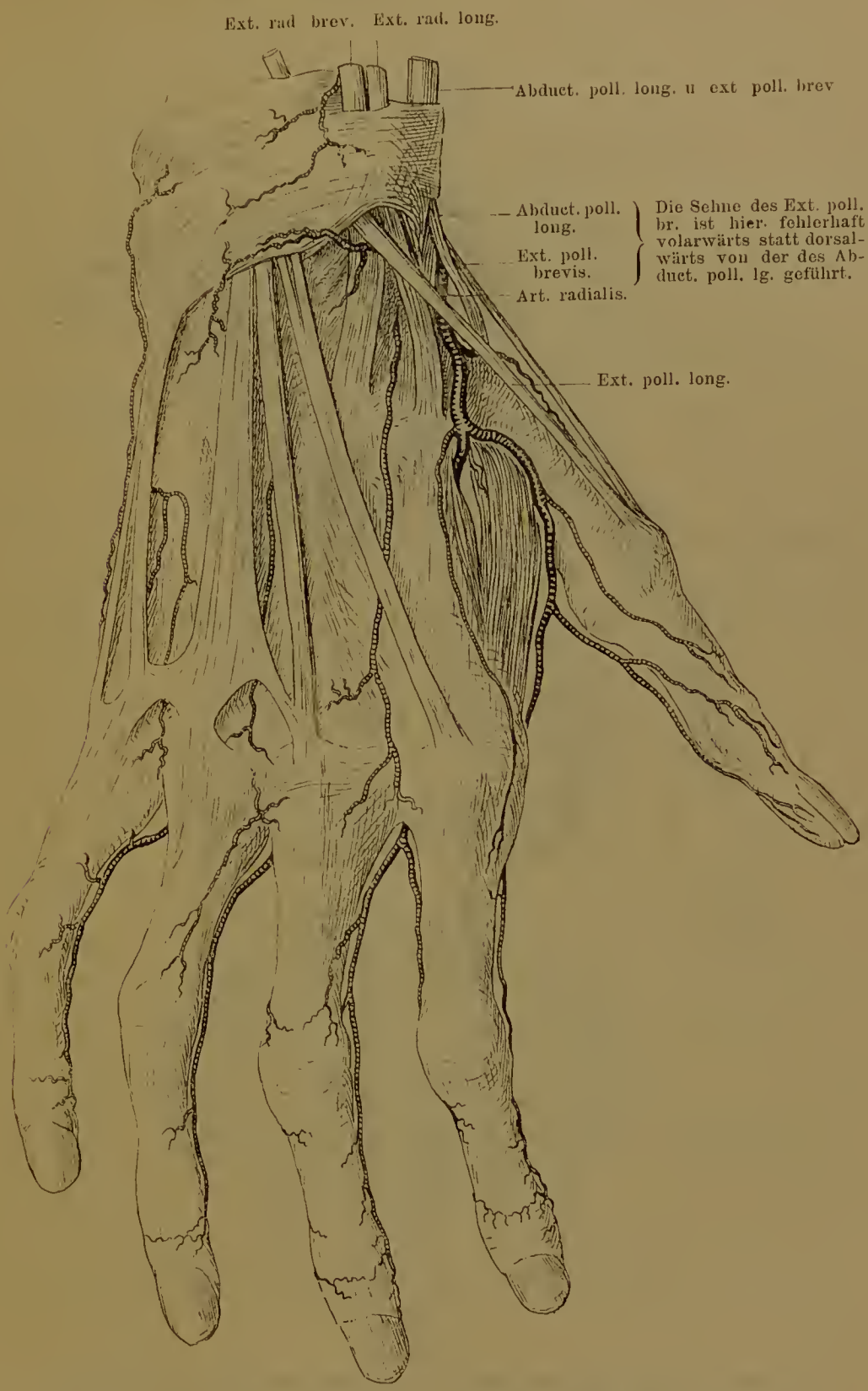

Fig. 57. Haut und Fascie der Dorsalseite der Hand weggenommen. Die Hand- und Fingersehnen zu sehen, der Dorsalast der Arteria radialis und die sonstige arterielle Versorgung des Handrückens.

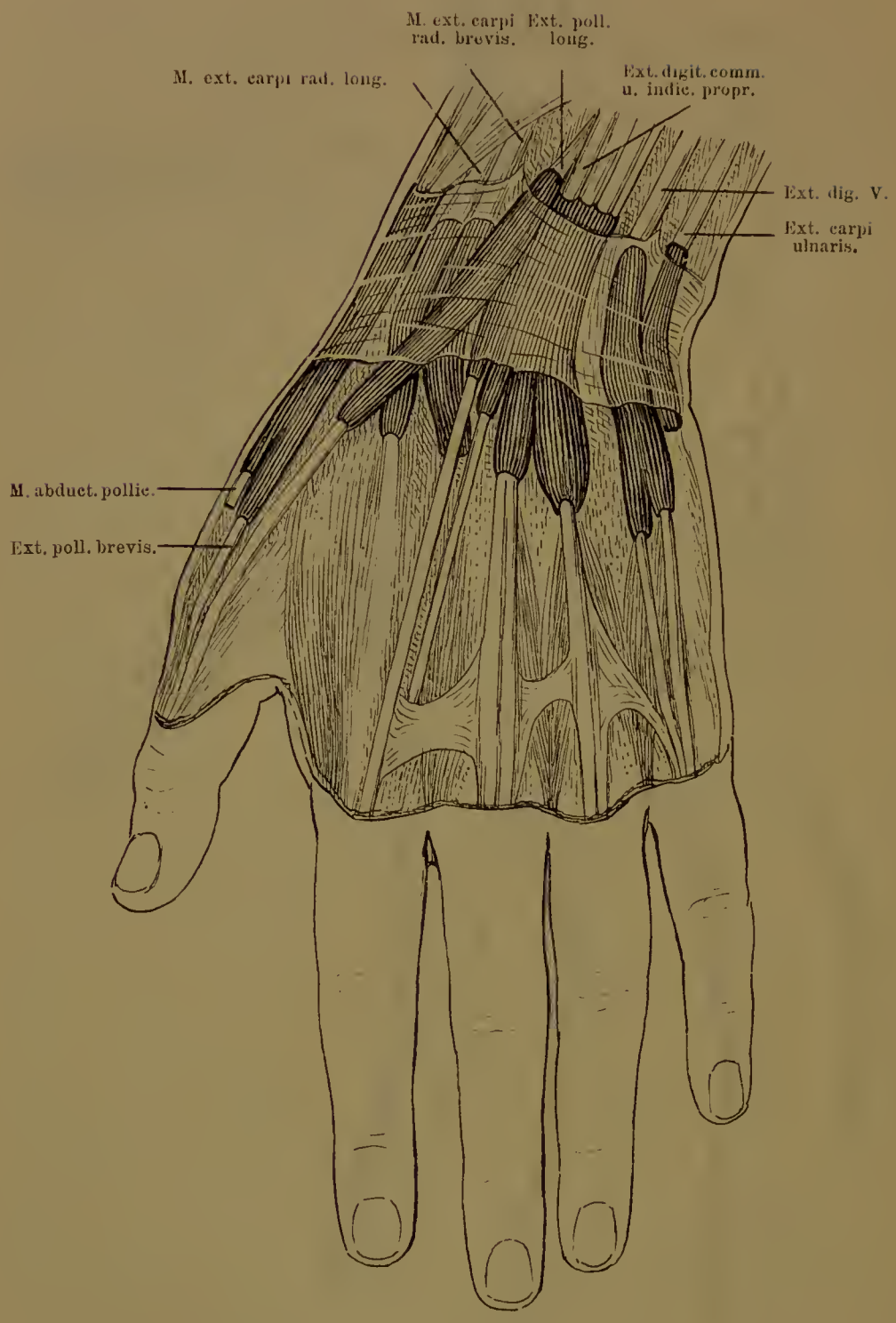

Fig. 58. Sehnen der Dorsalseite der Hand mit den Sehnenscheiden.

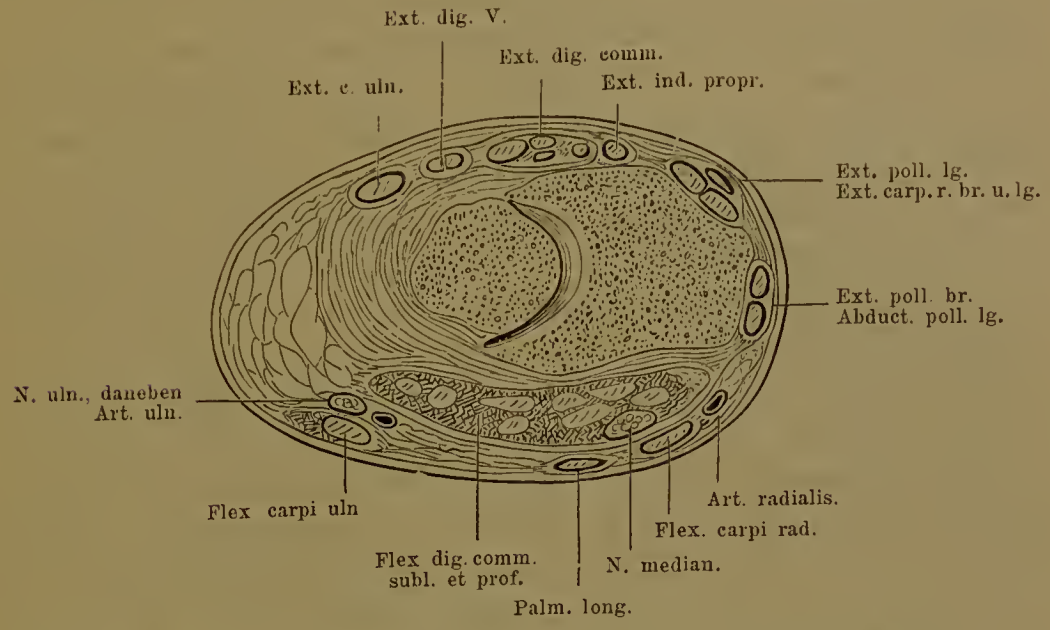

Fig. 59. Quersehnitt des Vorderarms dieht vor dem Handgelenk.

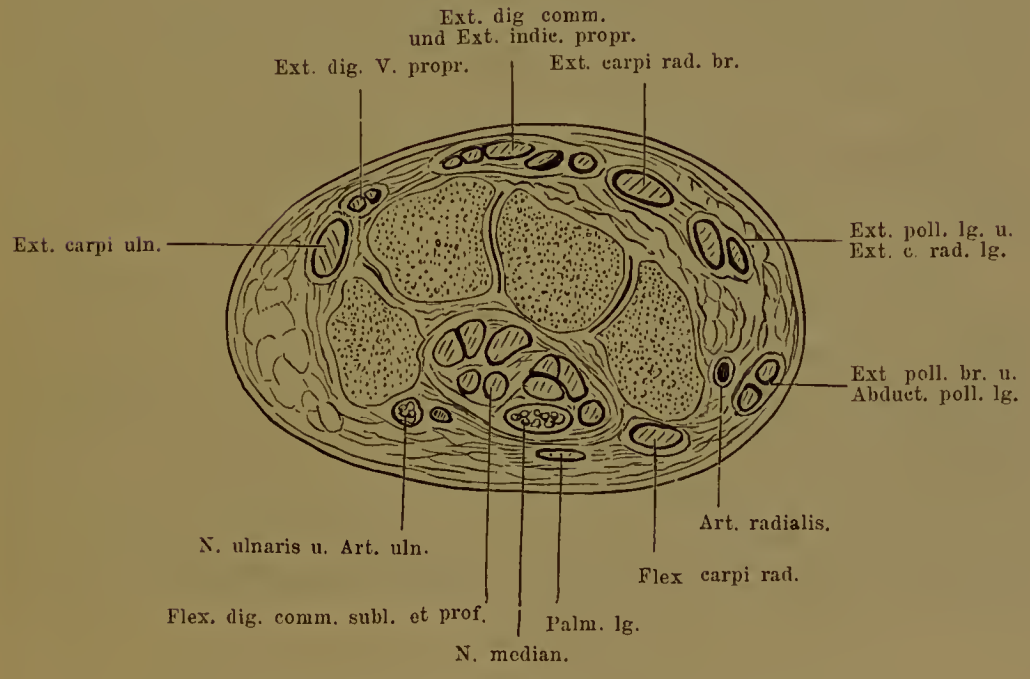

Fig. 60. Quersehnitt dureh die reehte Handwurzel.

Ulnarwärts folgen nun die Sehnen des M. ext. carpi rad. long. und brev. in je einer Rinne auf dem Dorsum des Radius, beide in getrennten Sehnenscheiden, die nahe bis zum Ansatz an den Metacarpus II und III reichen. Sie werden beide schräg gekreuzt von der Sehne des Ext. poll. longus, die, oberflächlicher als sie, über sie hinweg zum Dorsum des Daumens an die vorderste Phalanx läuft. Auch diese Sehne ist von einer Synovialscheide umgeben, die etwa bis zur Basis des ersten Metacarpus reicht. Meist kommuniziren die Scheiden dieser drei Sehnen untereinander. Weiter ulnarwärts folgen nun die Sehnen des Ext. dig. II propr. und des Ext. dig. comm., die in einer breiten Rinne auf dem Dorsum radii zum Handrücken hinziehen. Sie sind von einer gemeinschaftlichen Sehnenscheide eingehüllt, die am Anfang des Lig. carpi dorsale beginnt und ein Stück über dasselbe hinaus peripherwärts reicht. Schliesslich folgt die von einer eigenen Synovialscheide umgebene Sehne des M. ext. dig. V. propr., die zwischen Radius und Ulna zur Basis des fünften Metacarpus verläuft, und dann die Sehne des M. ext. carpi uln., welche in der Rinne auf der Dorsalseite der Ulna dicht am Proc. styl. vorbeizieht, bis zur Basis des fünften Metacarpus von einer Synovialscheide bekleidet. Die Sehnen des M. ext. dig. comm. verlaufen fächerförmig auseinandergespreizt zu den vier letzten Fingern und sind kurz vor ihrem Uebergang zu diesen durch derbe sehnige Zwischenbänder mit einander verwachsen, wodurch die freie Bewegung der einzelnen Finger erheblich beschränkt ist (s. Fig. 58.).

Oft werden dadurch für die ausgiebige isolirte Fingerbewegung, wie sie die Technik z. B. des Klavierspielens erfordert, grosse Schwierigkeiten hervorgerufen.

Unter den Sehnen des Abduetor poll. long. und Ext. poll. brev. peripher von dem Proc. styl. verläuft die A. radialis zum Handrücken. Auf dieser Streeke liegt sie in der Grube, die von dem Ext. pollic. longus und Ext. poll. brevis begrenzt wird, in der sogenannten Tabatière. Ueber sie zieht in longitudinaler Richtung, sie schräg kreuzend, die V. cephalica und der Ramus superficialis des N. radialis. Nachdem die Arterie einige kleine Aeste für den Handrücken abgegeben hat, geht sie wieder in die Hohlhand zurück.

34. Kapitel.

Das Handgelenk.

Nimmt man alle Sehnen, Nerven und Gefässe weg, so kommt in der Handwurzelgegend die Kapsel des **Handgelenkes** und der kleinen Gelenke und weiter vorn die Fascia interossea post. zu Tage, welche auf der Dorsalseite der Metacarpal-Knochen befestigt, die M. interossei überzieht. Das **Handgelenk** wird zusammengesetzt aus dem unteren Ende des Radius, der Ulna und den drei Knochen der ersten Handwurzelreihe, dem Os naviculare, lunatum und triquetrum, deren überknorpelte Theile von der Gelenkkapsel umfasst werden. Zwischen dem Köpfchen der Ulna und dem ulnaren Rand des Radius liegt ein besonderes kleines Gelenk, das nach dem eigentlichen Handgelenk zu durch eine dreieckige Bandscheibe abgeschlossen wird, die sich von dem Proc. styl. ulnae zum Knorpel des Radius hinzieht. Die Gelenkfläche des Vorderarmes ist konkav, so dass die konvexe der drei Handwurzelknochen gut hineinpasst. Auf der dorsalen, aber namentlich auf der volaren Seite ist die Kapsel durch Bänder verstärkt, die wir schon besprochen haben. — In dem Handgelenk werden Flexionen, ausgiebige Extensionen, Ab- und Adduktionsbewegungen ausgeführt, deren Maass, individuell verschieden, bestimmt wird durch die Länge der Kapsel und der verstärkenden Bänder.

Da diese sehr kräftig sind, so kommt es höchst selten zu Luxationen, dagegen aber kann das kräftige volare Band das untere Radiusende abreissen, wodurch die typische Fraktur des Radius entsteht.

Die Kapsel des Radio-Ulnargelenks ist weit, in ihr geht die Pro- und Supinationsbewegung der Hand vor sich. An die erste Handwurzelknochenreihe schliesst sich die zweite, die mit ihr gelenkig verbunden ist. Die Gelenklinie ist sehr unregelmässig. Die Gelenkkapsel umfasst ausser den Gelenkflächen zwischen beiden Handwurzelreihen auch noch die Gelenke zwischen Multangulum majus, minus und Capitatum einerseits und Basis des II. und III. Metacarpus andererseits und wird auch hier durch volare und dorsale Bänder verstärkt. Auf der volaren Seite kurz und straff, ist sie auf dem Dorsum weiter und schlaffer.

Hier kommen auch ab und zu herniöse Ausstülpungen der Kapsel zur Beobachtung, die sogenannten Ganglien. Neuerdings ist der Zusammenhang dieser Ganglien mit den Gelenken wieder in Frage gestellt worden.

In diesem Intercarpalgelenk geht ein Theil der Flexion der Hand vor sich und zwar derart, dass bei der Flexion zunächst die Bewegung im Handgelenk stattfindet und dann dazu noch ein Stück weiterer Flexion treten kann, die im Intercarpalgelenk ausgeführt wird. Die Handwurzelknochen sind durch dorsale und volare Inter-

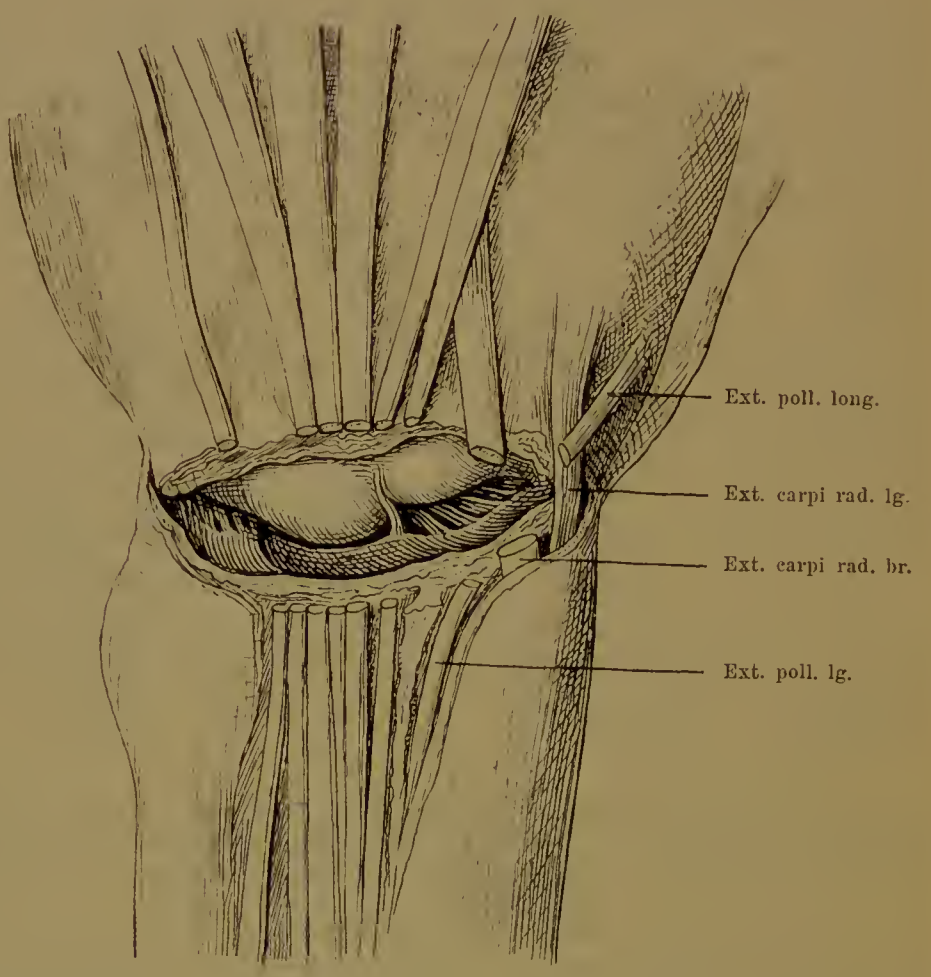

Fig. 61. Handgelenk von der Dorsalseite her geöffnet. Man sieht die durchschnittenen Sehnen des Ext. dig. V. pr., des ext. dig. comm., des Ext. dig. indic. propr., des Ext. carpi rad. br. und des Ext. poll. lg. Blick auf die konkave Gelenkfläche der Ulna und des Radius und auf die konvexe der I. Handwurzelreihe.

ossealbänder mit einander verbunden. Zwischen der vorderen Reihe der Handwurzelknochen und dem Metacarpus bestehen zwei getrennte Gelenke, das eine zwischen Hamatum und dem IV. und V. Metacarpus, das andere zwischen dem II. und III. Metacarpus und dem Capitatum, dem Multangulum minus und majus. Ausserdem ist noch ein drittes Gelenk vorhanden zwischen

Multangulum maj. und dem I. Metacarpus. Diese drei Gelenke sind gewöhnlich getrennt von einander. Nur das Daumengelenk lässt etwas ausgiebigere Bewegungen im Sinne der Extension und Flexion, Ab- und Adduktion ausführen, die anderen zwei kaum.

35. Kapitel.

Die Finger.

Die **Finger** haben auf der Volarseite wenig verschiebliche, namentlich vorn an der Spitze stark von Fett unterpolsterte Haut, während sie auf dem Dorsum sowohl verschieblicher als fettarmer ist. Im Subcutangewebe sind reichliche Lymphkapillaren. Durch derbe Fasern ist die Haut der Volarseite mit den Sehnenscheiden verbunden. Diese Sehnenscheiden beginnen etwa an dem Kopf der Mittelhandknochen und reichen bis zum Insertionspunkt der Sehnen des Flexor dig. comm. prof. (s. Fig. 55). Sie sind fest mit der Unterlage der Knochen und den Gelenkkapseln der Metacarpo-phalangeal- und Interphalangeal-Gelenke verwachsen, an der Gelenkgegend jedoch ziemlich dünn und zart. In diesen Sehnenscheiden laufen die Sehnen des Flexor dig. sublimis und prof. Die letzteren perforiren im oberen Drittel der Grundphalanx, die des Sublimis und setzen sich am Ende der vordersten Phalanx an, während die zweizipfelige Sehne des Flexor subl. schon vorher an der zweiten Phalanx ihr Ende findet (s. Fig. 53). Die Sehnen sind durch kurze fibröse Stränge, die Vincula tendinum mit den Knochen verbunden. Sie erhalten durch sie ihre Gefässe und sind durch dieselben fixirt, so dass sie durchgeschnitten nicht allzuweit zurückgleiten können. Seitlich neben den Sehnenscheiden laufen die Arterien und Nervenäste entlang (s. Fig. 53), die die ganze Volarseite versorgen.

Recht häufig ist die Volarseite der Finger der Sitz akuter, eitriger Entzündungsprozesse, der sogenannten Panaritien. Diese sitzen oft nur im Subcutangewebe, häufig aber werden auch die Sehnen und Sehnenscheiden, die Knochen von der Eiterung ergriffen. Diese Infectionen endigen gewöhnlich mit dem Absterben eines Stückes Sehne oder einer Phalanx. Das ist ja bei der nahen Beziehung der Theile zu einander sehr begreiflich.

Auf der Dorsalseite finden sich die Sehnen der Extensoren, die dem Periost dicht aufliegen und in drei Zipfel gespalten so endigen, dass der mittlere sich an die zweite Phalanx, die seitlichen zwei Zipfel an die dritte sich inseriren. Auch hier laufen

seitlich von den Sehnen die Arterie und der Nerv. Unter den Sehnen liegen sowohl auf der Dorsal- als der Volarseite die Kapseln der Metacarpophalangeal- und Interphalangeal-Gelenke. Die Metacarpophalangeal-Gelenke bestehen aus dem relativ grossen kugeligen Gelenkkopf, der flachen kleinen Gelenkgrube der ersten Phalanx und der Gelenkkapsel. Diese ist auf der volaren Seite kurz und fest, auf der dorsalen dünn und weit; in Folge dessen ist eine ausgiebige Flexion in diesem Gelenk möglich. Dazu kommt noch eine geringe Abduktion und Adduktion.

Luxationen im Metacarpophalangealgelenk sind am 2.—4. Finger selten, ebenso in dem Interphalangealgelenk, häufiger sind sie dagegen am Daumen und dann meist dorsale. Meist reisst hier die Kapsel auf der Volarseite des Metacarpus und interponirt sich zwischen die Gelenkflächen, so dass die Reposition grosse Schwierigkeiten machen kann.

Die Interphalangealgelenke sind etwas anders beschaffen. Sie stellen Ginglymusgelenke dar, indem die centrale Phalanx in der Mitte ihres rundlichen Gelenkkopfs eine Bucht zeigt, in die ein Vorsprung der Gelenkfläche der peripheren Phalanx hineinpasst. In diesen Gelenken sind nur Flexionsbewegungen möglich und reduzirende Extensionsbewegungen.

36. Kapitel.

Untersuchung der Schulter und oberen Extremität am Lebenden.

Von vorn gesehen hat die Schultergegend eine gewölbte Form, als deren Grundlage man bei der Betastung mehrere Knochen und Muskeln, das Akromion, die Clavicula, den rundlichen Kopf des Humerus und den M. deltoideus erkennt. Bei muskelkräftigen Individuen geht diese Wölbung in starkem Bogen, deutlich sichtbar, auf den Oberarm über und zieht im Allgemeinen sich schräg von medial oben nach lateral unten. Sie beginnt dicht unter der Clavicula da, wo sich unter dem äusseren Theil derselben, ihren Contouren folgend, eine schmale quere Rinne findet. Mit einer schräg von der Mitte des Schlüsselbeins nach unten lateral verlaufenden flachen Rinne setzt sich die Schulter gegen die Thoraxwölbung ab. Senkt man die Finger in diese Rinne unterhalb der Clavicula tief ein, so fühlt man etwas medial von der vorderen Achselfalte etwa zwei Finger breit unter dem Schlüsselbein einen rundlichen, knöchernen Knopf,

den Proc. coracoides. Unter diesem kommt man auf die dicke Muskelplatte des M. pectoralis maj. Bei abduzirtem Arm sieht man, wie dieser auf den Oberarm übergeht und sich medial vom Deltoideus an den Humerus ansetzt. Er bildet so die vordere Wand der Achselhöhle. Lateral von jener Furche beginnt jene Muskelmasse des Deltoideus. Dieser ist häufig in mehrere Partien getheilt, die namentlich deutlich werden durch Kontraktion des Muskels bei Abduktionsbewegungen in der Schulter. Man sieht dann eine vordere, eine äussere mittlere und eine hintere Partie, die durch tiefe Furchen getrennt sind und nach der Aussenseite des Oberarmes konvergiren. Auch von hinten nimmt man die gleiche Wölbung der Schulter wahr. An der oberen Grenze der Schulter fühlt man deutlich den äusseren Theil der Clavicula und an diese anschliessend das Akromion, dessen Contouren so gut wie ausnahmslos deutlich durchzutasten sind, ebenso ihre Gelenkverbindung. Man fühlt die ausgeprägte sagittale Kante des Akromion und kann dann das letztere schräg nach unten hinten weiter auf die Spina scapulae verfolgen. Die Gelenkverbindung zwischen Clavicula und Akromion markirt sich gewöhnlich deutlich durch eine unebene, ungefähr sagittal verlaufende Linie, in der man bei starken Abduktionsbewegungen des Oberarmes leichte Bewegungen wahrnimmt. Etwas unterhalb jenes knöchernen Daches fühlt man, namentlich, wenn man vorn und hinten die Finger aufsetzt, hinter der mächtigen Muskelmasse des Deltoideus einen rundlichen Körper, den Schultergelenkkopf. An diesem ist aber bei kräftigen Menschen wegen der Muskeldecke nicht viel von Einzelheiten zu konstatiren. Geht man aber von dem vorderen äusseren Rand des Akromion entsprechend der Mittellinie des Oberarmes gerade nach unten, so gleitet der Finger in eine schmale Rinne zwischen zwei mässig hohen Vorsprüngen, die Bicepsfurche zwischen den Tuberculis. Besonders gut ist das natürlich bei mageren Menschen zu fühlen. Und wenn man die Hand in die Achselhöhle einführt, so fühlt man bei starker Abduktion einen rundlichen, glatten Körper sich hervordrängen, den Humeruskopf, und man fühlt weiter, wie dieser Kopf sich gegen den Schaft absetzt.

Am Oberarm sieht man auf der Vorderseite einen mächtigen, länglich ovalen Muskelwulst, der von der Achselhöhle nach der Ellenbeuge herunterzieht, den M. biceps, den Coracobrachialis und den Brachialis internus. Dementsprechend läuft auf der Hinterseite des Oberarmes auch eine längliche breite Muskelmasse von der Schulter bis zur Hinterseite des Ellbogens, der Triceps.

Zwischen beiden Wülsten findet sich sowohl auf der Aussenseite als der Innenseite eine schmale Furche. Lässt man den Arm abduziren, so sieht man, wie jener Muskelwulst der Beugeseite sich nach der Achselhöhle hin zuspitzt, wie er durch eine schmale Furche von dem unteren Rand der vorderen Achselfalte, dem M. pectoralis maj., getrennt in die Achselhöhle verläuft. An dem medialen hinteren unteren Rand dieses Wulstes, ihm parallel, fühlt man eine kräftige Pulsation, die gelegentlich auch sichtbar ist; sie rührt von der Art. axillaris her. Neben dieser liegen mehrere rundliche Stränge, die unter dem Finger hin- und herrollen, die man unschwer als die die Arterie begleitenden Nerven des Plexus brachialis erkennen kann. Gelegentlich ist man im Stande den N. medianus und den N. ulnaris gesondert zu fühlen. Diese Stränge der Arterie und der Nerven kann man längs des medialen Bicepswulstes bis nach der Ellbeuge hin verfolgen. Greift man in dieser Gefässgegend mehr in die Tiefe, so fühlt man den rundlichen Oberarmknochen durch.

Auf der **Aussenseite des Oberarmes** läuft in jener flachen Rinne eine bei vielen Menschen sichtbare subcutane Vene, die Vena cephalica. Hier kann man auch den rundlichen Oberarmknochen vom Deltoideusansatz an bis zur Ellbeuge hin deutlich fühlen. Senkt man nun etwa zwischen mittlerem und unterem Drittel des Oberarmes die Finger in jene Rinne zwischen Triceps und die Aussenseite des M. brachialis int. ein, dann fühlt man bei nicht allzu fetten Individuen auf dem Knochen einen längs, leicht schräg von hinten oben nach vorn unten verlaufenden Strang, den Nervus radialis.

Die Verbindung des Oberarmes mit dem Unterarm vermittelt die **Ellbogengegend.** Die Ellbeuge stellt bei gestrecktem Arm eine flache quere Furche dar. Betrachtet man sie von vorn bei Anspannung der Muskeln, so sieht man den Bicepswulst, der in der Mitte von oben medial herabkommt, indem er in eine stark sich verjüngende Sehne übergeht. Zu beiden Seiten desselben findet sich eine Furche, die aussen etwas höher liegt und hier stärker ausgeprägt ist. Auf der Aussenseite dieses Bicepsbauches zieht sich ein allmählich dicker werdender Wulst vom unteren Theil des Oberarmes nach dem Unterarm und bildet hier einen kräftigen Muskelwulst, den Brachioradialis resp. Supinator longus. Zwischen diesem und dem M. biceps liegt die Furche.

Greift man nun tief in die Ellbeuge hinein, so fühlt man deutlich den Bicepsansatz wieder breit werden, man fühlt wie er sich theilt,

wie ein fester Strang schräg in die Tiefe dringt und ein oberflächlicher sich verbreiternd deutlich in die oberflächliche Fascie übergeht, indem er dabei an der medialen Seite einen scharfen Sehnenbogen, den Lacertus fibrosus, bildet. Ueber die Bicepssehne läuft, sie schräg kreuzend, eine stärkere Hautvene von der Mitte des Vorderarmes schräg hinauf zur Innenseite des Oberarmes, die Vena basilica. Verfolgt man in der gleichen Richtung die Art. brachialis, die man entlang des ganzen Oberarmes an der Innenseite des Biceps fühlen kann, weiter nach unten, so nimmt sie einen schräg nach aussen gerichteten Lauf an, an der Bicepssehne angekommen aber, hört das Pulsationsgefühl auf. Etwa 1 cm medial von der Arterie kann man hier in der Ellbeuge häufig einen Strang durchtasten, der von der Arterie etwas schräg nach innen weiter nach der medialen Muskelgruppe des Vorderarmes zu verläuft, den Nervus medianus.

Am unteren Ende des Oberarmes sieht und fühlt man an der Innenseite sehr deutlich einen rundlich vorspringenden Knochen, den Epicondylus medialis. In gleicher Höhe mit diesem trifft man hinter dem lateralen Muskelwulst einen unebenen rundlichen weniger grossen Knochenvorsprung, den Epicondylus lateralis. Beide kann man deutlich nach dem Humerusschaft hin verfolgen, indem eine ziemlich scharf vorspringende konkave Kante an den Schaft führt.

Die Untersuchung dieser Knochenvorsprünge führt uns auf die Hinterseite der Ellbogengelenksgegend. Zwischen den beiden Epicondylen resp. Condylen des Humerus liegt eine flache Weichtheildelle, an die sich nach oben der Muskelwulst des Triceps anschliesst. Nach unten zu findet sich ein ovaler Knochenfortsatz in das untere Ende des Triceps eingeschaltet, der nach oben hin zugespitzt ist, das Olekranon. Die Spitze desselben liegt bei Streckstellung ungefähr in gleicher Höhe mit der Condylenlinie, während sie bei Flexionsstellung erheblich, etwa 1 cm, tiefer rückt. Tastet man in die Rinne zwischen dem medialen Condylus und dem Olekranon hinein, so fühlt man in dieser Rinne auf dem Humerus einen Strang verlaufen, den Nervus ulnaris. Bei Druck auf denselben entsteht Kribbeln in der Hand. — Auf der Aussenseite des Ellbogengelenkes kommt man dicht unter dem äusseren Condylus des Humerus auf einen queren, schmalen Spalt, der zwischen diesem und einem quergestellten, schmalen, abgerundeten Knochenwulst liegt. Bei Pro- und Supination des Vorderarmes bewegt sich letztgenannter

rundlicher Körper mit, daran erkennt man ihn als Radiusköpfchen und jenen Spalt als den Gelenkspalt zwischen Radiusköpfchen und Condylus hum. lat.

Bei sehr kräftig entwickeltem **Vorderarm** treten auf der **Volarseite** zwei Muskelwülste hervor, ein lateraler vom Schaft des Oberarmes herkommender, ein medialer vom Epicondylus hum. int. entspringender. Beide konvergiren und vereinigen sich am Ende des oberen Drittels des Unterarmes zu einer grossen Masse. Diese verjüngt sich dann allmählich nach dem Handgelenk zu und trennt sich hier schon für das Auge wenigstens bei muskelkräftigen, mageren Menschen in eine Anzahl von längs verlaufenden Strängen, die bei energischen Flexionsbewegungen der Finger und der Hand stark unter der Haut prominiren. Hauptsächlich springt ein Strang ca. 1 cm radial von der Mittellinie kräftig hervor, namentlich bei Flexion der Hand. Dieser kommt aus der Richtung vom Epicondylus medialis und ist schon von der Mitte des Vorderarmes an zu fühlen, lässt sich jedoch nur bis zum Beginn der Hand verfolgen, da er hier an einem abgerundeten Knochen, dem Os navieulare, aufhört: das ist die kräftige Sehne des M. flexor carpi rad. Neben ihr kommt man auf der ulnaren Seite nahe der Hand auf mehrere Stränge, die stärker hervortreten, sobald man die Finger energisch beugen lässt. Dann kann man sehen und fühlen, wie von jener Sehne an gerechnet ulnarwärts je ein Strang für den 2., 3., 4. und 5. Finger sich nach oben bewegt. Das sind die oberflächlichen Flexorsehnen für die Finger. Manchmal fühlt man noch ausserdem zwei Stränge von fast gleicher Dicke, sie sind aber meist nicht deutlich zu unterscheiden, den ulnar vom Fl. carpi rad. gelegenen M. palmaris longus, der häufig fehlt, und zwischen diesen beiden den Nervus medianus. Ulnarwärts von der Flexorsehne für den 5. Finger dringt der tastende Finger tiefer ein in eine Grube und bekommt hier, wenigstens bei manchen Menschen, ein Pulsationsgefühl, das die längs verlaufende Art. ulnaris veranlasst. Diese fühlt man radial von einem derben breiten Strang, der nach oben sich verbreiternd und weicher werdend, in den ulnaren Theil der volaren Muskelmasse übergeht und peripherwärts an einem rundlichen Knochenvorsprung dicht jenseits des Handgelenkes an dem Erbsenbein endigt. Dieser Strang ist breit und tritt namentlich bei Ulnarflexion hervor, es ist die Sehne des M. flexor carpi ulnaris.

Radialwärts von der Sehne des M. flexor carpi radialis dringt der Finger auch in eine flache Bucht ein, in der dem Finger eben-

falls eine Arterie entgegenpulsirt, die Art. radialis. An diese schliesst sich nach dem Radius zu ein weicherer Strang, der Ansatztheil des M. brachioradialis. Auf beiden Seiten des Vorderarmes fühlt man dorsalwärts von den mächtigen volaren Muskelwülsten die Ulna und den Radius, die man beide vom Olekranon resp. dem Radiusköpfchen an bis zum Handgelenk verfolgen und abtasten kann. Nur im oberen Theil des Unterarmes ist der Schaft des Radius nicht so deutlich dem Finger zugänglich. Nach dem Handgelenk zu werden beide Knochen immer freier, weil die Muskeln sehnig werden. Ihre Handgelenksenden kommen dann auch recht gut zur Wahrnehmung. Man fühlt deutlich, wie der Radius dicht vor dem Carpalgelenk auf der Volarseite eine konkave Bucht hat, an die sich die etwas unregelmässige, viel dickere und breitere eigentliche Epiphyse anschliesst, die auf der Aussenseite mit einem kleinen, weiter peripherwärts reichenden, schmäleren Fortsatz, dem Proc. styloideus radii, endigt. Vor dem Radiusgelenkende lateral von dem Sehnenbündel dringt der Finger etwas in die Tiefe auf das Gelenk und fühlt den unteren nach vorn konkaven Rand der vorderen Gelenkfläche des Radius und die konvexe der Handwurzel durch. Auf der ulnaren Seite ist der Knochen nicht so gut dem Finger zugänglich, weil der Flexor carpi ulnaris seine volare Seite deckt, doch kann man letzteren etwas bei Seite radialwärts schieben, dann fühlt man auch hier das stärker werdende Gelenkende, das aber mehr rundlich-kugelige Form hat. Auch dieses setzt sich auf der äusseren Seite in einen kleinen spitzen Fortsatz, den Proc. styloideus ulnae, fort.

Peripher schliesst sich an den Vorderarm **die Hand** an. Auf der Volarseite fühlt man am ulnaren Ende einen kräftigen, rundlichen, stark prominenten Knochenvorsprung, das Erbsenbein und den Haken des Os hamatum, an der radialen Seite in derselben Höhe an der Basis des Daumens einen konvexen Knochenkomplex, das Os naviculare und multangulum majus. Zwischen diesen beiden Knochenprominenzen dringt der Finger in eine tiefe Rinne ein, die mit Weichtheilen ausgefüllt ist. Ulnarwärts von dieser Rinne zieht der Kleinfingerballen nach vorn, radialwärts der Daumenballen, die man beide bei Bewegungen als kräftige Muskelwülste erkennt. Sie umgrenzen die Hohlhand centralwärts.

Von der Volarseite aus ist in der Hohlhand und an den Ballen wenig zu fühlen. Man fühlt Weichtheile, an denen nur eines deutlich zu unterscheiden ist. Wenn man nämlich Flexionsbewegungen der Finger machen lässt, tritt entsprechend jedem Finger

ein Strang, die Flexorsehne hervor. Alle vier konvergiren nach der obenerwähnten Bucht zwischen jenen Knochenkomplexen hin, sind jedoch nicht bis dahin zu verfolgen. Auch in der Tiefe des Daumenballens fühlt man, wenn man den Finger am inneren Rand des Daumenballens aufsetzt, nahe der Stelle, wo dieser in die Hohlhand übergeht, bei Beugung des Daumens das Vorspringen eines Stranges; es ist die Sehne des M. flexor pollicis longus. In der Tiefe der Hohlhand aber kommt man unter den Weichtheilen, circa 2—3 cm central vom Fingeranfang, in der Richtung jedes Fingers auf je einen länglichrunden, etwas unebenen, knöchernen Vorsprung, zwischen denen bei extremen Extensionsbewegungen Weichtheilwülstchen hervorquellen. Lässt man Flexions- und Extensionsbewegungen der Finger machen, so kommt im Gebiete dieses Vorsprunges eine Abbiegung der Knochen zu Stande und damit haben wir die Lage des Gelenkes zwischen Metacarpus und erster Phalanx gefunden. Am Daumen unterscheidet sich die von aussen abzutastende Form dieses Gelenkes dadurch von den anderen, dass die Gelenkenden sehr viel deutlicher zu fühlen sind und dass man an dem Köpfchen des Metacarpus in der Mitte eine Rinne fühlt, die zwischen zwei seitlichen Vorsprüngen sich befindet, den kleinen Ossa sesamoidea.

Betrachten wir jetzt den **Unterarm** und die **Hand** von der **Dorsalseite** aus. Im oberen Theil fühlt man dicht unter der Haut ungefähr in der Mitte den Schaft der Ulna, der sich vom Olekranon direkt fortsetzt, von der Mitte an aber seine Richtung nach innen nimmt. Namentlich der mediale dorsale Rand des Knochens ist deutlich zu verfolgen. Am Handgelenk tritt hauptsächlich, wenn Pronationsbewegungen gemacht werden, das rundliche Gelenkende der Ulna hervor, das bei diesen Bewegungen gleichsam hervorgewälzt wird, während es bei Supination wieder in die Tiefe taucht.

Die mediale Partie der Dorsalseite des Vorderarmes nimmt ein kräftiger Muskelkomplex ein, der neben dem medialen Rand der Ulna vom Ellbogen herunterzieht und mit dem volaren Muskelwulst einen gemeinschaftlichen medialen Muskelkomplex darstellt. Diese Partie ist bei fester Anspannung der Muskeln durch eine deutliche Furche, die zum grössten Theil auf der Ulna liegt, von den dorsalen Muskeln getrennt, es sind die schon besprochenen ulnaren Muskeln. Durch zwei Furchen, die im Allgemeinen schräg von oben lateral nach unten medial verlaufen, werden die dorsalen Mus-

keln wieder in drei zu isolirende Gruppen getrennt, deren medialste von der Dorsalseite der Ulna schräg naeh innen auf der letzteren herabzieht. Bei Ulnarextension der Hand wird dieser Muskel hart und seine Sehne wird auf der Dorsalseite der Ulna als fester Strang deutlich fühlbar. Es ist der M. extensor carpi ulnaris. Lateral davon liegt die zweite Muskelgruppe von gleieher Richtung ungefähr. Sie hängt oben mit der volar-radialen Gruppe zusammen und deekt hier den Radius, den man nur in seiner lateralen Kante fühlen kann. Diese Muskelgruppe verjüngt sich naeh unten zu rasch und verdünnt sich zu einer Anzahl von Strängen, welehe die Mitte der Dorsalseite am Ende des Vorderarmes einnehmen. Dies sind die Streckmuskeln der Finger. Bei Extensionsbewegungen heben sieh diese Stränge unter dem tastenden Finger und gleiten nach oben, am meisten radialwärts die Sehne für den zweiten, dann die des dritten, vierten und fünften. Auf der radialen Seite wird ihre Gruppe am Handgelenk durch einen kleinen sehmalen Vorsprnng, das Tuberculum radii, begrenzt, das vom Handgelenkende des Radius dorsalwärts prominirt. Dieht neben diesem Vorsprung ulnarwärts liegt eine Sehne, die radialwärts nach dem Daumen verläuft und namentlieh bei Extension des Daumens stark hervorspringt; es ist die Sehne des M. ext. pollicis longus. Auf der radialen Seite fühlt man das uneben höckerige Handgelenkende des Radius.

Die dritte Muskelgruppe wird erst ungefähr in der Mitte des Vorderarmes sichtbar, wo sie zwisehen der zuletzt besproehenen und der volar-radialen Gruppe hervortaucht, mehr oder weniger auf der radialen Seite des Vorderarmes gelegen, indem sie sieh von der Dorsalseite schräg auf die Radialseite herum sehlägt. Da, wo am Handgelenk die äussere Fläche des Radius in die volare übergeht, da gehen zwei Sehnen vom Unterarm zur Dorsalseite des Daumens, und zwar sieht man bei Extension und Abduktion des Daumens die Stränge sehr stark hervorspringen. Der eine, längere, die Sehne des M. ext. poll. br., konvergirt nach der ebenerwähnten Sehne des M. ext. pollicis long. und legt sieh in der Gegend des Metacarpophalangealgelenkes an ihre äussere Seite. Zwischen diesen beiden Sehnen entsteht namentlich bei Anspannung der Muskeln eine tiefe Bucht, die sog. Tabatière, in deren Tiefe man Pulsation fühlen kann, die von dem Dorsalast der Art. radialis verursacht wird. Die kurze, lateralste jener Sehnen ist die des M. abductor poll. lg. Sie endet an der Basis des Daumens auf der Dorsalseite an einem rundlichen Knochen, der sich direkt in den Knoehen des Meta-

carpus fortsetzt. Diesen Metacarpus fühlt man deutlich vom Dorsum aus durch; er schwillt nach der Peripherie zu kolbig an und sein vorderer Rand tritt bei Flexionsbewegungen des Daumens als abgerundete Kante stärker hervor. Circa $^1/_3$—$^1/_2$ cm peripherwärts davon fühlt man dann eine schmale Spalte, vor der man wieder auf einen Knochen kommt, der zu beiden Seiten niedrige, rundliche Vorsprünge hat; das ist die Basis der I. Phalanx. Zwischen den beiden Knochen liegt das Gelenk. Dann wird die I. Phalanx wieder schlanker, schwillt dann wieder kolbig an und bildet mit der vordersten Phalanx ein Gelenk, das jedoch nicht so deutlich zu fühlen ist. In den Weichtheilen fühlt man nur auf der I. Phalanx noch in der Mittellinie einen sehnigen Strang, die Extensorsehne, die sich aber nur wenig bei Extension erhebt.

Am Handgelenk kann man von der Dorsalseite aus nichts bestimmtes von den zusammensetzenden Knochen erkennen, soweit sie die Handwurzel betreffen; an der ulnaren Seite jedoch fühlt man, namentlich bei Flexion der Hand, einen rundlichen Knochen, der durch einen schmalen Spalt vom Ulnagelenkende getrennt ist, das Os triquetrum. Man fühlt weiter, namentlich bei Radialflexion, dass sich von diesem Knochen central und radialwärts, noch andere Knochen ansehliessen, dass also das Handgelenk weiter centralwärts liegt.

Peripher machen sich auf dem Handrücken sehr deutlich die Metacarpalknochen durch ihren Widerstand und ihre Form bemerklich. Man fühlt jenseits der Masse der Handwurzelknochen manchmal die rundliche Basis des Metacarpus, dann den Schaft und daran ansehliessend den Kopf. Ueber sie hinweg sieht man die Sehnen der Extensoren radiär nach den Fingern auseinanderstrahlen. Den Metacarpus des zweiten Fingers kreuzt diese Sehne erst nahe dem Köpfchen, so dass es fast ganz frei radialwärts von derselben liegt. Bei Anspannung der Extensoren und der Abduktoren entsteht zwischen den Sehnen des zweiten Fingers und der des Ext. pollicis long. eine flache dreieckige Bucht, in deren Grund man den zweiten Metacarpus wahrnimmt. Man fühlt seine rundliche Basis und fühlt gelegentlich, wie auf dieser sich eine Sehne ansetzt, die vom Vorderarm kommt, die Sehne des Ext. carpi rad. long.

Verfolgt man die Metacarpalknochen weiter peripherwärts, so kommt man vor dem kolbig angeschwollenen Köpfchen derselben namentlich auf der Seite an einen Spalt, der bei Flexion der Finger noch stärker hervortritt, und man fühlt zu beiden Seiten

zwei flache abgerundete Prominenzen, den Anfang der I. Phalanx. Die Gelenklinie ist damit also bestimmt, der Gelenkspalt sehr deutlich. Bei rechtwinkliger Flexion im Metacarpophalangealgelenk liegt die Gelenklinie circa 1 cm unter dem oberen Rand des Metacarpusköpfchens. Man kann in die Zwischenräume zwischen den einzelnen Metacarpalknochen und zwischen die Metacarpophalangenalgelenke ziemlich tief hineintasten; dabei schiebt sich häufig vorn auf dem Zwischenraum zwischen dem vierten und fünften dieser Gelenke ein querer, fester, platter Strang gegen den Finger, das ist ein queres Verbindungsband zwischen der vierten und fünften Extensorsehne.

An die Mittelhand schliessen sich die Finger an. Auf der Volarseite ist das Fettpolster erheblich stärker. Doch fühlt man trotzdem bei Flexionsbewegungen in der Mitte der Volarseite der Fingerglieder im Bereich der I. und II. Phalanx ein schmales sich spannendes Band, die Flexorsehne, während auf der Dorsalseite viel seltener ein solches deutlich zu fühlen ist. An dem letzten Fingerglied fühlt man nichts mehr von einer Sehne.

Unter den Weichtheilen stösst man auf die Knochen der Phalangen. Man fühlt entsprechend der Verbindung des ersten und zweiten Gliedes, weil hier die Weichtheile weniger straff und leichter verschieblich sind, die rundlichen Verdickungen der Knochen, die zwischen dem zweiten und dritten Glied geringer sind. Innerhalb dieser Stellen biegen sich bei Flexionsbewegungen die Finger ab und es treten dann die abgerundeten Köpfchen der Phalangen mit ihrer mittleren Einbuchtung deutlicher auf der dorsalen Seite hervor. Der Gelenkspalt ist an dieser Stelle circa 1 cm unter der dorsalen Fläche des Köpfchens daran zu erkennen, dass man hier den zu beiden Seiten etwas prominirenden Rand der Basis der anliegenden Phalanx fühlt.

Fünfte Abtheilung.

Der Bauch.

An die Brusthöhle schliesst sich nach unten die **Bauchhöhle** an. Diese hat mit jener in ihrem oberen Theil die Abgrenzung durch einen Theil der unteren Rippen und die Sternalspitze gemeinsam. Geschieden werden sie durch das kuppelförmige Zwerchfell. Hinten bildet die Lendenwirbelsäule im Anschlusse an die unteren Brustwirbel mit den Rippen den Ausgangspunkt für die seitliche Begrenzung der Bauchhöhle durch Weichtheile, während die ganze Weichtheilwand vorn, hinten und zu beiden Seiten als unteren Ansatzpunkt den Ring der Beckenknochen hat, so dass sie also zwischen Thorax und Beckenknochen ausgespannt ist. Diese Beckenknochen bilden mit ihren knöchernen Wänden die seitliche, die vordere und die hintere Wand der unteren Bauchhöhle, der Beckenhöhle. Ihren unteren Abschluss aber erhält diese Höhle durch ein an ihrem unteren Ende ausgespanntes Fascien- und Muskelblatt, den Beckenboden.

37. Kapitel.

Die vordere Bauchwand.

Die vordere, seitliche und hintere Bauchwand wird, abgesehen von der Wirbelsäule, gebildet von Haut, Fett, Muskulatur, Fascie und Peritoneum. Sie ist also eine durchaus nachgiebige Wand, die nur vom Knochen entspringt und am Knochen sich ansetzt, abgesehen von dem Wirbelsäuleansatz und den Rippen jedoch keine Knochen als Stütze hat. Dadurch ist eine Volumenänderung der Bauchhöhle ermöglicht, während auf der anderen Seite die Bauchwand für die inneren Organe viel weniger Schutz darbietet. Ihre äussere Form ist daher auch sehr abhängig von dem Inhalt. Die inneren Organe können modellirend auf sie einwirken. So kann die verschiedene Füllung des Darmkanals, die verschiedene Grösse der inneren Organe Einfluss auf ihre Gestalt haben.

Die vordere Bauchwand besteht aus dünner verschieblicher Haut, die nur in der Nabelgegend festsitzt. Unter dieser kommt das subcutane Fett, das meist ziemlich reichlich vorhanden ist, namentlich aber in der Unterbauchgegend oft zu sehr ansehnlicher Dicke sich entwickelt. Fehlt es, so können die Muskeln in ihrer Form deutlich hervortreten. Auf diese Fettschicht folgt dann die sogen. Fascia superficialis, die aus dichtem Bindegewebe besteht. Nimmt man diese weg, so kommt man auf der Vorderseite nun auf Muskel und zwar zu beiden Seiten der Mittellinie auf den in eine Scheide gehüllten, längs verlaufenden M. rectus, der vom Knorpel der 5., 6. und 7. Rippe entspringt und sich unten neben der Symphyse an das Becken ansetzt. Seine Scheide wird von den Aponeurosen der seitlichen Muskeln gebildet. Nicht in ganzer Länge besteht er aus Muskulatur. Es sind an mehreren Stellen bis zum Nabel sehnige Partien eingeschaltet, die in transversaler Richtung ziehen und die Muskelsubstanz unterbrechen. An diesen sehnigen Einschaltungen haftet die Scheide des Rectus vorn fest. Ist der Muskel gut und kräftig entwickelt, so kann er zwischen den sehnigen Inskriptionen bei Kontraktionen geschwulstartig prominiren.

Man muss sich vor Verwechslungen mit wirklichen Geschwülsten hüten. –

Auf der Hinterseite reicht jedoch die Rectusscheide nicht bis hinunter. Sie fehlt von der Nabelgegend an ganz, so dass der Muskel hier direkt an die Fascia transversa stösst, welche das Peritoneum von der Muskulatur trennt. Ueber dem Peritoneum liegt häufig noch Fett. Nahe dem äusseren Rande des M. rectus verläuft auf der Hinterseite zwischen Bauchfell und Fascia transversa die A. und V. epigastrica inf., Aeste der Art. und V. circumflexa ilei aus den grossen femoralen Gefässen, bis etwa in die Höhe des Nabels.

Die Lage dieser Arterien erhält eine gewisse Wichtigkeit bei der Wahl der Einstichstelle für Bauchpunktionen. Es sind schon Verblutungen in Folge von derartigen Verletzungen beobachtet worden. Man wählt am besten die Mittellinie unter dem Nabel oder die Mitte einer Linie vom Nabel zur Spina ant. sup.

Zwischen beiden Recti in der Mittellinie ist eine schmale, bei Frauen oft aber recht breite, muskelfreie, längs verlaufende Partie der Bauchwand, die nur von sehnigem Gewebe, den Muskelaponeurosen gebildet wird; das ist die Linea alba.

Die seitliche Bauchwand wird von drei Muskeln gebildet. Der oberflächlichste ist der Obliquus abdominis ext.; die äusseren Flächen der Knochen der 5. resp. 6. bis 12. Rippe sind oben die Anheftungspunkte für seine Zacken, die sich zwischen die Zacken des M. serratus ant. maj. und des Latissimus dorsi einlagern. Seine Fasern verlaufen schräg von oben aussen nach innen unten, bilden eine dicke Muskelplatte und endigen in eine Aponeurose, die am Poupart'schen Band bis zum Tuberculum pubis und von da am Schambein, bis zur Symphyse sich inserirt. Sie bildet das vordere Blatt der Rectusscheide und verbindet sich in der Linea alba mit der anderen Seite. Unter diesem Muskel liegt der M. obliquus int., eine Muskelplatte, die hinten im Zusammenhang mit der Scheide des tiefen Rückenstreckers, von der Mitte des Darmbeinkammes bis zur Spina ant. sup. entspringt, sich am Poupart'schen Band bis zur Mitte ansetzt und ihre Muskelfasern schräg nach oben schickt. Die hinteren Partien gehen zu den drei untersten Rippen, die anderen bilden eine Aponeurose, welche in zwei Blätter gespalten die Grundlage der Rectusscheide bildet. Schliesslich gelangt man noch auf einen dritten Muskel, den Transversus abdominis, dessen quer verlaufende Fasern von der inneren Fläche des Rippenbogens, der Fascia lumbodorsalis und dem Darmbeinkamm entspringen und in eine Aponeurose endigen, die im oberen und mittleren Theil hinter den Rectus, im unteren vor den Rectus tritt.

Die Aponeurosen beider Seiten vereinigen sich in der Mittellinie zu der schon oben erwähnten Linea alba.

Sie wird gewöhnlich für die Eröffnungen der Bauchhöhle als Schnittgegend gewählt, weil man hier am leichtesten eindringt. Manchmal findet man in dieser Linea alba schmale Spalten, durch die sich Fettklümpchen des subserösen Fettgewebes hervordrängen. Diese können das Peritoneum nachziehen und so einen kleinen von Bauchfell ausgekleideten Bruchsack bilden, in den gelegentlich Netztheile eintreten. Man nennt sie Hernien der Linea alba.

Normaler Weise weist die Linea alba eine Unterbrechung auf im Nabel.

Dieser dient in später Fötalzeit als Austrittspforte für die Nabelgefässe und früher für das Nabelbläschen und die Allantois resp. den Uraehus. Wenn der Nabelstrang abgebunden wird, dann obliteriren die Nabelgefässe, sie ziehen sich zurück, legen sich an den unteren Rand des Nabelringes und verwachsen hier fest, während der obere Rand frei bleibt. Es wird also die Nabelöffnung zum Theil geschlossen durch die Verwachsung der Gefässe. Es entsteht so eine Hautnarbe, mit der der Gefässstumpf verwachsen ist, während die Bauchwand oben eine meist runde, schnige Lücke in der Linea alba, den Nabelring aufweist.

Es fehlt am Nabel also ganz das Unterhautfettgewebe und das seröse Gewebe, man hat eine Narbe vor sich, die aus Haut, Fascia transversa und glatt darüberziehendem Peritoneum besteht. Lagert sich in der Umgebung des Nabels Fett ab, so bleibt der Nabel in der Tiefe, während die umgebende Haut gehoben wird. Es erklärt sich so also die häufig vorkommende tiefe Lage des Nabels. Jene schwache Stelle verkleinert sich allmählich sehr. In manchen Fällen ist sie durch eine Fascie geschützt, doch ist dieser Schutz ziemlich unvollkommen. Es gehen nämlich von einer Rectusscheide zur anderen quer über die Hinterwand des Nabels besonders ausgebildete Theile der Fascia transversa als Fascia umbilicalis. Sie hört manchmal 1—2 cm über dem Nabelring auf mit einem scharfen quer verlaufenden, freien Rand. Dabei ist sie an der Linea alba ziemlich lose, an dem Rectus sehr fest angeheftet.

Zwischen dieser Fascia umbilicalis und der Linea alba kann sich nun das Bauchfell hineinsenken und, so lange der Nabelring nicht durch konzentrische Verengerung geschlossen ist, am oberen Rand des Nabelrings, der, wie wir gesehen haben, eine schwache Stelle hat, nach aussen treten. Es ist hier dann Gelegenheit gegeben zum Austritt von Eingeweiden, zur Entstehung von Nabelbrüchen. Die erworbenen Nabelbrüche treten also zwischen oberer resp. vorderer Seite der von der Leber als Lig. teres kommenden obliterirten Nabelvene und oberen Rand des Nabelrings ein. Der Bruchsack ist meist zart und dünn, manchmal freilich sehr derb, die Bruchpforte ziemlich eng, der Ring scharf und glatt; die Bruchhüllen bestehen aus Haut, Fascia transversa und Peritoneum. So sind die erworbenen Brüche der Kinder beschaffen. Im Gegensatz zu ihnen entstehen die Nabelbrüche der Erwachsenen, nachdem der Nabelring schon einmal fest geschlossen war, dadurch, dass die Nabelnarbe durch irgend welche ursächliche Momente z. B. Ascites dauernd stark gedehnt wird und so eine schwache Stelle erzeugt wird oder dadurch, dass ein subseröser Fettklumpen das Peritoneum durch die Nabellücke hervorzerrt.

Die intraabdominalen Reste jener Organe, die in der Fötalzeit den Nabelring passiren, sind später als platte, kaum erhabene und von Peritoneum überzogene, solide Stränge auf der Innenseite der Bauchwand nachweisbar. Gerade nach unten zur Blase zieht der Urachusrest, schräg nach unten lateralwärts die Arterienstränge und nach oben zur Leber der Venenrest, während die Verbindungen zwischen Darm und Nabelbläschen, der Ductus omphalo-entericus abgerissen ist.

Nicht immer obliteriren diese Stränge vollständig, es findet sich nicht so ganz selten ein fistulöser Nabel in Folge von Offenbleiben des Urachus. Manchmal bleiben auch im Nabel Epithelreste erhalten vom Ductus omphaloentericus, vom Urachus. Diese können sich später zu Cysten oder zu

Carcinomen entwickeln. Bei der Diagnose von Nabelgeschwülsten muss man sich dieser entwickelungsgeschichtlichen Thatsachen erinnern.

Der aponeurotische Theil der Bauchwand findet sich aber nicht nur in der Mittellinie, sondern auch unten seitlich von derselben, wie wir bei der Besprechung der Muskelansätze gesehen haben. Und auch in diesem Theil kommt normaler Weise eine Unterbrechung der Bauchwand vor. Diese wird hervorgerufen durch die Durchwanderung des Hodens und des Samenstranges nach dem Hodensack. Auf dieser Wanderung nimmt der Hoden nur zum Theil die Bauchwand mit, zum anderen Theil drängt er sie auseinander*).

Die anatomischen Verhältnisse liegen dann so, wenn man Haut und Fascia superficialis entfernt. In der Aponeurose des M. obliquus ext. abd., die mit ihren Fasern medial und abwärts verläuft, findet sich etwas nach aussen und oben vom Tuberculum pubis eine schräge Spalte. Diese wird oben von einem Faserzug begrenzt, der sich an der Symphyse inserirt, während der andere sich im Lig. inguinale s. Pouparti verliert und mit diesem zum Tubercnlum pub. zieht. Diese beiden Faserzüge werden Schenkel der Leistenpforte genannt. Etwas modifizirt wird diese einfache Form der Spalte noch dadurch, dass die Fasern sich zum Theil mit der Rectusscheide, zum Theil mit den Fasern der anderen Seite verbinden und kreuzen und dass ausserdem noch Fasern von der Spina ant. sup. quer und schräg über den unteren Theil der Spina verlaufen. Es wird auf diese Weise der Spalt abgerundet. Oft ist er so weit, dass man die Kuppe des Zeigefingers, die Bauchdecken einstülpend, einführen kann. Dieser ovale Spalt heisst der subcutane Leistenring. Er liegt 2—3 cm von der Mittellinie entfernt. Nehmen wir nun den M. obliquus ext. weg, so kommen wir auf die Platte der innig verbundenen Muskeln, des Obliquus int. und des Transversus, deren Fasern in der uns hier interessirenden Gegend ungefähr horizontal von den beiden äusseren Dritteln des Poupart'schen Bandes zu der Aponeurose verlaufen. Da das Poupart'sche Band schräg nach abwärts und medialwärts zieht, so findet sich zwischen letzterem und den Fasern jener Bauchmuskeln eine schmale Spalte, welche durch die fibröse Scheide des Rectus noch eine Einengung erfährt. Diese Spalte durchsetzt der Hoden. Dabei drängt er den unteren Rand dieser Muskeln noch etwas mehr nach oben und nimmt von den untersten Fasern

*) Anmerkung. Ich will damit nicht etwa meine Meinung über den wirklichen Vorgang beim Descensus testiculi aussprechen. Das Verständniss ist nur sehr erleichtert, wenn man den Vorgang sich in dieser mechanischen Weise vor sich gehend denkt.

einige als Hülle mit, die im Bereich des Hodens dann M. cremaster heissen. Diese Spalte bildet den aponeurotischen Grund des abdominalen Leistenringes. Entsprechend dem medialen Rande des abdominalen Leistenringes findet sich die Art. epigastrica, die nur vom Peritoneum bedeckt, gerade nach oben steigt. Die übrigen Bestandtheile der Bauchwand betheiligen sich nicht durch Spaltbildung an der

Fig. 62. Leisten- und Schenkelregion nach Ablösung der oberflächlichen Fascie. Im oberen Theil Aponeurose des M. obl. ext. mit Annulus inguinalis subcut. Im unteren Theil oberflächliches Blatt der Fascia lata mit dem Margo falciformis, der Vena saphena magna und Vena cruralis, der Art. femoralis. (Nach Graser, Die Unterleibsbrüche.)

Formirung der Leistengegend, sondern durch Ausstülpung. Durch jenen eben beschriebenen Spalt wird nämlich die Fascia transversa und das Bauchfell hindurchgestülpt. Sie treten schon vor dem Descensus testiculi in diesen Spalt ein, rücken dann zwischen dem M. obliquus int. und Transversus einerseits und dem M. obliquus ext. andererseits schräg medialwärts vor und finden am subcutanen Leistenring den Aus-

trittspunkt in den Hodensack. An der medialen und unteren Seite des abdominalen Leistenringes bildet die Fascia transversa eine deutliche scharfe Falte. Zwischen der Fascia transversa und dem Bauchfell liegt auf dem Wege vom abdominalen zum subcutanen Leistenring der Samenstrang. Man nennt diese Strecke zwischen den beiden Leistenringen Leistenkanal. Er hat beim Erwachsenen eine Richtung von oben hinten lateral, nach unten vorn medial und ist etwa $2^1/_2$—4 cm lang. Beim Kind verläuft er ziemlich gerade von hinten nach vorn; durch das Wachsthum aber erfährt er eine Verschiebung. Die Bezeichnung eines Kanales verdient er aber meist nur in der Fötalzeit, denn nur dann vermittelt er als röhrenförmiges von Fascia transversa und Peritoneum ausgekleidetes Gebilde die freie Kommunikation zwischen der Bauchhöhle und der peritonealen Tunica vag. testis propria. Da in den letzten Monaten des fötalen Lebens die Wände des peritonealen Kanales vom oberen Rand des Hodens bis zum Niveau der inneren Bauchwand ausgedehnt verwachsen, so ist unter normalen Verhältnissen in postembryonaler Zeit kein Kanal mehr vorhanden. Er wird ersetzt durch einen Strang, der vom Scheidenfortsatz des Peritoneum, dem Samenstrang und der Fascia transversa gebildet wird. Da, wo der Abschluss des Kanales nach der Bauchhöhle ist, da findet man gewöhnlich eine kleine trichterförmige Grube in der Bauchwand. Ganz ebenso liegen die Verhältnisse auch beim Weib. Hier ist es nur das Lig. rotundum, welches die Stelle des Samenstranges versieht. Auch dieses wird häufig vom abdominalen Leistenring an bis in das Labium majus von einer kleinen Ausstülpung des Bauchfelles begleitet, welche das Diverticulum Nuckii genannt wird. Bei der Geburt soll dieses auch verschlossen sein.

Aus den eben geschilderten anatomischen Verhältnissen geht hervor, dass die Bauchwand hier Partien aufweist, die schwächer sind als ihre übrigen Theile, dass sie hier mechanischen Einwirkungen von innen her weniger Widerstand wird entgegensetzen können, dass hier also Gelegenheit gegeben ist, dass bei andauernd erhöhtem Druck von innen gegen die Bauchwand innere Organe hier eine Austrittspforte finden können. Dazu kommt weiter, dass in Folge der relativ komplizirten Entwickelung und des relativ komplizirten Baues nicht selten Störungen in dieser Entwickelung entstehen. Zunächst tritt der Fall ziemlich häufig ein, dass bei der Geburt der Proc. vag. peritonei nicht verschlossen ist, dass also eine Kommunikation zwischen Bauchhöhle und dem Peritoneal-Sack des Scrotum besteht. Wir haben dann einen angeborenen Leistenbruchsack vor uns. Hat diesen Weg ein Darmtheil schon während der Fötalzeit zum Austritt benutzt, was recht selten ist, so sprechen wir von einem angeborenen Leistenbruch sensu strictiori. Ist es nach der Geburt geschehen, dann spricht man ebenfalls von einem angeborenen Leistenbruch. Dieser hat also das Eigenthümliche, dass der Bruchinhalt in dem Proc. vag. peritonei liegt, dem Peritonealsack, der den Hoden überzieht.

Nun kommen aber bei der Obliteration des Proc. vaginalis noch weitere Anomalien vor. Es kann der Verschluss wohl dicht über dem Hoden eintreten, die Bauchfelltasche aber im übrigen offen bleiben. Das ist gar nicht selten, dann haben wir es wieder mit einem angeborenen Bruchsack zu thun. Tritt in diesen Eingeweide, so wird dieser Bruchsack nach unten in das Scrotum vorgetrieben und legt sich neben die Tunica vag. testis propria. Man findet hier also den Hoden nicht im Bruchsack. Im Endresultat unterscheidet sich diese Bruchform durchaus nicht von der jetzt zu erwähnenden, von dem erworbenen äusseren Leistenbruch. Da wo jene kleine trichterförmige Grube vom Ab-

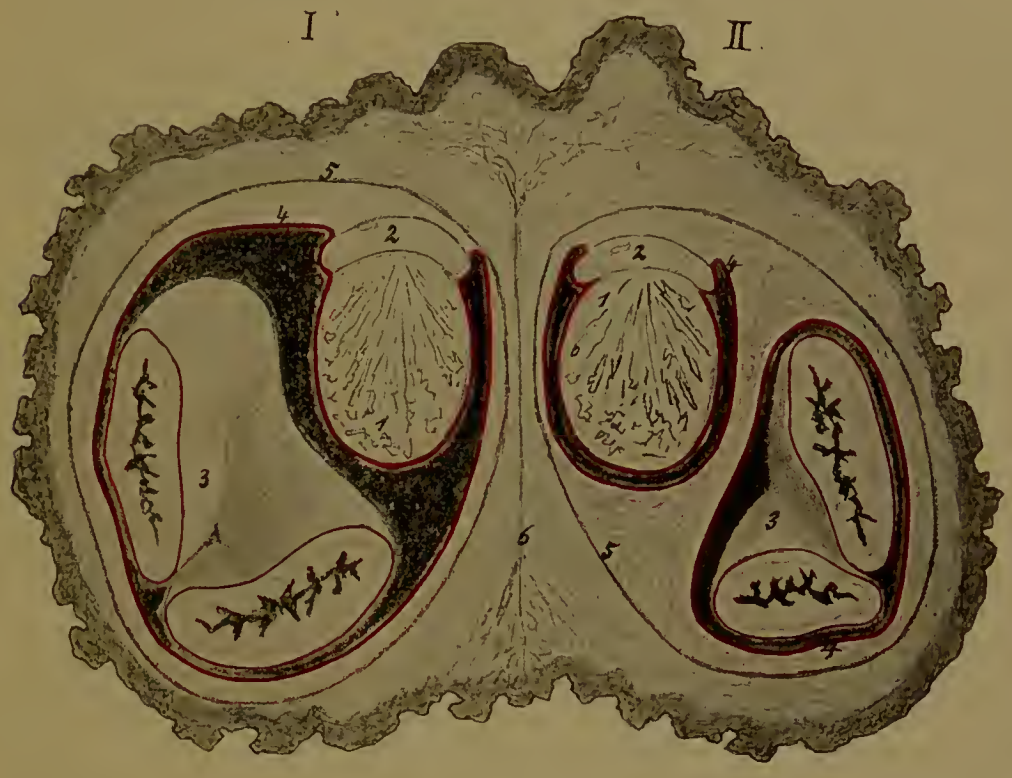

Fig. 63. Halbschematischer Durchschnitt durch das Scrotum eines mit zwei Leistenbrüchen behafteten Mannes. Links I. angeborener Leistenbruch. Rechts II. erworbener Leistenbruch. Rothe Linie: Peritoneum resp. Tunica vag. propr. testis. 1. Hode, 2. Nebenhode, 3. Darmschlinge, 4. Bruchsack, 5. Tunica vagin. communis funic. sperm. et testis (Fascia transversalis), 6. Raphe scroti.
(Nach Graser, Die Unterleibsbrüche.)

schluss des Leistenkanals in der Bauchwand zurückgeblieben ist, also am abdominalen Leistenring, da wird das Bauchfell nach aussen vorgestülpt, entlang dem Samenstrang durch den Leistenkanal in das Scrotum hinein. Der Sack dieser Hernie ist ganz unabhängig vom Proc. vaginalis und liegt neben der Tunica vag. testis propria. Es ist also allen diesen Bruchformen gemeinschaftlich, dass der peritoneale Bruchsack lateral von der A. epigastrica durch den abdominalen Leistenring, durch den Leistenkanal zum subcutanen Leistenring heraus in das Scrotum reicht, im ersten Fall als total offen gebliebener Proc. vag. peritonei, im zweiten als nur partiell nicht obliterirter Pro-

cessus, im dritten als neu ausgestülptes Peritoneum. Nur im ersten Fall findet man den Hoden im Bruchsack. Tritt der Bruchsack nicht in das Scrotum, sondern bleibt er im Leistenkanal und breitet er sich da aus, was in Folge von abnormer Enge und Festigkeit des subcutanen Leistenrings vorkommen kann, dann spricht man von einer Hernia interstitialis. Die Hüllen jener äusseren Leistenbrüche sind bei den verschiedenen Formen die gleichen. Von aussen nach innen aufgezählt: 1. Scrotalhaut, 2. Fascia superficialis, 3. Fasern des Obliquus ext., Obliquus int. und Transversus, Fascia cremasterica, 4. Fascia transversalis = Tunica vag. com., 5. Peritoneum = Bruchsack resp. Tunica vag. testis propria.

Chirurgisch wichtig ist noch das Verhalten des Hodens und des Samenstranges zu dem Bruchsack. In beiden Arten, dem erworbenen und angeborenen Leistenbruch, liegt der Hoden und der Samenstrang hinter der Hernie, s. Fig. 63. Während aber bei dem erworbenen Leistenbruch der Bruchsack sich bis zur Bauchhöhle vollständig vom Hoden und dem Samenstrang isoliren lässt, und damit also exstirpiren lässt, kann man dies beim kongenitalen nicht ebenso wegen der innigen Beziehung, die der Proc. vaginalis zum Hoden und Samenstrang hat.

Noch eine Stelle giebt es im Leistenkanal, die durch ihre schwache Bildung zum Austritt für Eingeweide geeignet ist. Das ist jene relativ dünne Partie, medial von dem abdominalen Leistenring und medial neben der schräg nach innen oben verlaufenden Art. epigastrica. Hier fehlen die Muskeln, die Bauchwand besteht nur aus Peritoneum, Fascia transversalis und Fasern der Aponeurose des Obliquus ext. Der Obliquus int. und der Transversus begrenzen jene Stelle oben, während das Lig. inguinale unten und der Rectus abdominis innen die Grenze bilden. Hier ist schon normaler Weise eine Ausbuchtung des Peritoneum vorhanden. In diese schwache Partie senkt sich gelegentlich unter Wirkung des abdominalen Druckes das Peritoneum als Sack ein und dringt gerade nach vorn in den subcutanen Leistenring vor und durch diesen heraus. Der Weg ist also ein gerader von hinten nach vorn ohne Berührung des Leistenkanals. Diese Hernia inguinalis interna liegt also medial von der A. epigastrica und medial von dem Samenstrang Die Hüllen dieses Bruches bestehen aus: 1. der äusseren Haut, 2. der Fascia superficialis, 3. der Fascia transversa, 4. dem subperitonealen Fettgewebe und 5. dem Bruchsack = Peritoneum.

Aus den eben geschilderten Verhältnissen der Leistenbrüche resultirt, dass die erworbenen äusseren Leistenhernien ebenso wie die inneren Leistenhernien langsam entstehen, dass die Heilungsbedingungen bei den äusseren Leistenhernien wegen des schrägen Verlaufs des Leistenkanals wesentlich günstigere sind. Für die Operation der eingeklemmten Hernien ist es nothwendig zu beachten, dass die A. epigastrica vom Erweiterungsschnitt der Bruchpforte verschont bleiben muss; man muss also beim äusseren Leistenbruch entweder nach aussen oder direkt nach oben, beim inneren nach innen oder direkt nach oben incidiren.

Der obere, bewegliche Theil der vorderen Bauchwand endigt am Poupart'schen Band, das sich von der Spina ant. sup. zum Tuberculum pubis erstreckt. An diesem Band vereinigen sich die Fascien, die von oben kommen, die Fascia superficialis, die Aponeurose des Obliquus ext., die Fascia transversa und die Fascia iliaca, die aus dem Becken kommt.

Eiterungen, die, an der Wirbelsäule entstanden, unter der Fascia iliaca auf dem M. ileopsoas nach unten vorgerückt sind, liegen deshalb dicht hinter dem Poupart'schen Band und dringen also hier näher an die Oberfläche.

Der untere Theil der vorderen Bauchwand, der die Beckenhöhle begrenzt, wird, wie wir schon sagten, im Wesentlichen von dem knöchernen Becken gebildet. Dieses ist auf seiner Vorderseite von einer Reihe von Muskeln bedeckt, die an die untere Extremität gehen. Bei der Besprechung der letzteren werden wir auf diese zurückkommen.

Fig. 64. Schnitt durch den Arcus femoralis (nach Graser). 1. Ligamentum Poupartii, 2. Lig. Gimbernati, 3. Eminentia ileopectinea, 4. M. pectineus, 5. Tubereulum pubicum, 6. Annulus femoralis mit Septum femorale, 7. Nervus femoralis, 8. M. ileopsoas, 9. Bursa mucosa subiliaea, 10. Foramen obturatorium, 11. Arteria femoralis (nach einwärts die Vene).

Vom Poupart'schen Band aus geht die Fascia lata nach unten, die Muskeln des Oberschenkels einhüllend. Auf diese kommt man also sofort, sobald man Haut, Subcutangewebe und die oberflächliche Fascie dieser Gegend entfernt hat. Dadurch aber, dass von dem äusseren Theil des Poupart'schen Bandes ein fester derber Strang schräg nach innen unten an die Eminentia ileopectinea verläuft, das Lig. ileopectineum, welches von dem medialen Theile der Fascia iliaca gebildet wird, wird der Raum zwischen Lig. Poupartii und der knöchernen Beckenwand in zwei Theile getheilt. Der laterale Raum enthält den M. ileopsoas, zwischen dessen beiden Theilen der Nerv. femoralis ziemlich oberflächlich liegt. Der mediale birgt als wesentlichsten Bestandtheil die grossen Schenkelgefässe. Da das Lig. ileopectineum schräg nach innen unten verläuft, so erklärt sich

daraus, dass der Gefässraum mit seinem lateralen Theil den medialen Theil des Muskelraumes deckt. Die Grenze dieses Raumes nach der Symphyse zu wird dadurch gebildet, dass vom medialen Theil des Lig. Poupartii sich ein Band an das Schambein ansetzt, das dreieckige Form und einen lateralwärts konkav ausgeschnittenen Rand hat, das Lig. Gimbernati. Nun ist aber der Gefässraum nicht vollständig von der Art. und Vena femoralis ausgefüllt; sondern auf beiden Seiten findet man Fett, Bindegewebe, Lymphgefässe und Lymphdrüsen. Durch den lateralen Theil des Gefässraumes geht zunächst die Art. femoralis, deren Lage etwa der Mitte einer Linie zwischen Spina ant. sup. und Symphyse entspricht. Etwas medialwärts davon liegt die Vena femoralis, beide in einer Scheide, die mit einer Fortsetzung der Fascia transversalis verwachsen ist. Gewöhnlich liegt nun noch etwas weiter medialwärts eine Lymphdrüse in Fett eingehüllt, die Rosenmüller'sche Drüse. Der Raum zwischen der Schenkelvene und dem Lig. Gimbernati ist durch keine feste Fascie geschützt, nur ein Netz von Fasern der Fascia transversalis findet sich manchmal hier. In vielen Fällen ist von einem Septum femorale überhaupt nichts zu konstatiren. Schneidet man also hier von aussen ein, so gelangt man nach Durchtrennung der Haut, des subcutanen Fettgewebes und der Fascia lata sofort auf das oben erwähnte Fettgewebe und hinter diesem direkt auf die schwache Fascia transversa und das Bauchfell. Damit ist aber auch zur Genüge klar, dass hier eine schwache Stelle ist, dass hier der abdominale Druck das Bauchfell vorstülpen kann. Der Raum nun, in den das Bauchfell vorgestülpt wird, wird nach hinten zu durch das Fascienblatt begrenzt, das von dem Lig. ileopectineum und dem horizontalen Schambeinast entspringt und als tiefes Blatt der Fascia lata oder als Fascia ileopectinea nach unten zieht. Es bildet also lateral die hintere Grenze der Lacuna vasorum, medial den vorderen Ueberzug des M. pectineus. Das oberflächliche Blatt der Fascia lata und das tiefe sind mit den grossen Gefässen und seitlich untereinander verwachsen, jedoch so, dass auf der medialen Seite neben der Vena femoralis ein von Fett, Lymphdrüsen und Gefässen erfüllter Raum bleibt. Dieser Raum wird, falls das Bauchfell als Bruch vorgestülpt wird, zum Kanal umgeformt. Unter normalen Verhältnissen ist also kein Kanal vorhanden. Nun zeigt das oberflächliche Blatt der Fascia lata dicht unterhalb des Poupart'schen Bandes eine eigenthümliche Einrichtung, eine wesentlich dünnere durchbrochene Partie, die Lamina cribrosa, deren durchlöcherte Beschaffenheit ihre Erklärung findet in

dem Durchtritt zahlreicher Blut- und Lymphgefässe. Diese dünnere Partie hat eine ovale Form und wird dadurch begrenzt, dass die Fascia lata in ihrem derben Theil vom Poupart'schen Bande aus über den Gefässen mit einem scharfen sichelförmigen medialwärts konkaven Ausschnitt, dem Proc. falciformis endet, über dessen

Fig. 65. Leisten- und Schenkelregion nach Ablösung der Haut und Fascia sup. (nach Graser). Im oberen Theil Aponeurose des M. obl. ext. mit Annulus inguinalis ext. Im untern Theil oberflächliches Blatt der Fascia lata mit dem Proc. falciformis, Vena saphena magna und Vena cruralis, Art. femoralis.

unteren Rand die Vena saphena magna aus dem subcutanen Fettgewebe in die Tiefe zur Vena femoralis tritt. Den Raum hinter der Lamina cribrosa bezeichnet man gewöhnlich als Fossa ovalis, in ihr liegen also die Art. und Vena femoralis von einer Gefässscheide umhüllt, Fettgewebe und Lymphdrüsen.

Diese schwache Stelle der Fascie in ihrem medialen Theil neben der Vena femoralis wählen die Hernien zum Austritt und zwar gewöhnlich schon

im oberen Theil. Tritt hier also ein Bruch zu Tage, so ist er gewöhnlich bedeckt:

1. von Haut und subcutanem Bindegewebe,
2. von der Fascia lata (Lamina cribrosa),
3. von Fettgewebe,
4. von der Fascia transversa = Sept. crurale,
5. von subserösem Fettgewebe,
6. von Peritoneum.

Aber in einer Anzahl von Fällen stülpt er nicht die vor ihm liegenden Theile vor, sondern tritt durch eine Spalte des Septum crurale und ebenso durch eine Lücke der Lamina cribrosa. In Folge dessen fallen diese als Umhüllungen weg und die Bruchhüllen bestehen nur aus Haut mit Subcutangewebe, etwas Fett, Bindegewebe und Peritoneum. Gewöhnlich ist der Bruchsack nicht fest verwachsen mit seiner Umgebung, so dass er sich leicht stumpf ausschälen lässt. Häufig zeigt er eine glänzende Oberfläche. Da ihm dazu nicht selten Fettmassen anhaften, so ist es erklärlich, dass Verwechslungen mit Darm- und Netzpartien vorgekommen sind. Roser spricht solche Fettmassen als ätiologisches Moment an, indem er meint, dass sie das Peritoneum zum Bruchsack herauszerrten. — Wird ein Schenkelbruch eingeklemmt, so liegt die einklemmende Stelle entweder am Proc. falciformis der Fascia lata oder im Niveau des inneren Schenkelringes. Will man die einklemmende Stelle mit dem Messer erweitern, so muss man sich der Verhältnisse zu den Gefässen erinnern. Nach aussen vom Bruchsack liegt die Vena femoralis, nach oben zu die Art. epigastrica inf. und lateralwärts auf der inneren Beckenseite die Art. obturatoria, wenn sie aus der Art. epigastrica entspringt. Nur sehr selten geht diese quer über den oberen Rand des Schenkelringes und medial vom Bruch dem konkaven Rand des Lig. Gimbernati entsprechend nach unten. Nach aussen darf man also in keinem Falle schneiden, nach oben zu kann man nach Durchtrennung des Lig. Poupartii in Konflikt mit der Epigastrica und dem Samenstrang kommen; dagegen ist nach innen zu der Raum frei von Gefässen, wenn man absieht von jenen recht seltenen Fällen von abnormem Verlauf der Art. obturatoria.

Beim weiblichen Geschlecht liegen die anatomischen Verhältnisse im Allgemeinen ebenso, nur ist der Raum zwischen Vena femoralis und Lig. Gimbernati und dementsprechend das Septum femorale grösser, wohl in Folge der stärkeren Breitenentwickelung des knöchernen Beckens.

Damit bringt man das häufigere Vorkommen von Schenkelbrüchen beim weiblichen Geschlecht in Zusammenhang.

Nimmt man nun die Fascia lata in ganzer Breite weg, so sieht man auf der Vorderseite einen dreieckigen Raum, dessen Basis das Poupart'sche Band ist, dessen Aussenseite von dem schmalen M. sartorius gebildet wird, der von der Spina ant. sup. schräg nach unten medial zieht, dessen mediale Begrenzung der Adductor longus ist, der mit kurzer starker Sehne unter dem Tuberculum pubis entspringt und nach unten lateral geht. Medial vom Sartorius

aber etwas tiefer verläuft der M. ileopsoas vom Becken herab, während lateral vom Adductor longus der M. peetineus seine Lage hat, der von der Crista ileopeetinea schräg naeh aussen unten zieht. In diesem Dreieck liegen die grossen Sehenkelgefässe und der Nervus femoralis, die, wie wir sahen, ungefähr in der Mitte des Poupartschen Bandes aus der Laeuna vasorum heraus kommen und vertikal nach unten weitergehen. Entfernen wir jetzt die Gefässe, so liegt oben vor uns der horizontale Sehambeinast, unten der M. ileopsoas und M. pectineus. Sobald man aueh diese beiden Muskeln weggesehnitten hat, kommt man dieht unter dem horizontalen Sehambeinast auf eine von einer Fascie bedeekte Muskelplatte, deren Fasern vom horizontalen und absteigenden Sehambeinast und dem aufsteigenden Sitzbeinast entspringen und naeh aussen naeh dem Schenkelhals ziehen, den M. obturator ext. Diese Muskelplatte deckt das von dem Sehambein und Sitzbein umrandete Foramen obturatorium des Beckens, das dureh eine ziemlieh derbe fibröse Membran versehlossen ist. Die obere laterale Ecke dieses Loehes jedoeh ist nicht verschlossen, hier liegt der sogenannte Canalis obturat., der der Arteria obturatoria und dem gleiehnamigen Nerven zum Austritt aus dem Becken dient. Man gelangt also auf diese Membran, wenn man zwisehen der Vena femoralis und dem Adduetor longus in die Tiefe dringt. Die Oeffnung in der Membrana obturatoria hat etwa einen Durehmesser von 1 em, ist ziemlieh abgerundet und wird oben von Knochen begrenzt, unten vom M. obtur. int., dessen Fasern ungefähr denselben Verlauf wie die des M. obtur. ext. haben und ebenfalls den Canalis obturatorius freilassen.

Auf diesen Muskel folgt naeh innen zu noch die Faseia transversa und das Peritoneum. Dieses geht glatt über die Gegend des Foramen obturatorium. Jedoeh unter ihm resp. vor ihm ziehen die Art. obturatoria, ein Ast der Art. hypogastrica, und der Nervus obturatorius aus dem 2., 3. und 4. Lendennerven und ein oder zwei Venen dureh die Oeffnung resp. den Kanal ins Foramen obturat. Der Nerv liegt im Canalis obturat. am weitesten nach vorn oben und lateral, daran schliesst sieh die Arterie und unten medial die Vene. Ausser diesen Gefässen und Nerven, die von der Fascia intraabdominalis eine Seheide erhalten, liegt in dem gut ausgeprägten Kanal noch etwas fetthaltiges Bindegewebe. Der Kanal verläuft von oben hinten lateral naeh unten vorn medial.

In ziemlich seltenen Fällen dient der Canalis obtur. als Austrittspunkt für einen Bruchsack, sei es dass durch den Schwund des die Gefässe etc.

umgebenden Fettes der Raum grösser, widerstandsunfähiger wird, sei es, dass ein subseröses Lipom den Bruchsack hineinzerrt. Das Peritoneum tritt hier als Bruchsack in den Kanal und dringt durch den Kanal in den Raum zwischen Membrana obtur. und Musc. obtur. ext. Es kann aber auch zwischen den beiden oberen Portionen dieses Muskels hindurchdringen und dann unter dem M. pectineus liegen. Die Hüllen solcher Brüche sind also die Haut,

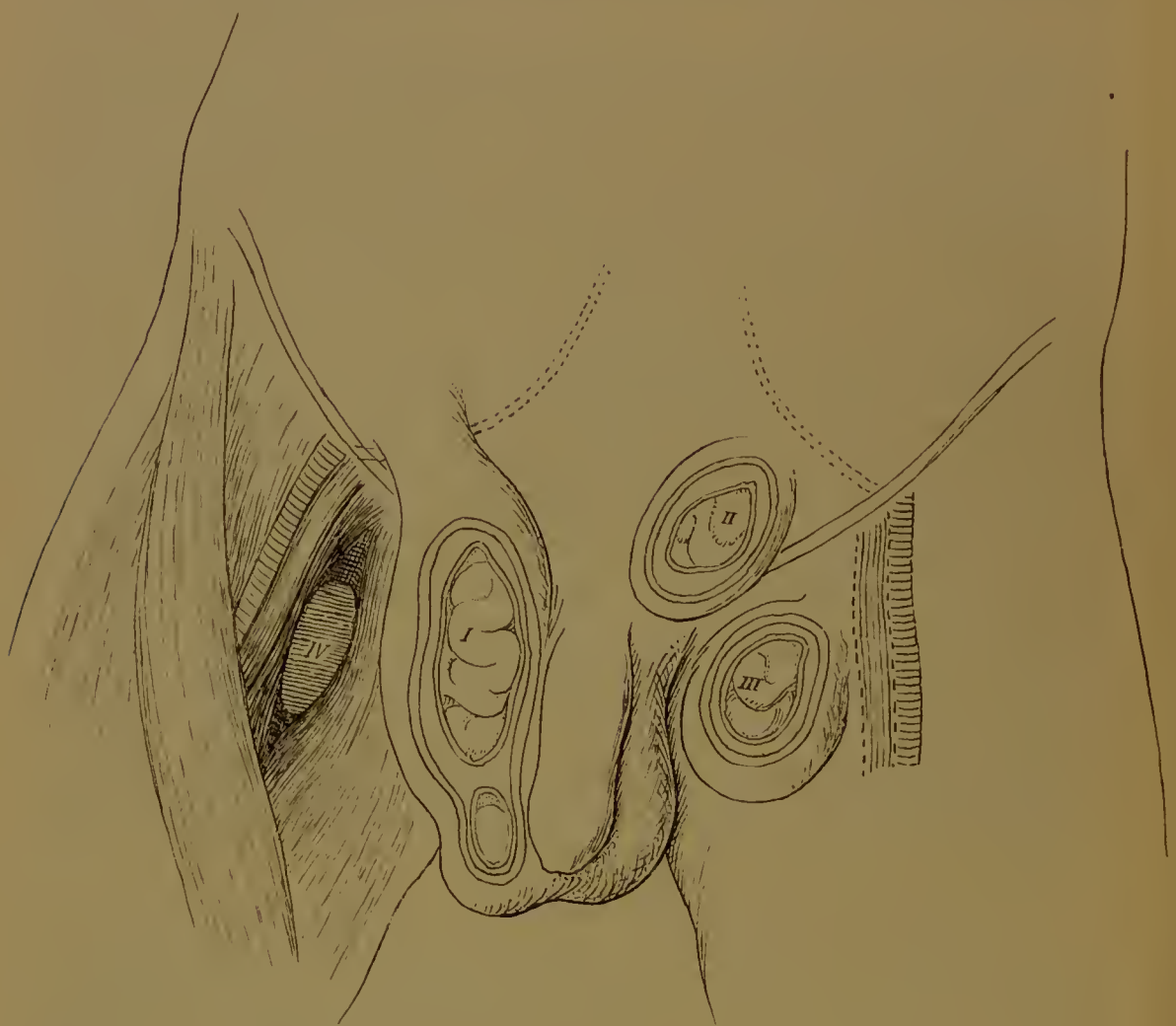

Fig. 66. Schematische Darstellung der Lage der verschiedenen Bruchsorten und deren Verhalten zu den Gefässen. I = Aeusserer Leistenbruch, II = Innerer Leistenbruch, III = Schenkelbruch, IV = Obturat. Bruch.

die Fascia lata superf., die Fascia lata prof., der Musc. pectineus, Musc. obt. ext. (nicht immer), die Fascia pelvis, subseröses Gewebe und Bauchfell, also eine recht stattliche Zahl. Diese Brüche kommen zum Vorschein in dem Raum zwischen Vena femoralis bez. Musc. ileopsoas, Adductor longus und Beckenwand. Das Verhältniss des Bruchsackes zum Nerven erklärt es, dass durch Füllung des Bruchsackes Druck auf den Nerven und dadurch Schmerzen an der inneren Seite des Oberschenkels auftreten können. Dieser Schmerz kann zur Diagnose verhelfen.

Nach aussen oben an das Foramen obturatorium schliesst sich als lateraler Rand desselben die Pfanne des Hüftgelenks an, auf die wir bei der Besprechung der unteren Extremität zurückkommen.

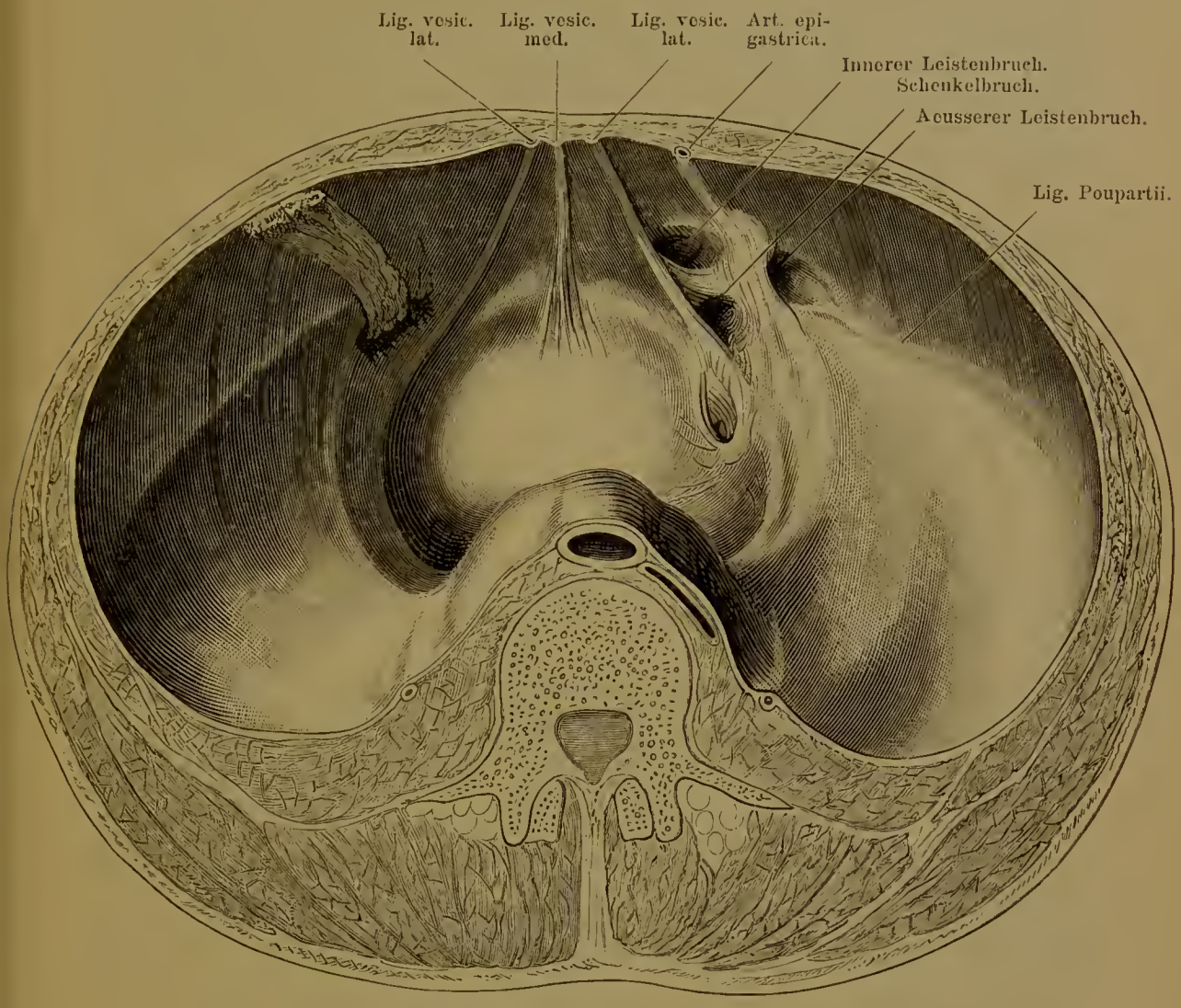

Fig. 67. Quersehnitt dureh den Bauch. Darm entfernt. Man sieht von oben hinten auf die Blase und die vordere Bauchwand. Ueber dem Quersehnitt des Wirbelkörpers liegt die Aorta und die Vena cava inf., zu beiden Seiten der Ureter. Auf der reehten Seite sieht man zwischen Blase und Lig. vesic. lat. in die kleine Tasehe einer Hernia obt., darüber eine Sehenkelhernie, die dureh das Lig. Poupartii von zwei Leistenhernien, einer inneren und einer äusseren, getrennt ist. Zwisehen letzteren beiden läuft die Art. epigastrica. Links eine Sehenkelhernie mit Netzinhalt.

Der mediale Rand wird von dem naeh unten lateral absteigenden Schambein- und dem naeh oben medial aufsteigenden Sitzbeinast gebildet. In der Mittellinie treffen sieh diese sehräg naeh

oben von beiden Seiten konvergirenden Knochenspangen und vereinigen sich mit einer Knorpelfuge zu der sogenannten Symphyse und schliessen so den Beckenring. Auf diese Weise wird der Arcus pubis gebildet, der bei Männern viel enger ist als bei Frauen. Diese Symphyse mit dem Arcus pubis liegt direkt unter der Haut und dem subcutanen Fettgewebe, das hier nicht selten reichlich vorhanden ist. Nimmt man die Symphyse oder Theile derselben weg, so kommt man auf gefässreiches Fettgewebe und dahinter auf die von Peritoneum freie Vorderwand der Blase.

Man kann sich also auf diese Weise einen Zugang zur Blase bahnen. Es ist darum auch verständlich, dass bei den nicht so seltenen Frakturen des Schambeins die Blase mit verletzt werden kann.

Zwischen dem Arcus pubis und dem Kreuzbein liegt der untere Abschluss der Bauchhöhle mit den Genitalien und der Analöffnung, die wir jetzt besprechen wollen.

38. Kapitel.

Die äusseren Genitalien und der Damm beim Mann.

Die **Genitalien des Mannes,** der Penis und die Hoden grenzen nach vorn zu an den unteren Rand der Symphyse, nach hinten sind sie durch den Damm von der äusseren Afteröffnung getrennt.

Der **Penis**, der aus Schaft und Eichel besteht, hat einen freien Theil, der auf der Vorderseite der Symphyse beginnt, und einen fest liegenden, der sich von hier nach hinten zieht. Der freie Theil hängt gewöhnlich in der Mittellinie im Bogen über das Scrotum herab.

Während die äussere Bedeckung der Eichel nur aus einer festsitzenden sehr dünnen Epithelmembran besteht, ist der Schaft mit ordentlicher Haut bedeckt. Die Haut des Penisschaftes ist sehr dehnbar, und ausserdem sehr verschieblich, muss sie sich doch den verschiedenen Volumenzuständen anpassen.

Es können Verletzungen auftreten derart, dass die Haut in toto vom Penis abgezogen wird, also eine Schindung.

Nach vorn zu besitzt sie eine Duplikatur, die als Vorhaut die Glans bedeckt und gleichsam als Hautvorrath für die Erektionszustände dient. Sie ist mit der Unterseite der Eichel durch ein Frenulum in Verbindung.

In vielen Fällen ist die vordere Oeffnung der Vorhaut zu eng, so dass sie nicht über die Glans zurückgezogen werden kann, es besteht also eine Phimose. Dies hat mancherlei Nachtheile im Gefolge, indem z. B. bei Erektionen Schmerzen durch die grosse Spannung entstehen. Ferner ist eine Säuberung der Glans unmöglich und dadurch können in Folge von Retention von Smegma entzündliche Zustände, Balanitis ja Steine auftreten. Und schliesslich kann auch, wenn die Vorhaut einmal gewaltsam zurückgezogen wird, starke Stauung und Schwellung des peripheren Theils vor dem einschnürenden Ring entstehen, ein Zustand, den man mit dem Namen Paraphimose bezeichnet. Gelegentlich findet man bei Kindern Verklebungen des inneren Blattes der Vorhaut mit der Eicheloberfläche, deren Trennung manchmal ziemliche Schwierigkeiten macht.

Unter der Haut kommt man auf lockeres, fettloses Bindegewebe, in dem eine Anzahl Gefässe, namentlich Venen verlaufen. Diese Venen sammeln sich auf der oberen Seite des Penis in der Medianlinie zu einem Hauptstamm, der V. dorsalis penis, die auf jeder Seite von einer Arterie, der A. dorsalis penis, und dem N. dorsalis penis begleitet, centralwärts zieht. Im Bereich der Glans fällt diese Schicht jedoch ganz weg.

Nach Entfernung der Haut, dieses gefässführenden Bindegewebes und der elastischen Fascia penis liegen die von je einer derben fibrösen Albuginea umschlossenen Schwellkörper des Penis vor.

Der freie Theil des Penis setzt sich aus den drei Corpora cavernosa zusammen, deren zwei nebeneinander liegen und den oberen, dorsalen, Theil des Schaftes bilden, während das dritte diesen beiden unten ansitzt. Dieses letztere enthält die Harnröhre und geht vorn in die Eichel über, die es allein bildet. Dabei verändert sich vorn die Harnröhre in der Weise, dass ihre Mündung an dem peripheren Ende der Eichel in der Mitte liegt. Sie rückt also nach oben. Kurz vor der Mündung erfährt sie noch eine Erweiterung zu der sogen. Fossa navicularis.

Vielfach kommen auch Anomalien in der Mündung der Harnröhre vor, die sich theils auf ihre Lage, theils auf ihre Weite beziehen. Gar häufig ist die Mündung wesentlich enger als die übrige Harnröhre. Das kann die Einführung eines dicken Katheters verhindern. Ein einfacher Scheerenschnitt in die untere Wand der zu engen Harnröhrenmündung beseitigt den Uebelstand.

Nicht selten sitzt die Harnröhrenmündung an der Wurzel der Glans unten und ist dann stets sehr eng, während die Eichel selbst nur eine flache Einbuchtung als Andeutung der Harnröhrenmündung zeigt. Dieser Zustand heisst Hypospadie. Durch plastische Operationen kann man diesem Uebelstande abhelfen.

Bei alten Leuten beobachtet man nicht selten einen Krebs des Penis, der meist von der Vorhaut ausgeht und oft mit Phimose verbunden ist. In solchen Fällen macht sich die Amputation des Penis nothwendig; dabei werden die Corpora cavernosa durchschnitten. Da diese verletzt stark bluten und sich in Folge ihrer Elasticität stark retrahiren, so muss man, falls man

weit hinten amputirt, dafür sorgen, dass sie sich nicht zu weit zurückziehen können. Zu unterbinden hat man dabei gewöhnlich die central gelegene Arterie der Corpora cavern. und die Art. dorsalis penis.

Unter der Wurzel des Penis sitzt das häutige Scrotum, das durch die Raphe in zwei symmetrische Hälften getheilt, zwischen den beiden Oberschenkeln vor dem Damm herabhängt und die Hoden enthält. Die Haut des Scrotum ist fettlos und runzlig, weil die innig mit ihr verbundene Tunica dartos, die Fortsetzung der Fascia superficialis, reich an glatten Muskelfasern und elastischen Fasern ist.

Die Haut des Scrotum ist gegen chemische Reize sehr empfindlich. Es giebt hier leicht Ekzeme. Darauf beruht auch die Erkrankung der Scrotalhaut an Carcinom bei Schornsteinfegern und Arbeitern in Theer- und Paraffinfabriken.

Auf die Tunica dartos folgt eine dünne Muskelschicht, die Cremastersehicht von dem M. obliquus abdom. int. und dem M. transversus, welche die Tunica vag. comm., die Fortsetzung der Fascia transvers., bedeckt. Diese Cremastersehicht hält den Hoden in der Schwebe und kann ihn heben. Dazu kommt dann noch eine Hülle, die der Hoden bei seinem Descensus aus dem Abdomen mitgebracht hat, die Fortsetzung des Peritoneum, die als Tunica test. vag. propria bezeichnet wird. Dahinter findet man dann den Hoden mit dem Nebenhoden und dem Samenstrang. Durch eine derbe sagittal verlaufende Scheidewand sind die beiden Hoden von einander getrennt. Wie wir sahen, kommt der Samenstrang aus dem Leistenkanal und steigt nach abwärts in das Scrotum. Das Lageverhältniss von Hoden, Nebenhoden und Samenstrang ist derart, dass der Hoden vorn liegt und hinten der Nebenhoden, dessen Kopf oben, dessen Uebergangstheil in den Samenstrang unten sich befindet. Der Samenstrang liegt hinter dem Nebenhoden und steigt von hier in die Höhe. Er besteht aus dem Vas deferens und den Gefässen und Nerven für den Hoden, der Art., der Vena und dem N. spermaticus, die von derben Fasern zusammengehalten werden, der Fortsetzung der Fascia transversa. Die Venen bilden hier den Plexus pampiniformis. Diese Theile bleiben vereinigt bis zum subcutanen Leistenring, hier gehen sie auseinander, das Vas deferens nach unten in das kleine Becken, die A. und V. spermatica zu der Aorta abdominalis resp. zur V. cava., der N. sperm. ext. auf dem Ileopsoas zum zweiten Lendennerven.

Die Tunica vag. test. propria ist in manchen Fällen nicht nach dem Abdomen zu abgeschlossen; dann kann sie zum Bruchsack für aus-

tretende Darmschlingen werden, sie kann an Ascites der Bauchhöhle participiren und kann schliesslich an Krankheiten des Peritoneum z. B. an Bauchfelltuberkulose theilnehmen. Gar nicht selten ist sie aber, wenn sie abgeschlossen ist, Sitz einer Wasseransammlung, der sogen. Hydrocele, die theils im Anschluss an Kontusionen, oft aber im Anschluss an gonorrhoische Erkrankungen der Hoden und Nebenhoden entsteht. Natürlich kann der Samenstrang sich auch an solchen Erkrankungen betheiligen. Dadurch, dass manchmal die Verwachsung des Proc. peritonei nicht in ganzer Länge des Samenstrangs zu Stande kommt, sondern Lücken gleichsam bleiben, ist ein präformirter Raum geschaffen, in dem es zu Wasseransammlungen kommen kann; dann entsteht eine Cyste, eine Hydrocele des Samenstranges. Das Verhältniss der Brüche zum Scrotum habe ich schon bei Gelegenheit der Leistenbrüche besprochen.

Der Hoden selbst ist nicht selten Sitz von Krankheiten, theils akuter, theils chronischer. Da er normaler Weise sich sehr elastisch anfühlt, so ist es manchmal ausserordentlich schwer, mit Bestimmtheit das Vorhandensein eines Abscesses zu konstatiren. In vielen Fällen, wo entzündliche Schwellungen des Hoden und Nebenhoden auftreten, ist es hauptsächlich der Nebenhoden, der die Vergrösserung bewirkt hat, weil er nicht durch straffes Bindegewebe zusammengehalten wird, wie der Hoden durch die Albuginea.

Gelegentlich findet sich aber der Hoden nicht im Scrotum, dann kann er im Leistenkanal stecken geblieben sein. Man hat dann einen Kryptorchismus vor sich, der nicht selten Anlass zur Entstehung von mancherlei Beschwerden, von Neubildungen und von Atrophie giebt. Noch für ein Leiden, das ziemlich häufig jugendliche Individuen betrifft, hat man anatomische Verhältnisse als Ursache angesprochen, ich meine die Varicen der Samenstrangvenen, die Varicocele. Namentlich das häufige Vorkommen auf der linken Seite hat man geglaubt, herleiten zu müssen einestheils von dem tiefen Herabhängen des linken Hodens und zweitens von der rechtwinkligen Einmündung des V. spermatica sin. in die V. renalis, während die rechte spitzwinklig in die V. cava mündet.

Für die Entfernung des Hodens z. B. bei bösartigen Geschwülsten oder bei Tuberkulose benutzt man die lockere Verbindung der Tunica dartos und Tunica vaginalis comm. Man braucht nur Haut und Tunica dartos zu spalten, dann lässt sich der Hoden mit den Scheidenwänden leicht stumpf auslösen.

In der Mittellinie unter der Raphe kommt man auf den **bedeckten Theil des Penisschaftes**, der hier an der Unterseite der Symphyse liegt. Wenn man den Penis nach oben klappt und bei gespreizt flektirten Beinen das Serotum mit den Hoden nach oben zieht, so kann man sich am besten über die topographischen Beziehungen der hier in der Dammgegend bis zur Analöffnung gelegenen Organe orientiren. Präparirt man zunächst die Haut weg, die in der Mittellinie bis zum After eine schmale Leiste zeigt, die Fortsetzung der Raphe seroti, so kommt man auf spärliches subcutanes Fettgewebe, dagegen aber auf eine ziemlich derbe Bindegewebsmasse. Nach Wegnahme derselben gruppiren sich die Theile dann so. In der Mittellinie liegt der Penisschaft, der sich hier nach hinten

zu in drei Theile spaltet, den mittleren, Harnröhrentheil, den Bulbus urethrae, und die zwei seitlichen Theile, welche ihm von den aufsteigenden Aesten des Sitzbeins die Corpora cavernosa penis zuführen. Dieser mittlere Theil hat einen gefiederten Muskel den M. bulbocavernosus als Bedeckung, der den Bulbus umschliesst. Von dem Tuber ischii geht an der Innenseite des auf-

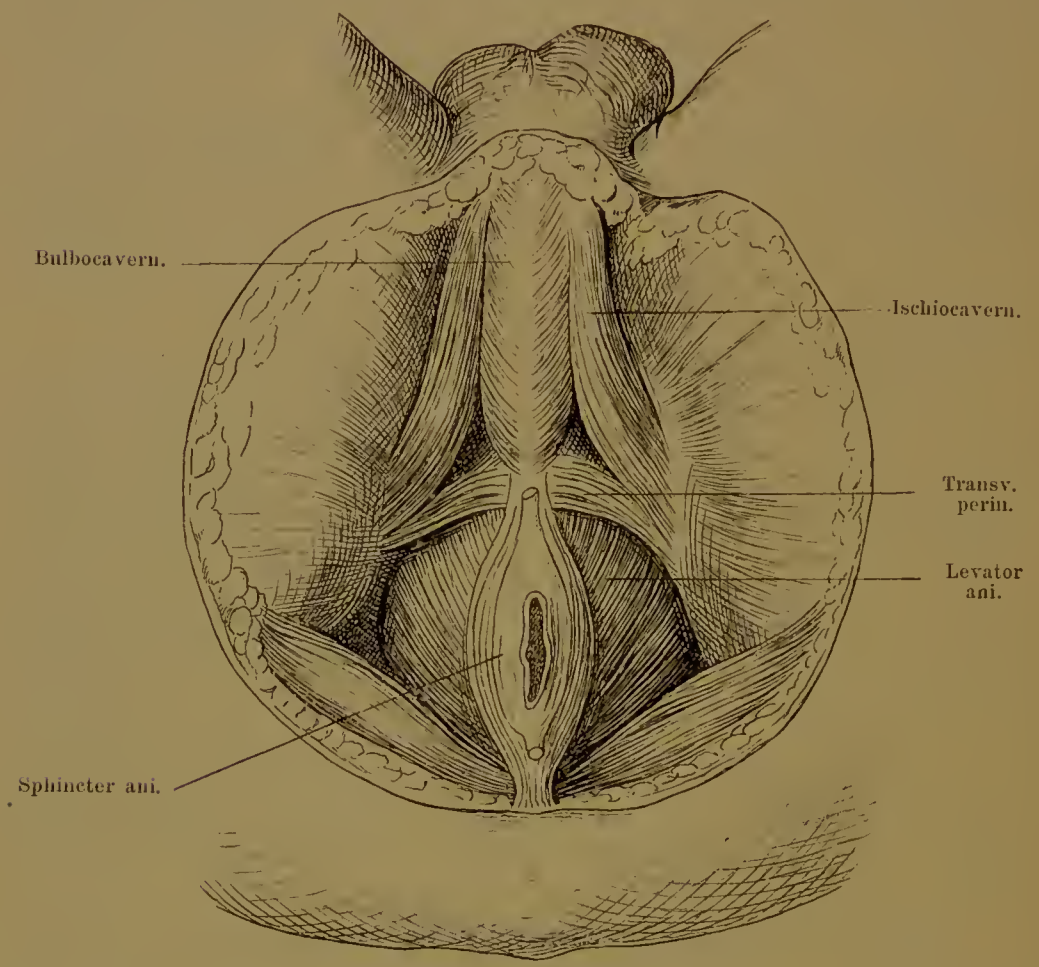

Fig. 68. Dammgegend eines Mannes. Haut weggeschnitten. Die oberflächlichen Fasern des M. sphincter ani am Ursprung und Ansatz abgeschnitten.

steigenden Sitzbein- und absteigenden Schambeinastes, ein glatter Muskel an den Penisschaft, der Ischiocavernosus, der das ebenso entspringende Corpus cavernos. penis bedeckt. Seitlich hinter dem ab- und aufsteigenden Sitzbeinaste, resp. hinter dem eben genannten Muskel zieht die A. pudenda comm. nach dem Penis zu. Sie kommt durch das Foramen ischiadicum aus der Beckenhöhle und tritt unter dem Lig. tuberososacrum durch an die mediale Seite des Sitzbein-

astes. Von dem Ende des Bulboeavernosus am Sitzbeinhöcker ziehen quer verlaufende Muskelfasern, der M. transversus perinei superfic. zur anderen Seite, so dass also zwischen diesen drei Muskeln ein dreieckiger Raum frei von Muskeln bleibt, der mit etwas Fett ausgefüllt ist. Unter diesem Fett kommt man auf eine derbe Fascie, das sog. Diaphragma urogenitale, unter welchem der M. transversus perin. prof. liegt. Dieser M. transversus perinei prof. entspringt auf der Innenseite des Beckens von einer Knochenleiste, welche in der Nähe des unteren Randes der Symphyse in der Medianlinie beginnend schräg zum Tuber ischii zieht. Er geht in querer Richtung bis zur Mittellinie, wo beide Muskeln von den Seiten her sich vereinigen, jedoch eine Lücke zum Durchtritt der Harnröhre lassen. Hinter resp. über dem M. bulbocavernosus kommt man auf das blutstrotzende Corpus cavernos. urethrae, das bis zum Beginn des Sphincter ani reicht und in seinem hinteren Theil zu dem sogen. Bulbus anschwillt. Wenn man dieses Corpus cavernosum in der Mittellinie durchschneidet, so liegt der dünnwandige Kanal der Harnröhre vor, die sich hinten immer mehr von dem Bulbus entfernt und in die Tiefe begiebt, indem sie nach der Blase d. h. nach vorn oben zu umbiegt. An den M. bulbocavernosus stösst hinten der M. sphincter ani an, der den Austrittstheil des Afters in länglichem Ovale umgiebt und sich am Steissbein inserirt. Seitlich schliessen sich an die Analöffnung Muskelplatten an, die schräg nach oben lateral nach dem Becken ansteigen, es ist der M. levator ani. Dieser Muskel, oben bedeckt von einer Fascie, entspringt von einem sehnigen Bogen, der sich von der Spina ischii über den M. obturator int. bis zu den seitlichen Theilen der Symphyse auf halber Höhe hinzieht, und verläuft mit konvergenten Fasern zum After. So bildet er einen Trichter, durch dessen engsten Theil der After ausmündet (s. Fig. 68). Dieser Muskel hebt den After nach vorn und oben. Nach hinten schliesst sich an ihn der M. ischio coccygeus an, der von der Spina ischii und dem Lig. sacrospinosum entspringt und sich an das Steissbein ansetzt und so den Trichter des Levator ani vervollständigt. Vor dem After treten die Levatorfasern nicht vollständig in der Mittellinie zusammen, sie lassen hier einen Spalt, durch den die Harnröhre in die Tiefe tritt.

Dringt man nun zwischen Bulbusende und Afteröffnung in der Mittellinie in diesen Spalt des Levatortrichters, so gelangt man nach Durchschneidung des Muskels in der Tiefe auf ein gebogenes, kurzes, etwa 1 cm langes Stück Harnröhre. Dieses liegt frei vom Bulbus

unter dem unteren Rand der Symphyse und ist von diesem durch ein derbes straffes Gewebe getrennt, es ist dies die sogen. Pars nuda der Harnröhre.

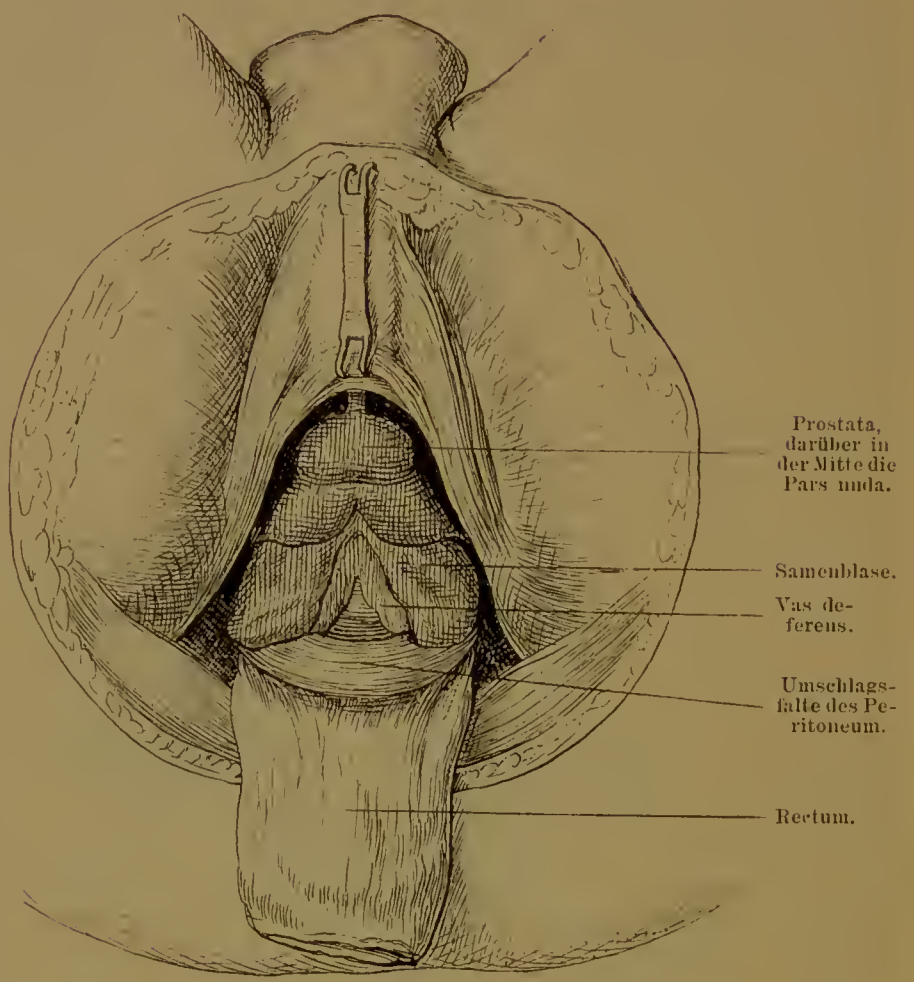

Fig. 69. Tiefere Schicht der Dammgegend eines Mannes. Bulbus urethrae in die Höhe gezogen, unter ihr kommt die kurze Pars nuda zum Vorschein. Levat. ani zerschnitten. Rectum vorn freigemacht und herausgezogen, dadurch ist die Prostata, die Blase, das Peritoneum stark an die Oberfläche gerückt. Zwischen den beiden Vasa deferentia kommt die Hinterwand der Blase zum Vorschein.

Häufig ist die Harnröhre der Sitz von Verengerungen in Folge von entzündlichen, namentlich gonorrhoischen Prozessen, die zur Bildung von derben narbigen Bindegewebsmassen führen. Sind sie hochgradig, so können sie nur durch In- und Excision der veränderten Partien geheilt werden. — Die Pars nuda wird gar nicht selten von Verletzungen getroffen, in der Weise, dass sie durch den Arcus pubis quer abgequetscht wird. Dann muss man dem Urin freien Abfluss verschaffen, um den Patienten vor der Infiltration der Gewebe mit Urin zu bewahren. Diese Operation, die sogenannte Boutonnière, wird an dieser Stelle gemacht. Auch zur Extraktion von Fremd-

körpern oder von Steinen aus der Blase spaltet man diese Partie, wenngleich sich hierbei oft der Schnitt auch noch in den weiter oben und hinten gelegenen Theil die Pars prostatiea erstreckt. Von einem Medianschnitt aus ist die Harnröhre ohne Schwierigkeiten zu erreichen.

An dieses Stück der Harnröhre schliesst sich der Theil an, der von der Prostata umgeben ist. Diese Prostata liegt zwischen vorderem Ende der Afteröffnung und Bulbus in der Tiefe, beiderseits von einem Plexus venöser Gefässe umgeben. Sie umschliesst die Harnröhre unten, seitlich und vorn und bildet einen ziemlich festen, rundlichen Tumor von etwa Wallnussgrösse. Mit ihrem kleineren vorderen Theil ist sie an die Innenfläche der Beckenwand geheftet, während ihr hinterer, viel mächtigerer Theil auf der vorderen Wand des Rektums ruht. So ist sie gewissermassen zwischen den unteren Theil der Symphyse und die vordere Wand des Rektum eingekeilt als dicker Ring, der von der Harnröhre durchsetzt wird. Das untere Ende der Prostata trifft vorn auf Muskelbündel des Transvers. perin., hinten ist die Spitze der Prostata in Verbindung mit dem Rektum.

Dass Rektumcarcinome, wenn sie in der vorderen Wand sitzen, leicht auf die Prostata übergehen, ist aus diesen Lagebeziehungen sehr erklärlich. — Im Alter vergrössert sich oft diese Drüse in ihrem mittleren hinteren Lappen, häufiger als in den übrigen, und verschiebt die Harnröhre in der Weise, dass diese in ihrem Blasenende viel stärker gekrümmt wird. Das ist für den Katheterismus von Bedeutung, ist man doch oft gezwungen, solche Leute zu katheterisiren, weil ihre Harnentleerung erschwert, ja häufig unmöglich ist. In neuerer Zeit ist man gegen die Prostatahypertrophie auch operativ vorgegangen, indem man Theile der Drüse entfernt hat. Man kann dann auf dem Wege zu ihr vordringen, den wir bei der anatomischen Betraehtung gegangen sind, vom Damm aus.

Dringt man nun noch weiter in die Tiefe, zwischen Prostata und Vorderwand des Rektum in die Höhe, so trifft man jederseits auf ein längliches Organ, die Samenbläschen, die schräg von oben hinten aussen mit dem medial von ihnen verlaufenden Vas deferens nach der Prostata zu konvergiren (s. Fig. 69). Sie liegen hier vorn an dem von Peritoneum freien Theil des Blasengrundes, hinten am Rektum. Zwischen beiden Samenblasen stossen Blase und Rektum unmittelbar aneinander, ihre Spitze wird von der Umschlagsfalte des Peritoneum berührt.

Bei Rektumexstirpationen kommen diese Organe, wenn man etwas höher hinaufgehen muss, leicht zu Gesicht, ebenso wie die Umschlagfalte des Peritoneum. Ja es kann vorkommen, dass man noch etwas höher oben auch die Ureteren nahe ihrer Einmündung in die Blase blosslegt. Sie verlaufen über den Samenbläschen auch in schräg konvergenter Richtung zur Hinterwand der Blase.

Der letzte Körpertheil, der durch den Beckenboden nach aussen zu Tage tritt, ist das schon viel erwähnte **Rektum.** Seine Beziehungen zu den vor ihm liegenden Theilen habe ich schon ausführlich besprochen. Mit seiner Hinterwand lagert es in der Ausbuchtung des Kreuzbeins. Nimmt man die Haut der Analgegend weg, so trifft man zunächst auf den M. sphincter ani, dessen Fasern von der Steissbeinspitze ihren Ursprung nehmen und den Anus im Oval umgeben. Unter der Schleimhaut, die innen den Sphincter ani überzieht, findet man viele Venen.

Diese sind nicht selten varikös entartet, sie heissen dann Hämorrhoidalknoten. Solche Hämorrhoidalknoten verursachen oft starke Blutungen und durch öftere Wiederholung derselben können schwere anämische Zustände auftreten. Durch Abbrennen, Abbinden, Exstirpation beseitigt man sie.

Zu beiden Seiten des Sphincter sitzen die breiten Platten des Levator, an diese anschliessend nach hinten die Fasern der M. ischiococcygeus und coccygeus, nach deren Durchtrennen man auf lockeres Bindegewebe kommt, welches das Rektum umgiebt. In diesem Bindegewebe liegen auf der Hinterseite des Rektum eine Reihe Lymphdrüsen und Lymphgefässe.

Diese erkranken bei Rektumeareinomen nicht selten sekundär. Deshalb muss man bei der Exstirpation des earcinomatösen Rektum aueh diese Lymphdrüsen sammt dem umgebenden Fettgewebe ausräumen. — Gar nicht selten bilden sich theils in Folge von Verletzungen der Rektalschleimhaut durch Fremdkörpern, theils in Folge von Tuberkulose Abscesse in der Umgebung des Rektum, die man als periproktitisehe bezeiehnet. Diese brechen meist in der Umgebung des Anus naeh aussen auf, selten nach innen dureh die Schleimhaut, dann hat man es mit der sogenannten Mastdarmfistel zu thun. Sie heilen nur aus, wenn man sie bis in den Darm hinein spaltet.

Ebenda liegt auch in der Mitte des Kreuzbeins, die dicht auf letzterem längs verlaufende Art. sacralis media.

Will man das Rektum z. B. wegen Careinom exstirpiren, so gewinnt man sehr viel Raum, wenn man das Steissbein wegnimmt, und erleichtert sich sehr die Arbeit, wenn man die Levatorfasern vollständig durchtrennt; denn dann lässt sieh das Rektum leicht herunterziehen.

39. Kapitel.

Die äusseren Genitalien und die Dammgegend des Weibes.

Zwischen Symphyse und vorderer Analwand liegen **die äusseren weiblichen Geschlechtstheile.** Der Schamberg prominirt beim Weibe gewöhnlich etwas. Das denselben bedeckende subcutane Gewebe ist sehr fettreich. Von hier aus ziehen nach hinten zum

Damm zwei aus Haut und Fett bestehende Wülste, die grossen Schamlippen, die mit ihrer äusseren Fläche den Oberschenkeln, mit ihrer inneren der Schamspalte zugewendet sind und sich hinten durch die hintere Kommissur vereinigen. Zieht man bei gespreizten Beinen die grossen Schamlippen auseinander, so öffnet sich die Schamspalte und man sieht zunächst im vorderen Theil derselben zwischen den beiden Schamlippen ein etwa erbsengrosses hervorragendes Knöpfchen, die Clitoris, die oben von einer Hautfalte, dem Präputium clitoridis, umgeben ist. Von der Hinterseite der Clitoris geht eine zarte Hautfalte, das Frenulum clitoridis aus, das sich in die kleinen Schamlippen fortsetzt. Diese ziehen als zwei dünne Hautlappen um den Scheideneingang herum nach hinten und vereinigen sich in dem Frenulum labior. post. wieder in der Mittellinie. Das Präputium clit. vereinigt sich schon vorn jederseits mit den kleinen Schamlippen. Die Clitoris variirt in ihrer Grösse. Da sie aus kavernösem Gewebe besteht, so schwillt sie durch stärkere Blutfüllung, z. B. in Folge von geschlechtlicher Erregung, erheblich an. Häufig ragen die kleinen Schamlippen zwischen den grossen hervor. Zieht man nun auch die kleinen Schamlippen auseinander, so sieht man den Vorhof der weiblichen Geschlechtstheile. In diesem liegt circa 2 cm hinter der Glans clitoridis, die häufig längsgestellte äussere Mündung der Harnröhre und etwa 1 cm hinter ihr der Eingang in die Scheide. In ruhendem Zustande bildet dieser eine längsgeschlitzte Oeffnung, deren grösserer Theil aber bei Jungfrauen verdeckt ist durch eine sichel- oder ringförmige Schleimhautfalte, das Hymen oder Jungfernhäutchen, das sich über den hinteren Theil des Scheideneinganges quer hinzieht. Meist reisst es beim ersten Coitus etwas ein, noch tiefer aber werden diese Risse durch die erste Geburt, dann bleiben als Residuen des Hymen einige warzige Lappen zurück, die Caruncula e myrtiformes. An diese hintere Kommissur des Scheideneinganges schliesst sich nach hinten die Dammgegend an und daran die Analöffnung.

Präparirt man nun die Haut mit dem subcutanen Fettgewebe weg, so findet man, dass die Clitoris sich aus zwei kavernösen Körpern zusammensetzt, die von den absteigenden Schambeinästen entspringen, und nach oben bis dicht unter den Arcus pubis konvergent verlaufen, hier umbiegen und vereinigt die Clitoris bilden. Diese kavernösen Körper sind bedeckt von dem M. ischiocavernosus, der ungefähr dieselbe Lage hat, wie beim Mann. Zwischen

Arcus pubis und Clitoris verlaufen die Gefässe und Nerven zu der Clitoris, Aeste der Arteria und des Nerv. pud. comm. Diese Gefässe machen, wenn sie verletzt werden, grosse Blutungen, die sogar den Tod herbeiführen können. Um die Urethra und den Eingang der Vagina herum zieht sich das Corpus cavernosum urethrae, das, von der Unterseite der Clitoris ausgehend, nicht ringförmig geschlossen, sondern nach hinten zu offen ist. Auf diesem liegt der M. constrictor cunni. Nach hinten von dem Corpus cavernosum urethrae findet sich die Bartholin'sche Drüse; sie sitzt zu beiden Seiten des Scheideneingangs.

Gar nicht selten entstehen in dieser Drüse bei Gonorrhoe Abscesse, die gewöhnlich sehr schmerzhaft sind. An der Innenseite der grossen Labien fühlt man sie, hier werden sie auch geöffnet.

Von der äusseren Harnröhrenmündung aus geht die Harnröhre in einer Länge von etwa 3 cm schräg nach hinten oben und mündet etwa 2 cm über und hinter dem unteren Rand der Schambeinsynchondrose in die Blase. Sie steht innerhalb der Beckenhöhle erheblich tiefer als bei Männern. Die sehr dehnbare Harnröhre liegt mit ihrer oberen vorderen Wand etwa 1 cm unter dem Arcus pubis durch die Muskulatur des Transversus perinei prof. und durch Bindegewebe von ihm getrennt. Auf der unteren hinteren Seite ist sie in ihrer peripheren Hälfte mit der Vorderwand der Vagina durch festes, straffes Gewebe innig verbunden, während in der centralen Hälfte diese Verbindung nur durch lockeres dehnbares Bindegewebe vermittelt wird. An die Harnröhre schliesst sich dann nach oben die Blase, die beim Weibe mit ihrem Scheitel ebenso wie mit der Mündung tiefer steht als beim Mann. Die Harnröhre ist stark ausdehnbar und recht kurz.

Das sind für mancherlei chirurgische Massnahmen ausserordentlich günstige Umstände. Erstens ist die Untersuchung des Blaseninnern mit dem Finger dadurch ermöglicht, ferner aber lässt sich auch die Entfernung von Steinen ohne vorherige Incisionen ausführen, wenn sie nicht zu gross sind und die Harnröhre gehörig dilatirt wird. Freilich bleiben gelegentlich nach solchen stärkeren Dilatationen länger währende Lähmungen zurück. Sollte der Stein zu gross sein, so hat auch eine Zertrümmerung des Steines keine Schwierigkeit. Auch macht die Kürze und Weite der Harnröhre es durchaus möglich, die Ureterenmündung in der Blase aufzusuchen und zu katheterisiren. Damit ist die Möglichkeit gegeben, beim Weib zu konstatiren, ob und welche der beiden Nieren erkrankt ist.

Hinter der Harnröhre und der Blase liegt bei der Frau der **Genitalschlauch der Scheide und die Gebärmutter.** Die Scheide stellt einen etwas über einen Finger langen mukös-muskulösen Schlauch dar, der ungefähr dieselbe schräge Richtung nach

hinten oben hat wie die Harnröhre. An diesen Schlauch schliesst sich der Uterus an, der in nach vorn konkavem Bogen zwischen Cervix und Corpus ab gebogen ist. Hinter der Urethralmündung wölbt sich oft ein grosser Wulst in der Vagina vor, der sog. Scheidenwulst, der im Wesentlichen aus kavernösem Gewebe besteht. Die Wände der Scheide liegen gewöhnlich aneinander, sie zeigen quere Schleimhautrunzeln. In der obersten hintersten Partie der vorderen Wand sitzt die Vaginalportion des Uterus als circa 2 cm langer konischer Zapfen mit centraler Oeffnung. Auf diese Weise giebt es vor dieser Vaginalportion zwischen ihr und der vorderen Vaginalwand und hinter ihr zwischen ihr und der hinteren Vaginalwand eine Bucht, die man das vordere und hintere Scheidengewölbe nennt. Das Verhältniss von Harnröhre und Blase zu Vagina und Uterus ist nun so, dass die Hinterwand der Harnröhre mit der Vorderwand der Scheide eng verbunden ist durch derbes Bindegewebe. Weiter nach oben zu, etwa in der Mitte der Vagina, beginnt die Verbindung lockerer zu werden. Auch die Verbindung des Blasengrundes mit dem vorderen Scheidengewölbe ist durch lockeres Bindegewebe vermittelt; die Zwischenwand ist hier auch erheblich dünner. Die Vorderwand des Uterus ist ebenfalls durch Bindegewebe mit der Hinterwand der Blase verbunden; es erstreckt sich diese Anheftung auf einen circa 2 cm langen Abschnitt des Cervix uteri. Seitlich von der Mittellinie findet man in diesem Zwischengewebe die Ureteren. Dagegen liegt das Corpus uteri frei der Hinterwand der Blase an.

Man hat also beim vaginalen Steinschnitt nur einfach die Wand zwischen Harnröhre und Vagina zu durchschneiden, um auch ziemlich grosse Steine herausbefördern zu können. Aus diesen nahen Beziehungen der Blase zu Vagina und Uterus resultiren jene zu Nekrose führenden Verletzungen beim Gebärakt, deren Resultate wir als Blasen-Scheiden- resp. -Uterusfisteln bezeichnen. Durch den Druck des austretenden Kindskopfes wird die Zwischenwand gegen die Symphyse gequetscht; es kommt dadurch zu Nekrose und zu einer Fistel. Die Fistel überhäutet sich dann von Blase und Scheide resp. Uterus aus und bleibt dauernd. Es entsteht also eine Lippenfistel. Je nach dem Sitz, ob höher oben oder unten, betheiligt sich die Vagina oder die Portio vaginalis an dieser Fistel. Aber auch von den harnleitenden Organen können verschiedene verletzt werden, so hat man Fisteln beobachtet zwischen Ureter und Scheide und zwischen Harnröhre und Scheide.

Nach hinten zu grenzt die Vagina durch eine etwas breitere Zwischensubstanz an das **Rektum.** Dadurch, dass die Vagina schräg nach unten vorn, der Analtheil des Rektum aber schräg nach unten hinten verläuft, hat diese Zwischenmasse, die den Damm vorstellt, auf dem Durchschnitt eine dreieckige, keilförmige Gestalt. Diese

Zwischenmasse wird von den Dammmuskeln gebildet und von Fettgewebe. Die Dammmuskulatur ist der Hauptsache nach die gleiche wie beim Mann. Es findet sich in der Mittellinie die Verbindung zwischen Sphincter ani und Constrictor cunni, seitlich vorn der Transversus perinei, seitlich und hinten der M. ischiococcygeus und der Levator ani, der in gleicher Weise wie mit

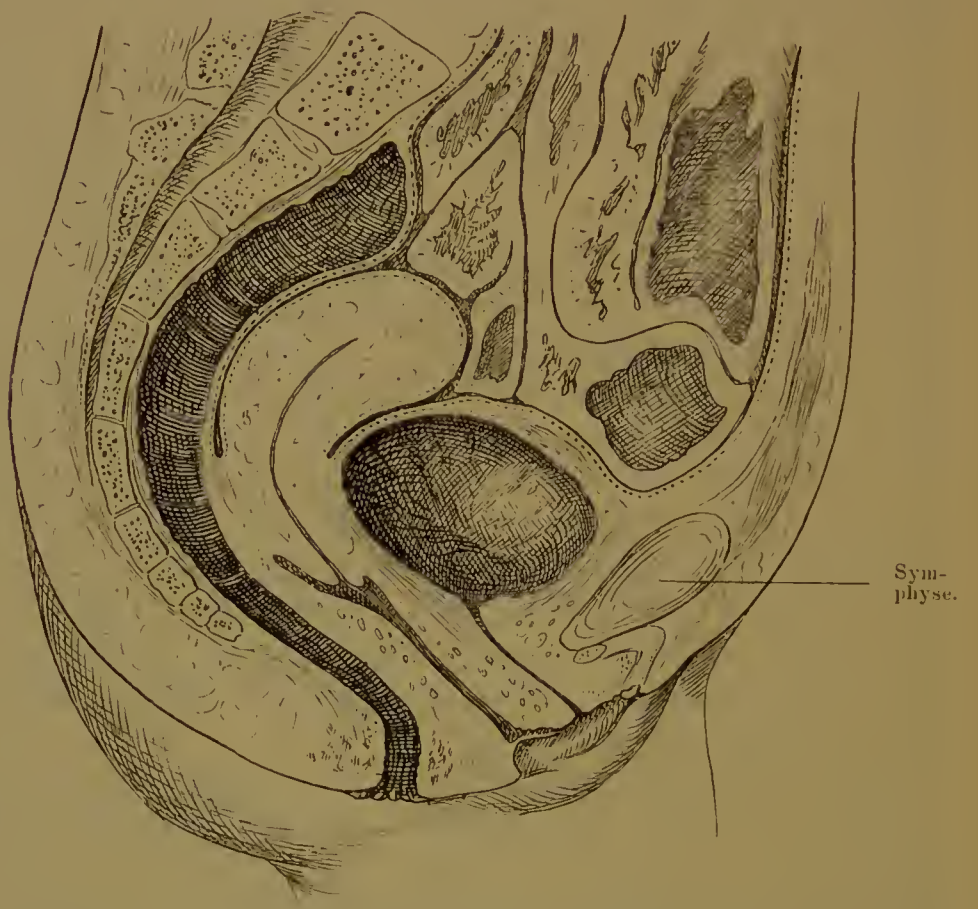

Fig. 70. Medianschnitt durch den unteren Rumpf eines Weibes. Lage des Uterus bei gefüllter Blase. Verhältniss der Blase zum Peritoneum und der Symphyse. Harnröhre, Vagina, Rektum. Das Peritoneum reicht auf der Hinterseite des Uterus gewöhnlich erheblich weiter nach unten als in der Zeichnung angegeben ist. (Es könnte etwa 1 cm weiter nach unten reichend gezeichnet werden.)

dem Rektum, so auch mit der Scheide verwebt ist. Dazu kommen noch glatte Muskeln.

Da der Beckenausgang weiter ist als beim Mann, da das Becken breiter ist, so ist die Richtung des Levator ani eine weniger steile Vorn wird die Dammmuskulatur begrenzt von der Vaginal-, und der Vorhofschleimhaut, hinten von der Schleimhaut des Rektum.

In sehr vielen Fällen treten bei dem Gebärakt trotz der grossen Dehnbarkeit des Dammes Risse in letzterem auf, die mehr oder weniger weit nach hinten, ja bis ins Rektum hinein reichen können. Gewöhnlich reisst nun der Damm nicht genau in der Mitte ein, sondern seitlich; das hat seinen Grund wohl in der grossen Festigkeit und Derbheit der Columna rugarum der hinteren Scheidenwand, welche in der Mittellinie verläuft. Diese leistet mehr Widerstand, in Folge dessen reisst die Vaginalschleimhaut daneben und von da setzt sich dann der Riss weiter nach hinten durch die Muskeln fort. Werden solche Dammrisse der Natur überlassen, so wird in Folge des Narbenzuges der Damm schmäler, die Vaginalschleimhaut evertirt und der Scheideneingang weit, woraus mancherlei Schäden resultiren. Deshalb soll man Dammrisse immer frisch nähen. Für veraltete Dammrisse ist das rationelle operative Verfahren das, durch Wegschneiden der Narbe die anatomischen Verhältnisse wieder so herzustellen, wie sie direkt nach dem Riss waren und dann die Wundflächen in entsprechender Weise zu vereinigen.

Das Verhalten des Rektum zum Steiss und Kreuzbein ist dasselbe wie beim Mann.

40. Kapitel.

Die hintere Wand der Bauchhöhle.

Auf der **hinteren Seite** wird die **Bauchwand** von dem entsprechenden Theil der Wirbelsäule und den sich um dieselbe gruppirenden Muskeln gebildet; dazu kommt nach unten der hintere Theil des Beckens mit den auf ihm liegenden Muskeln.

Nimmt man die Haut und das subcutane Gewebe der Lendengegend weg, so sieht man zunächst in der Mittellinie die Kuppen der Proc. spinosi, über die die Lig. supraspinalia ziehen, während die Verbindung zwischen ihnen die Lig. interspinalia herstellen. Seitlich davon liegt das oberflächliche Blatt der Fascia lumbodorsalis, das vom zweiten Rückenwirbel bis zum vierten Kreuzwirbel seinen Ursprung hat und lateralwärts sich an den hinteren Theil des M. obliquus int. und Transversus abdom. setzt, während es oben in den M. latissimus dorsi übergeht. Unter der Fascie folgt in dem medialen Theil der M. sacrospinalis, der zwischen den Proc. spinosi und transversi gelegen als dicker Wulst, erhaben über die ersteren, herabzieht. Nach diesem Muskel kommt der tiefe Theil der Fascia lumbodorsalis, der von den langen Proc. transversi entspringt, lateralwärts geht und am Rand des M. sacrospinalis mit dem oberflächlichen Blatt der Fascie vereinigt dem M. obliquus int. abd. als Ursprung dient. Erst einige Centimeter lateral trifft die Fascie auf den M. obliquus ext. und noch weiter lateral auf den M. transversus. Ventralwärts von der Fascia lumbodorsalis liegt dann der M. quadratus lumb., der von dem unteren Rand der

zwölften Rippe zur Crista ossis ilei und zum Lig. ileo-lumbale verläuft. An der Stelle, an welcher die Bauchmuskulatur nicht an die Rückenmuskulatur stösst, wo also ausser dem M. quadratus lumborum nur die Fascia lumbodorsalis die Bauchwand bildet, ist eine relativ schwache Stelle. Dadurch, dass der untere Rand des Latissimus dorsi schräg nach oben und lateralwärts über den oberen Theil dieser Stelle wegzieht, der des M. obliquus ext. schräg nach oben medialwärts verläuft, dadurch erhält diese Stelle eine dreieckige Form, sie heisst Triangulum Petiti. Die Basis des Dreiecks bildet die Crista ossis ilei, ihre mediale Wand der Latissimus dorsi, ihre laterale Wand der M. obliquus ext., ihren Grund die Fascie und der M. obliquus int.

Geht man also über der Mitte des Darmbeinkammes nach Wegnahme der Haut zwischen den Rändern der ebengenannten Muskeln in die Tiefe, so kommt man auf diese schwache Stelle. Es können hier Hernien entstehen, die freilich recht selten sind. Die Fascia lumbodorsalis weist ziemlich konstant mehr oder weniger grosse Lücken auf, welche durch Fett und Bindegewebe ausgefüllt auch Nerven, den N. cutan. clun. sup. post., zum Durchgang dienen. Diese Lücken sind auch die Austrittsstelle für die Brüche.

Durch Abpräpariren aller Muskeln zu beiden Seiten der Wirbeldornen legt man sich die Wirbelbogen frei, deren Spangen durch die Lig. intercruralia miteinander verbunden den Wirbelkanal nach hinten abschliessen. Seitlich davon liegen nach oben und nach unten die nach hinten prominirenden Wirbelgelenke.

Wenn man den hinteren Theil der Wirbelbogen entfernt sammt den Proc. spinosis, so kommt man zunächst wieder auf etwas fetthaltiges Bindegewebe, das reich an Maschen venöser Gefässe ist, die namentlich zu beiden Seiten stark entwickelt hier die Plexus venos. post. bilden und an jedem Wirbel durch quere Aeste in Verbindung stehen. Sie kommuniziren mit den Venen, welche aussen die Wirbelsäule umspinnen. Die innere Grenze dieser Schicht ist der Duralsack. Nach Spaltung der Dura und der ihr innen anliegenden Arachnoides hat man das von Pia überzogene **Rückenmark** vor sich mit seinen schräg nach abwärts und vorn gerichteten hinteren Nervenwurzeln. Zwischen je zwei dieser Nervenwurzeln sieht man ein dreieckiges Band, das Lig. dentieulatum, das von den Seitentheilen des Rückenmarks bezw. der Pia kommend sich seitlich an die Innenwand der Arachnoides und der Dura anheftet.

In dem Winkel zwischen hinterer Wurzel und Rückenmark läuft auf jeder Seite eine Arterie längs herunter, die Art. spinalis post. Diese Gefässe sind ebenso wie die Vena spin. mediana post. in die Pia eingehüllt, die hinten glatt über das Rückenmark hinweg-

zieht, jedoch von ihrer Innenseite eine Scheidewand in die hintere Längsspalte des Rückenmarkes hinein schickt. Auf der Vorderseite sind die topographischen Verhältnisse dieselben, nur mit dem Unterschied, dass hier bloss eine Arterie vorhanden ist, die Art. spinalis ant., welche auf der Vorderwand des Rückenmarkes in der Medianlinie nach unten läuft. Die vorderen und die hinteren venösen Plexus stehen durch seitliche quere Aeste in Verbindung. Auf beiden Seiten treten die entsprechende vordere und hintere Wurzel zusammen und verlassen, eingescheidet von Arachnoides und Dura, den Wirbelkanal durch die Zwischenwirbellöcher, in denen sie das Ganglion spinale bilden.

Das Rückenmark wird durch den vorderen medianen Spalt und den hinteren in zwei Hälften getheilt, die ungefähr in der Mitte durch die vordere und hintere Kommissur, welche den Centralkanal umfassen, verbunden sind. Ferner wird jede Rückenmarkhälfte durch den Austritt der hinteren sensiblen und vorderen motorischen Nervenwurzeln wiederum in drei Partien segmentirt, den Hinterstrang, Seitenstrang und Vorderstrang, deren Abtheilung durch entsprechende längsverlaufende Furchen, Sulci laterales, noch mehr markirt wird.

So sind die topographischen Verhältnisse des Wirbelkanales jedoch nur bis zum zweiten Lendenwirbel. Denn schon am unteren Rand des ersten Bauchwirbels geht das zugespitzte Ende der Lendenanschwellung des Rückenmarkes, der Conus medullaris in das Filum terminale über, das sich, nur aus Pia bestehend, als ein kaum mehr als 1 mm dicker Faden bis zum Ende des Kreuzbeines verfolgen lässt. Die Dura endigt schon in der Höhe des II. Kreuzbeinwirbels. Das Filum termiale ist im ganzen Verlauf von den zahlreichen steil absteigenden Nervenwurzeln umgeben, die als büschelförmiger Anhang, Cauda equina, den Wirbelkanal unten ausfüllen.

Seitlich den Wirbelkörpern dicht anliegend findet sich vom zwölften Rückenwirbel bis zum letzten Lendenwirbel die Psoaspartie des M. ileopsoas. Er entspringt von der Seitenfläche des Körpers, sowie von den Zwischenknorpeln des letzten Rückenwirbels und der vier ersten Lendenwirbel ausserdem mit einer tiefen Schicht von den Querfortsätzen sämmtlicher Lendenwirbel. So zieht er als ziemlich dicker Wulst zwischen den Lendenwirbeln und dem M. quadratus lumborum nach abwärts. Vom oberen inneren Rand der Crista ossis ilei und von der ganzen Innenfläche der Fossa iliaca stossen zu ihm die Fasern des M. iliaeus. Beide Muskeln bilden so vereinigt den

Ileopsoas und ziehen mit konvergirenden Fasern unter dem Poupart'schen Band durch die Lacuna musculorum zum Trochanter minor. Auf dem Iliacus liegt die Fascia iliaca, die sich an das Poupart'sche Band ansetzt.

Man hat früher vielfach den M. psoas beschuldigt, der Sitz von Abscessen zu sein, sogenannter Psoasabscesse. Doch die allermeisten dieser sogenannten Psoasabscesse sind nicht im Psoas entstanden; sondern Abscesse, deren Ursprung im Knochen der Wirbelsäule liegt, nehmen diesen Weg unter der Fascia iliaca, entlang dem Psoas, um dann unter dem Poupart'schen Band aus der Bauchhöhle heraus zu Tage zu treten.

Die **Wirbelsäule** stellt eine sich von unten nach oben allmählich verjüngende Säule dar. Sie ist in der Sagittalebene zweimal S-förmig gebogen, indem die Brustwirbelsäule einen nach vorn konkaven Bogen macht, über und unter dem je eine kompensirende Gegenkrümmung in der Hals- und Lendenwirbelsäule vorhanden ist. Ihren Ruhepunkt, ihren Stützpunkt findet sie auf dem Kreuzbein, ihr oberes Ende trägt das Hinterhaupt. Die Halswirbelsäule hat ihre grösste Biegung in der Gegend des sechsten und siebenten Halswirbels, die Dorsalwirbelsäule am fünften und sechsten Brustwirbel und der Scheitel der Lendenkrümmung trifft den fünften Lendenwirbel. Die Krümmung der Wirbelsäule ist individuell sehr verschieden, ist auch bei denselben Individuen variabel. In Folge der grossen Beweglichkeit und Biegsamkeit in der Richtung von vorn nach hinten können die Krümmungen verstärkt und vermindert werden. Lässt man Jemanden sich nach vorn überbücken, so wandelt sich die mehrfache Krümmung zu einer grossen nach hinten um. Gewöhnlich ist die Wirbelsäule auch in seitlicher Richtung etwas gebogen. Ausgiebige rein seitliche Verbiegungen in frontaler Richtung kann nur die Brustwirbelsäule leisten, während Hals- und Lendenwirbelsäule sich kaum nach der Seite krümmen lassen. Diese Biegsamkeit der Wirbelsäule beruht darauf, dass zwischen die Wirbel elastisch federnde Bandscheiben eingeschaltet sind und ferner dass die Wirbel gegenseitig gelenkig verbunden sind. Es kann so zwischen je zwei Wirbeln eine mässige Bewegung ausgeführt werden. Da aber jedesmal alle oberen Wirbel daran betheiligt werden, weil die obere Basis des Wirbels eine andere Richtung bekommt, so summiren sich die Bewegungen zwischen den einzelnen Wirbeln. Die Bedingungen für die Differenzen in der Beweglichkeit der einzelnen Wirbelsäulenabschnitte liegen einestheils in der verschiedenen Gestaltung und Stellung der Wirbelgelenke, andererseits in ihren Beziehungen zu andern Knochen. Die Halswirbel

haben ebene schräg nach hinten abfallende Gelenkflächen und sind frei, daraus ergiebt sich die Möglichkeit einer geringen Flexion von vorn nach hinten und die Möglichkeit einer seitlichen Flexion, während letztere durch den vertikal frontalen Stand der ebenen Gelenkflächen der Brustwirbel zwar noch ausgiebiger möglich wäre, durch die Rippen- und die Wirbelkörperverbindungen aber behindert wird. Die Lendenwirbelsäule hat senkrecht sagittal stehende Gelenke, dem entspricht die Dorsalflexion und der Mangel rein seitlicher Biegung. Da die Gelenkflächen der Brustwirbel in einem Kreisbogen liegen, so ist bei ihnen auch noch eine Rotation um eine vertikale Achse möglich.

Wenn nun aber die Bänder der Wirbelsäule, welche die einzelnen Wirbel in kräftiger Masse verbinden, schwächer, nachgiebiger, wenn die Knochen weich sind und die Biegung resp. Belastung eine andauernd einseitige oder die Muskelaktion eine vorwiegend einseitige ist, so können Veränderungen an der Wirbelsäule vor sich gehen, die zu andauernd abnormen Krümmungen der Wirbelsäule führen, wie sie die so häufige Skoliose in den verschiedensten Graden zeigt. Selbstverständlich ist, dass auch Substanzverluste der Wirbel durch Krankheiten z. B. Tuberkulose dasselbe Resultat haben können. Nur entsteht dann meist eine winklige Verbiegung in der Richtung von hinten nach vorn, eine Kyphose, weil der Defekt im Wirbelkörper also im vorderen Theil des Wirbels liegt und die Last des oberhalb gelegenen Körpers nur getragen werden kann, wenn er nach vorn gebracht wird. Ganz in gleicher Weise wirken die gar nicht so seltenen Frakturen, welche den Körper der Wirbelsäule betreffen.

Nach unten folgt als hintere Wand der Bauch- resp. Beckenhöhle, das knöcherne Becken mit seiner Weichtheilbedeckung. Nimmt man zunächst in der Mitte die Haut weg, so kommt man im weiteren Verfolg der Wirbelsäule nach unten zu auf das **Kreuzbein**, das von derben Fascienmassen und Periost bedeckt ist. Das Kreuzbein wird dadurch gebildet, dass seine fünf Wirbel sowohl im Körper als in den Fortsätzen gleichsam zu einer Masse zusammengeschweisst sind.

In seltenen Fällen beobachtet man, dass der oberste Kreuzbeinwirbel oder der unterste Lendenwirbel auf einer Seite als Lendenwirbel, auf der andern als Kreuzbeinwirbel entwickelt ist. Damit ist meistens eine in frontaler Richtung schiefe Stellung der oberen Kreuzbeinfläche verknüpft. Dass daraus eine schiefe Stellung der ganzen Wirbelsäule mit skoliotischen Verbiegungen resultiren muss, ist wohl ohne weiteres klar.

Von oben nach unten nimmt das Kreuzbein rasch an Grösse und Breite ab. In Folge dessen hat es keilförmige Gestalt. Dazu kommt noch, dass es ausgesprochen nach vorn konkav, nach hinten konvex gebogen ist. Es bildet eine dicke kontinuirliche Knochenfläche, die nur von den Zwischenwirbellöchern unterbrochen ist. In

der Mittellinie verläuft eine niedrige Leiste, welche die Proc. spinosi darstellt und auf jeder Seite eine weitere, die von den vereinigten Gelenkfortsätzen herrührt. Zwischen ihnen liegen die vier Zwischenwirbellöcher.

Die Wirbelbögen sind so verschmolzen, dass sie einen geschlossenen Kanal bilden, der nach unten offen ist; die Oeffnung ist der Hiatus sacralis. In diesem Kanal liegt die Fortsetzung des Rückenmarkes, die Cauda equina. Der Duralsack endet schon in der Höhe des II. Kreuzbeinwirbels. Die zwei untersten Kreuzbeinwirbel bergen keine wichtigen Nerven.

Man kann deshalb die unteren Kreuzbeinwirbel getrost reseziren, wenn man sich bei hochsitzenden Mastdarmcarcinomen einen Weg zum Rektum bahnen will. Die Gefahr einer Meningitis besteht nicht, auch nicht die einer Lähmung. Gelegentlich hat man nach solchen Operationen vorübergehende Störungen der Blasen- und Mastdarmfunktionen beobachtet.

Nicht selten kommt es am Kreuzbein vor, dass die Bogen eines oder mehrerer Wirbel sich nicht vollständig entwickeln, dass sie nicht mehr in der Mitte zur Vereinigung kommen. Dann ist kein Kanal, sondern eine offene Rinne vorhanden. Ueber diesem Defekt können die Weichtheile geschlossen oder ebenfalls offen sein, im letzteren Fall liegt das gespaltene Rückenmark resp. die Cauda equina direkt offen in dem Kanal. Sind sie geschlossen, dann wölben sie sich meist als blasige Geschwulst nach hinten vor.

Auf der vorderen konkaven Fläche des Kreuzbeines sieht man vier quer verlaufende Leisten, welche die Grenzen der einzelnen Wirbel darstellen. In dieser konkaven Kreuzbeinaushöhlung liegt Fettbindegewebe mit Lymphdrüsen und in der Mitte die Arteria sacralis media, davor das Rektum. An das untere Ende des Kreuzbeines schliesst sich das aus drei rudimentären Wirbeln bestehende Steissbein an, das mit dem Kreuzbein durch feste Bandmassen beweglich verbunden ist.

Durch Einwirkung heftiger Gewalten, durch Geburten kann das Steissbein eine Dislokation nach innen resp. nach aussen auf das Kreuzbein erfahren, die die Ursache heftiger Schmerzen bei der Defäkation oder beim Sitzen, der sogenannten Coccygodynie, ist.

An beiden Seiten trägt das Kreuzbein eine lange, oben breite Gelenkfläche, die Synchondrosis sacroiliaca, zur Verbindung mit dem Hüftbein. Dieses schliesst sich seitlich an das Kreuzbein an, indem es auf der Innenseite eine derbe breite Gelenkfläche, die in der Spina post. inf. endigt, der Gelenkfläche des Kreuzbeines gegenüber stellt. In Folge dessen ragt das hintere Ende der Darmbeinschaufel etwas nach hinten vor. Sie bildet hier eine Prominenz die Spina post. sup., welche etwa in der Höhe des oberen Randes des II. Kreuzbeinloches steht. Von hier aus beginnt die Crista ossis

ilei, die sich im Bogen nach vorne zieht. Die Schilderung der übrigen Beckentheile werden wir bei der Darstellung der topographischen Verhältnisse der unteren Extremität geben, weil sie in innigster Beziehung zu der letzten stehen.

41. Kapitel.

Der Inhalt der Bauchhöhle.

Die Bauchhöhle enthält den ganzen Magendarmkanal, die Leber, die Milz, die Nieren mit ihren Ausführungsgängen, die Blase und beim Weibe noch die inneren Genitalien. Innerhalb der Bauchhöhle, wenn man damit die Peritonealhöhle meint, liegt keines dieser Organe. Sie sind nur mehr oder weniger ausgedehnt von dem visceralen Theil des Bauchfelles überzogen und sind mit diesem in die Höhle hineingestülpt, so dass sie alle extraperitoneal ihren Stiel haben, extraperitoneal ihre Ernährungsgefässe empfangen. In Folge dessen ist der Innenraum der Bauchhöhle ausserordentlich mannigfaltig gestaltet.

Schneidet man die vordere Bauchdecke weg, so präsentiren sich in der Oberbauchgegend zunächst zwei Organe, die Leber und der Magen, während unterhalb der Bauchinhalt meist verdeckt ist durch das grosse Netz, das vom Magen herabhängt und mehr oder weniger weit nach unten reicht. Nur am Rande des Netzes sieht man Darmtheile.

Der grössere Theil der **Leber** liegt hinter dem Rippenbogen verborgen. Sie füllt hier die rechte Kuppel des Zwerchfelles aus, indem sie mit ihrem rechten grossen Lappen im rechten Hypochondrium lagert, während der linke über die Mitte hinaus in das linke greift. Ihre konvexe obere Fläche liegt überall dem Zwerchfell an und wird an diesem durch das von ihm frontal herabsteigende Peritoneum, das Lig. coronarium hepatis gehalten. Eine vom Zwerchfell sagittal auf der Vorderfläche der Leber herabziehende Bauchfellduplikatur, das Lig. suspensorium hepatis, befestigt sie an die vordere Bauchwand und an das Zwerchfell. Letzteres Band bildet die Trennungsmarke zwischen rechtem und linkem Lappen. Es verläuft vom Nabel leicht schräg nach rechts oben und enthält in seinem unteren freien, nach der unteren Leberfläche ziehenden Theil das Lig. teres. Der Scheitel der Leber reicht nach oben hin bis zum fünften Rippenknorpel, mit ihrem unteren scharfen Rand ragt sie bis

zum Rippenbogen. Vom medialen Ende des Rippenbogens aber zieht der scharfe Leberrand schräg nach oben und endet in der linken Mamillarlinie. Der linke Leberlappen reicht also über die Grube

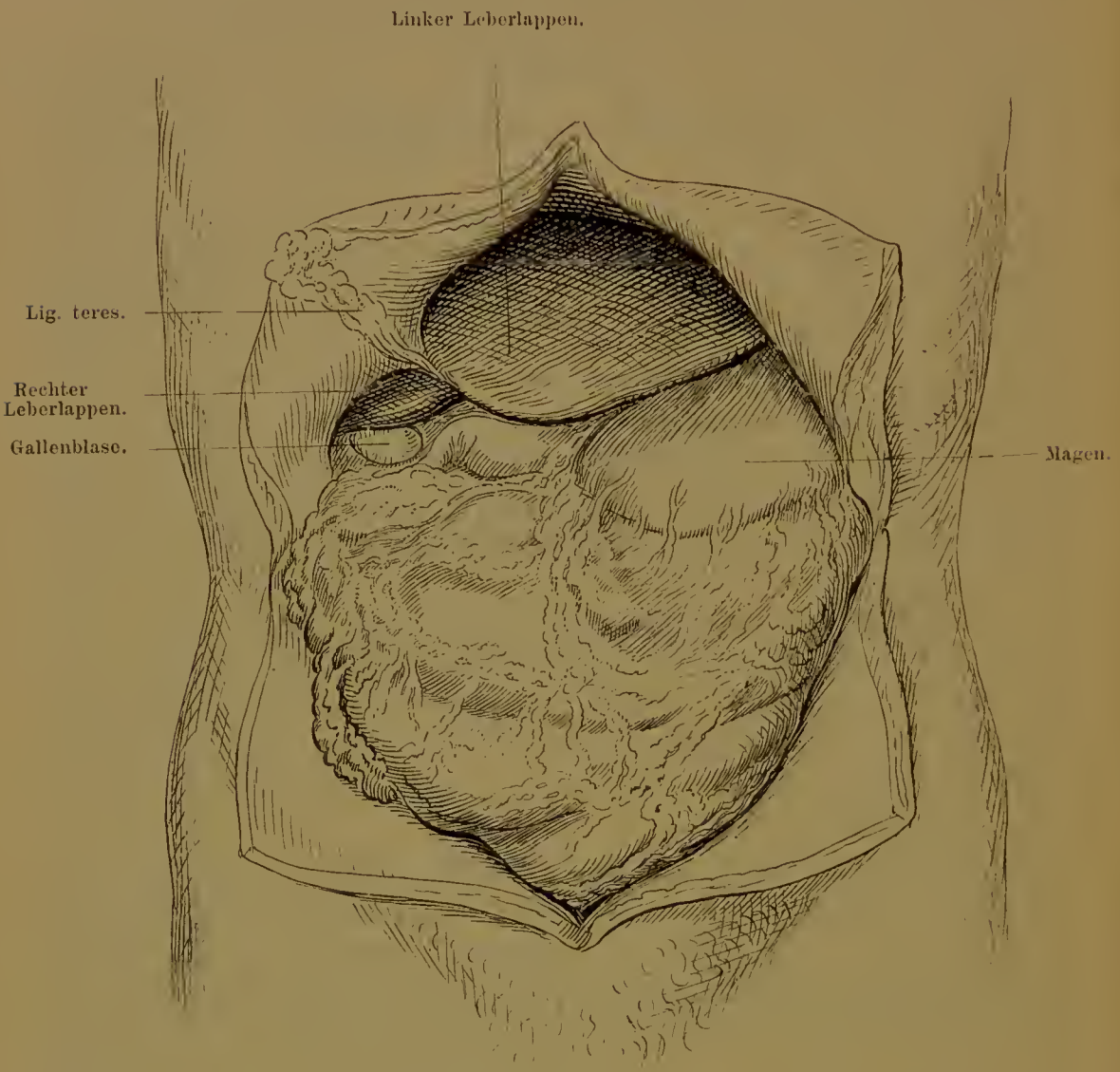

Fig. 71. Bauchhöhle durch einen Kreuzschnitt geöffnet. Vom Magen hängt das grosse Netz über die Därme als Bedeckung herab. Linker Leberlappen etwas grösser als normal.

zwischen beiden Rippenbögen hinaus unter den linken Rippenbogen bis zu jener Linie.

Ueber dem rechten Leberlappen ruht auf der Zwerchfellkuppel die Lunge; diese beiden Organe sind also nur durch Pleura, Zwerchfell und Peritoneum getrennt (s. Fig. 73).

Es hat also nichts Auffallendes, dass z. B. Abscesse der Leber nach der Brusthöhle sich einen Ausweg verschaffen. In dieser Gegend kann es dann auch vorkommen, da die Lunge vorn weiter herabreicht als in der Mitte, dass Lunge und Leber, Pleura, Zwerchfell und Peritoneum zugleich durch einen Stich u. s. w. verletzt werden.

Nach rechts von der Mittellinie, entsprechend dem lateralen Rand des M. rectus abdominis, findet man die Gallenblase, mit ihrem Fundus mehr oder weniger unter dem scharfen Leberrand hervorragend, etwa in der Höhe des unteren Randes des neunten Rippenknorpels. Hier liegt sie der Bauchwand an.

Erweitert sich die Gallenblase z. B. in Folge von verhindertem Abfluss, so kann sie die Bauchdecken tumorartig hervorwölben. Entzündungsprozesse können hier dann die Gallenblase mit der Bauchwand verlöthen, ja es können sich Fisteln bilden. Für die operative Entfernung von Gallensteinen ist daraus nur zu entnehmen, dass es an dieser Stelle meist gelingen wird, die Gallenblase zu finden und sie mit der Bauchwand zu vernähen.

Auf der linken Seite wird das Hypochondrium, wie wir schon sahen, vom **Magen** ausgefüllt. Neben und nach unten von der Leber sieht man nur einen Theil des Magens, die grosse Kurvatur, während die Cardia, die kleine Kurvatur, der Pylorus, nicht direkt sichtbar sind. Man macht diese aber sofort dem Gesicht zugänglich, wenn man die Leber in die Höhe hebt. Dann überschaut man die Lage des ganzen Magens. Durch den Hiatus oesophageus des Zwerchfelles tritt die Speiseröhre, die etwa 2—3 cm unter dieser Oeffnung zur Cardia wird. Diese liegt links auf der Wirbelsäule in der Höhe des XI. Brustwirbels gegenüber der Insertion des siebenten Rippenknorpels am Sternum. Vor ihr und lateral nach links steigt das Peritoneum als Lig. phrenicogastricum vom Zwerchfell zum Magen speziell seinem Blindsack herab. Von der Cardia aus geht der sackartig geformte Magen zunächst nach dem linken Hypochondrium, um dann in nach unten konvexem Bogen nach rechts und in die Höhe sich zu erstrecken. Der Fundus überragt die Cardia um 2—3 cm, liegt also am meisten nach oben. Die Vorderwand legt sich zum Theil gegen die Innenseite des Rippenbogens bis zur neunten Rippe, der Hauptsache nach aber frei zwischen beiden Rippenbogen der Bauchwand gegenüber, während das Ende mit dem Pylorus auf die rechte Seite hinüberreicht und hier wieder unter der Leber liegt.

Jener frei der Bauchwand anliegende Theil hat grosse Bedeutung in der Chirurgie, weil hier der Magen direkt eröffnet werden kann, z. B. zur Entfernung von Fremdkörpern. Ferner kann man hier leicht bei stenosirendem Oesophaguscarcinom ohne Zerrung durch Vernähung der geöffneten Bauchwand mit der geöffneten Magenwand eine Fistel herstellen. Man benutzt

gewöhnlich auch diese Stelle bei inoperablem Magencarcinom zur Anlegung einer Magendünndarmfistel.

Entsprechend der grossen Kurvatur verlaufen von rechts und von links die Art. gastro-epiploicae neben den gleichnamigen Venen, sie liegen da, wo am Magen der Ursprung des grossen Netzes ist, während die kleine Kurvatur an der korrespondirenden Stelle von den Art. coronariae und den ebenso genannten Venen versorgt wird.

Jene eben geschilderte Lage des Magens kann sich unter pathologischen Verhältnissen sehr verändern. Tritt in Folge von Pylorusstenose oder ohne diese eine Erweiterung des Magens ein, dann rückt der stark dilatirte Magen weit nach unten; die grosse Kurvatur hängt tief unten, sie kann die ganze Regio mesogastrica ausfüllen. Ist umgekehrt in Folge von Oesophagus- oder Cardiacarcinom der Magen sehr klein, so kann er fast ganz hinter der Leber resp. dem Rippenbogen verschwinden und beinahe in toto das Aussehen eines Darmes erhalten.

Klappt man nun die Leber in die Höhe und legt sie nach rechts oben um, so liegt vor uns ausgebreitet der Magen mit seinem dicken Pylorustheil, seinem Uebergang ins Duodenum, und deutlich überschaut man nun das Verhältniss dieser Organe zu der Leber, zur Gallenblase mit ihrem Ausführungsgang und zu den Gefässen. Von der kleinen Kurvatur des Magens zieht sich eine zarte, fettdurchwachsene Peritonealplatte zu der Hinter- resp. Unterfläche der Leber, um sich in deren Mitte festzusetzen. Das ist das Omentum minus. Dieses setzt sich nach unten in das Lig. hepatoduodenale auf den Anfangstheil des Duodenum fort und endigt mit einem scharfen Rand. Letzteres ändert seine Lage und Richtung, indem es kurz hinter dem Pylorus sich nach rechts oben hinten wendet, im Bogen an der rechten Seite der Wirbelsäule nach hinten unten zieht, um dann wieder in aufsteigendem Bogen über die Wirbelsäule auf die linke Seite zu gelangen. Führt man den Finger unter dem Rand des Lig. hepato-duodenale in die Tiefe nach oben, so gelangt man in das Foramen Winslowii, das den Zugang zu der hinter dem Magen gelegenen Bauchfelltasche der Bursa omentalis darstellt.

Durch das Omentum minus sieht man rechts oben den Lobus caudatus Spigelii der Leber durchschimmern, während man links auf der Wirbelsäule die Aorta abdominalis bemerkt und pulsiren fühlt. Dicht über der kleinen Kurvatur sieht man weiter einen querverlaufenden gelappten Körper, das Pankreas, das mit seinem oberen Theil hinter dem Omentum minus frei vom Magen liegt, im Uebrigen aber hinter diesem verschwindet. Am besten dringt man durch das Lig.

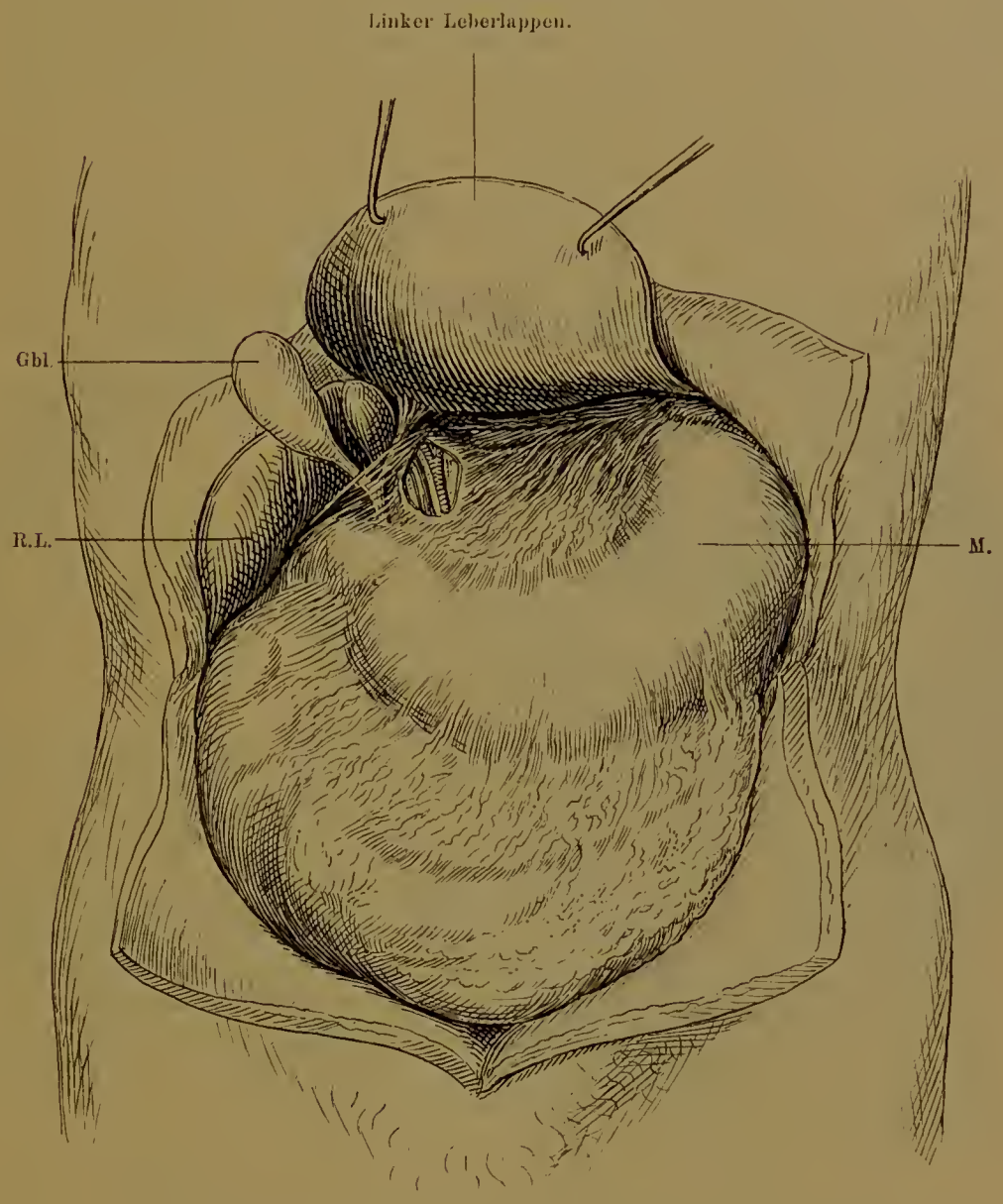

Fig. 72. Bauchhöhle durch einen Kreuzschnitt geöffnet. M. = Magen, R. L. = Rechter Leberlappen, Gbl. = Gallenblase. Leber in die Höhe gehoben und umgeklappt, namentlich der vergrösserte linke Leberlappen stark umgelegt, damit die Unterfläche der Leber sichtbar wird. Man sieht die grosse Gallenblase mit dem Duct. cyst., dem Duct hepat.; sie vereinigen sich hinter dem Lig. hep. duoden. zum Duct. choledochus. Medial von letzterem liegt durch einen Schnitt ins kleine Netz blossgelegt die Vena port. und daneben die Art. hepat. Der Ductus choledochus bedeckt häufig die Vena portarum.

gastro-colicum auf das Pankreas vor, indem man den Magen nach oben, das Colon nach unten zieht. Von der Aorta aus zieht im Lig. hepato-gastricum in ungefähr querer Richtung die Arteria hepatica zur Leber, von der nahe der Einmündungsstelle in die Leber die Art. gastro-duodenalis und die Art. coronaria ventriculi dextra abgeht. Direkt neben und unter ihr liegt die Vena lienalis, die hinter dem Magen hervorkommt und in die mächtige Pfortader mündet, welche unter der Arterie schräg von unten nach oben zur Leber zieht. Dicht unter dieser verläuft von der Querfurche der Leber her leicht schräg von rechts lateral nach links medial der Ductus hepaticus und zu ihm steigt von der Gallenblase schräg nach innen oben auf der Ductus cysticus. Beide vereinigen sich im spitzen Winkel und nun zieht der aus der Vereinigung entstandene Ductus choledochus in Fortsetzung der Richtung des Ductus hepaticus nach innen zum Kopf des Pankreas. So gelangt er durch dieses an die Hinterseite des Duodenum, in welches er mit dem Ductus pancreaticus einmündet. Der Ductus choledochus liegt häufig auf der Vena portarum, die Art. hepatica medial von beiden.

Die Lage dieser Theile hat in den letzten Jahren eine nicht geringe Bedeutung in der Chirurgie erlangt. Die Ausführungsgänge sind gelegentlich der Sitz von Gallensteinen. Seitdem man Steine aus der Gallenblase extrahirt hat, hat man sie auch aus diesen Gängen entfernt, indem man den durch Steine erweiterten Gang aufgeschnitten, den Stein herausgehoben und den Gang wieder durch die Naht verschlossen hat; hierbei muss man an die nahe Lage der Art. hepatica denken. In seltenen Fällen kann ein Aneurysma der Art. hepatica einen Stein vortäuschen. Gelegentlich beobachtet man auch eine Stenose des Ductus choledochus und in Folge dessen Retention der Galle. In solchen Fällen kann man eine Kommunikation zwischen Gallenblase und Duodenum anlegen. Auch bei der Resektion von Carcinomen des Pylorustheiles des Magens kann man, falls ausgedehnte Verwachsungen bestehen, mit diesen Theilen in Kollision gerathen.

Entfernt man das kleine Netz, so sieht man jene Lebergefässe direkt vor sich, man sieht ferner den Stamm der Art. coeliaca auf der Vorderwand der Aorta und sieht auch, wie dieser die Art. coronaria sin. absendet und dann im Wesentlichen als Art. lienalis am oberen Rand des Pankreas quer nach links hinter dem Magen hinübergeht. Hinter dem Pankreas verläuft die Vena portarum und unter dem unteren Rand desselben entspringen die A. und V. mesent. sup. und die A. und V. colica media. Die innigste Beziehung zum Pankreas aber hat die von der A. hepatica abgehende A. gastro-duodenalis mit der A. pancreatico-duodenalis sup. und der gastro-epiploica duodenalis.

Diese Gefässverhältnisse müssen bei Operationen am Pankreas, namentlich Exstirpationen der Tumoren, berücksichtigt werden.

Auf der linken Seite seitlich neben dem Fundus des Magens bemerkt man den vorderen oft gelappten Rand der **Milz,** die in ihrer Form der Biegung der Rippen und des Magens angepasst sich von

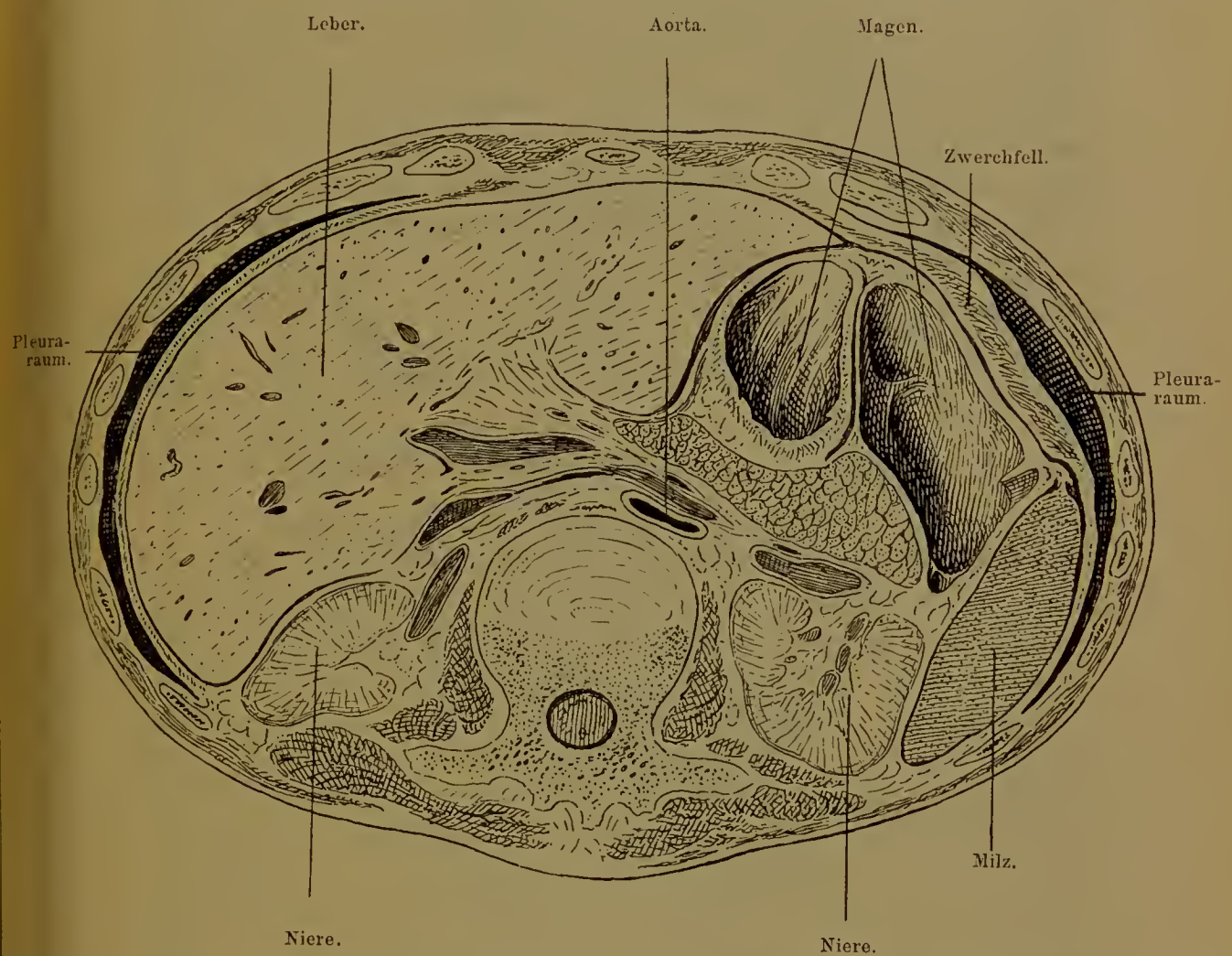

Fig. 73. Querschnitt durch das Abdomen. Schnittfläche des oberen Theiles. Zwischen Aorta und Magen liegt das Pankreas.

hinten oben schräg nach vorn unten zieht. Sie liegt mit ihrem oberen Ende in der Höhe des zehnten Brustwirbels dem Zwerchfell an und zieht zwischen neunter und elfter Rippe im Bogen herum nach vorn unten bis zur Axillarlinie. Oben füllt sie also die linke Kuppe des Zwerchfelles mit aus. In Folge dessen liegt sie der Lunge sehr nahe, ist von dieser nur durch die serösen Häute und das Zwerchfell getrennt.

Milzabscesse können daher in die Pleurahöhle durchbrechen, auch Verletzungen können beide Theile gleichzeitig treffen. Weiter ist sofort verständlich, warum z. B. bei linksseitigem Pleuraerguss, wenn also das Zwerchfell abgeplattet wird, die Milz eine Verschiebung nach unten erfährt.

Geht man nun zwischen Magen und Milz ein, indem man den vorderen Rand der Milz lateralwärts umlegt, so kommt man auf eine Bauchfellplatte, die sich als Fortsetzung des grossen Netzes von der konkaven Milzseite quer zur grossen Kurvatur des Magens hinüberzieht. Hinter dieser Membran liegen die quer verlaufenden grossen Milzgefässe, die Art. und Vena lienalis, die hier in den Hilus der Milz eintreten. Sie ruhen wiederum auf einer Bauchfellplatte, die von der vorderen Wand der Bursa omentalis gebildet wird. So sind also die Milzgefässe in eine Duplikatur des Peritoneum eingeschlossen, die den Namen Lig. gastrolienale führt. Auf das eigentliche Befestigungsband der Milz stösst man hinter diesem Ligament. Es zieht nämlich vom linken medialen Pfeiler des Zwerchfelles das Lig. phrenicolienale in der Richtung der Längsachse an die Milz. Durch die Bursa omentalis ist es von dem erstgenannten Band getrennt.

Wie ich schon erwähnte, hängt von der grossen Kurvatur des Magens das grosse Netz nach abwärts als bedeckende Schürze über den Därmen. In sehr verschiedener Entfernung vom Magen enthält es den in querer Richtung verlaufenden Theil des **Colon,** das Colon transversum, an das sich dann in mehr oder minder grosser Ausdehnung der Rest des Netzes schliesst. Zieht man bei in die Höhe geklappter Leber das Netz mit dem Quercolon nach unten, so sieht man rechts unter der Leber neben der Wirbelsäule und dem hier fixirten Bogen des Duodenum die Uebergangsstelle des Quercolon in das Colon ascendens, die Flexura coli hepatica. Diese ist öfters durch eine Bauchfellduplikatur, das Lig. hepato-colicum, an die untere Fläche der Leber befestigt. Links hinter der unteren Hälfte der Milz sieht man den Uebergang des Quercolon in das Colon descendens, die Flexura coli lienalis. Schlägt man nun das Netz mit dem Colon und dem Magen in die Höhe, so liegt vor uns das Konvolut der **Dünndarm**schlingen. Seinen freien Anfang finden wir dicht unter dem Magen, resp. dem Pankreas etwas links auf der Vorderseite des ersten Lendenwirbels markirt durch die links davon gelegene Bauchfelltasche, die Fossa duodenojejunalis. Diese Tasche wird rechterseits von dem Darm, linkerseits durch eine sichelförmige Falte begrenzt, welche ihre Entstehung dem Umstand ver-

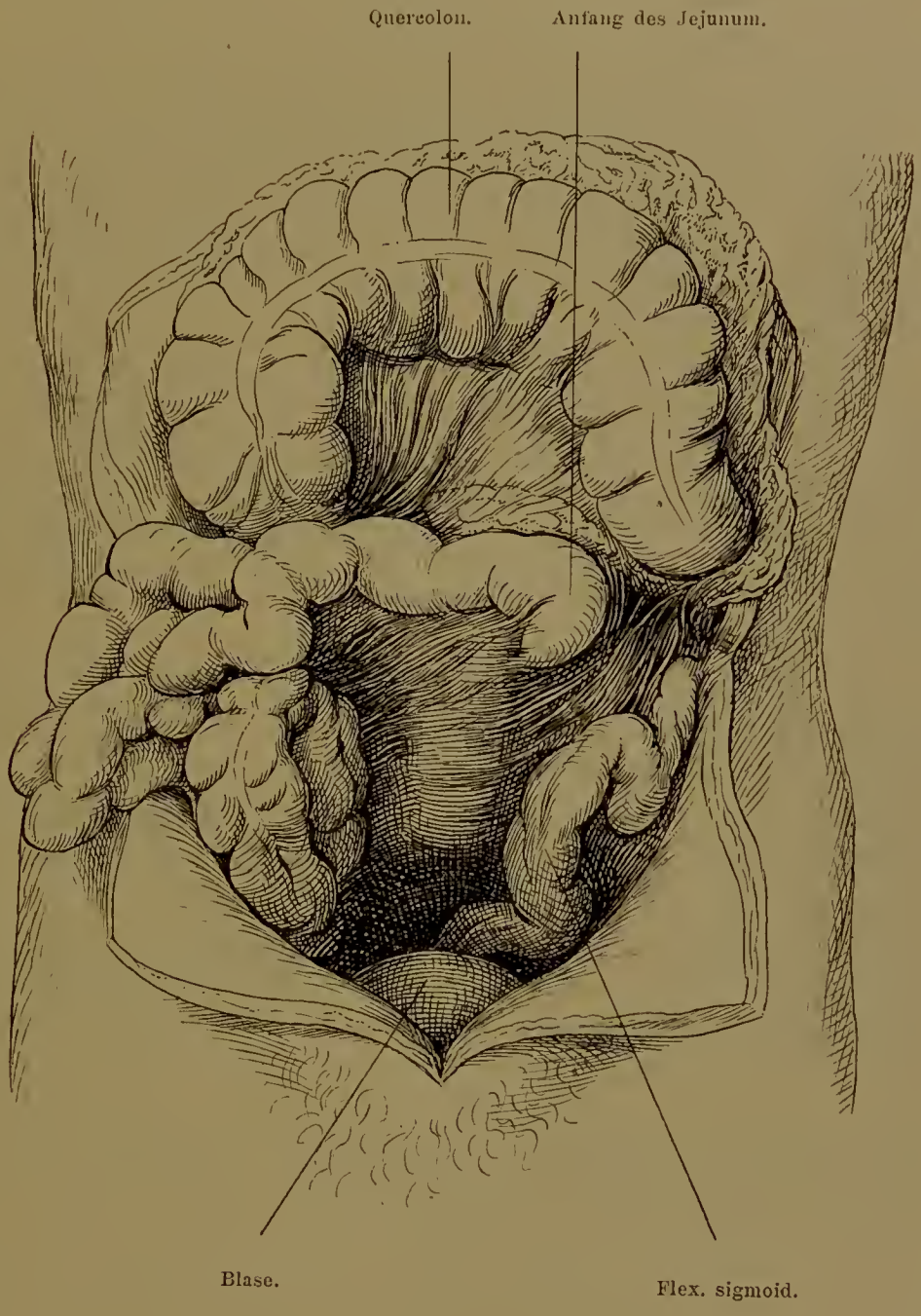

Fig. 74. Bauch geöffnet. Magen, Netz mit Quercolon in die Höhe geschlagen, Dünndarm in die rechte Bauchseite und nach aussen gelagert. Man sieht den Anfang des Jejunum nach unten vom Pankreas unter dem Peritoneum hervortreten.

dankt, dass die Vena mesent. inf. sich nahe ihrer Einmündung in die Pfortader von der hinteren Bauchwand entfernt und dadurch eine Falte erzeugt.

In sie lagert sich gelegentlich Dünndarm hinein, es kann so eine innere Einklemmung entstehen.

Hier beginnt also erst der freie Theil des Dünndarm, während der duodenale Theil gedeekt durch das Lig. hepatoduodenale, gedeekt durch den quer über seinen vertikalen Theil verlaufenden Anfangstheil des Quercolon, gedeekt sehliesslich durch das glatt über dasselbe hinwegziehende Peritoneum und die Radix mesenterii des Dünndarmes, kaum siehtbar ist.

Will man also bei einem inoperablen Carcinom des Magens eine Magendünndarmfistel anlegen, so muss man den freien Theil des Dünndarms dazu nehmen. Um diesen zu finden, braucht man nur das Netz mit dem Quercolon und dem Magen nach oben zu klappen, die Dünndarmsehlingen nach unten und rechts zu drängen und sofort präsentirt sich in der Höhe etwa des ersten Lendenwirbels dicht unter dem Pankreas der aus der Tiefe auftauchende freie Anfangstheil des Dünndarmes. Man schlägt ihn über das Netz und das Quercolon nach oben und kann ihn bequem mit dem Magen zu einer Fistel vernähen.

Der ganze freie Theil des Dünndarmes ist an einem Mesenterium suspendirt, das schräg von links oben vom II. Bauchwirbel nach rechts unten bis zur rechten Articulatio sacro-iliaca verläuft. Es führt das arterielle Gefäss mit seinen vielen Verzweigungen an den Darm, die Art. mesent. sup., die dicht unter dem Pankreas neben dem Duodenum von der Aorta abgeht, und sammelt die venösen Gefässe zu der Vena mesent. sup., die rechts von der entsprechenden Arterie zur Pfortader zieht. Da das Mesenterium sehr lang und hoch ist, so ist der Dünndarm sehr frei beweglich. Schiebt man jetzt die Dünndarmsehlingen nach oben, so bekommt man die Einmündungsstelle des unteren Dünndarmtheiles, des Ileum in den Anfangstheil des Dickdarmes, das **Coecum**, zu Gesicht. Dieses Coecum liegt in der Fossa iliaca dextra oberhalb der Mitte des Poupart'schen Bandes unmittelbar hinter der vorderen Bauchwand. Sein Volumen variirt stark je nach der Füllung, seine Lage ebenfalls; es kann unter Umständen in das kleine Becken hineinreichen. Gewöhnlich ist es allseitig von Peritoneum umgeben. In der Höhe aber, wo das Ileum von links her einmündet, da ist die Hinterseite gewöhnlich auf der Beckenwand durch Bindegewebe fixirt, frei von Peritoneum. In seltenen Fällen hat das Coecum in diesem seinem fixirten Theil eine Art Mesenterium, wodurch es mobiler ist.

Dadurch kann es gelegentlich zum Inhalt eines Bruches werden, selbst auf der linken Seite.

An seinem medialen Theil geht der 6—8 cm lange Proc. vermiformis ab, der auf seiner vorderen Seite von der hinteren Fläche des Gekröses ein Mesenteriolum erhält. Dadurch, dass von der Vorderwand des Ileum eine bald breitere, bald schmälere Bauchfellfalte auf das Coecum hinüberzieht, die Plica ileocoecalis, entsteht eine Tasche, die Fossa subcoecalis, die also nach hinten und unten von der Einmündung des Ileum in das Coecum liegt. Vorn wird sie begrenzt durch die Plica ileocoecalis, hinten durch das Mesenteriolum des Wurmfortsatzes.

Auch sie kann Gelegenheit zu innerer Einklemmung geben.

Der Proc vermiformis wechselt sehr in seiner Lage. Bald liegt er in der Fossa iliaca, bald hängt er in das kleine Becken hinab, bald ist er nach hinten oben geschlagen und hier verwachsen.

Nicht selten wird er, wenn er frei ist, in einen Bruchsack verlagert. — Gelegentlich entwickeln sich in ihm katarrhalische Schwellung oder Kothsteine, in Folge deren heftige Entzündung mit oder ohne Eiterung, sogenannte Perityphlitis auftreten kann, die sich durch Schmerzhaftigkeit und lokalisirte Schwellung meist in der Fossa iliaca bemerkbar macht. In diesen Fällen ist der Proc. vermiformis gewöhnlich auf der Fossa iliaca verwachsen und nicht selten liegt er mitten in einem abgekapselten Exsudat. Um den Recidiven, die sonst häufig auftreten, vorzubeugen, nimmt man in den anfallsfreien Zeiten den Wurmfortsatz weg. Hat sich ein Abscess entwickelt, der sich nicht resorbirt, so muss er eröffnet werden. Beide Operationen werden von einem Schnitt aus gemacht, der etwa 3 cm oberhalb des Poupart'schen Bandes diesem parallel verläuft. Bei der Eröffnung eines Exsudats muss man vorsichtig schichtenweise in die Tiefe dringen, weil hier häufig Verwachsungen der Bauchwand mit Därmen bestehen. Die Eröffnung selbst muss so gemacht werden, dass kein Eiter in den übrigen freien Peritonealraum gelangt.

Nun schliesst sich an das Coecum nach oben der aufsteigende Theil des Dickdarmes, das Colon ascendens an. Es steigt von der Fossa iliaca zwischen M. iliacus und M. psoas gelegen neben der Wirbelsäule bis zur unteren Fläche der Leber und zur Gallenblase resp. dem Lig. hepato-duodenale empor. Es liegt dabei zum Theil auf dem lateralen Rand des M. quadratus lumborum, ohne Mesenterium auf diesem fixirt, zum Theil auf der Niere, der vorderen Seite des Duodenum und des Duodenalgekröses angeheftet, so dass nur die laterale und vordere Fläche frei, von Peritoneum überzogen ist. Eine kleine Anzahl von Fällen, namentlich bei Kindern, ist beobachtet, in denen das Colon ascendens fast ganz von Peritoneum umgeben einem wirklichen, längeren Mesenterium aufsass und dadurch

sehr beweglich war. An der unteren Fläche der Leber biegt es da, wo es durch das schon beschriebene Lig. hepato-colicum fixirt ist, in scharfem Winkel in das Quercolon ein.

Aus diesen nahen Lagebeziehungen zur Leber, zur Gallenblase, zum Duodenum, zur Niere wird uns manches Faktum der Pathologie, wie die Verwachsungen der Organe bei Carcinomen, bei Gallensteinen, die abnormen Kommunikationen bei Abscessen verständlich.

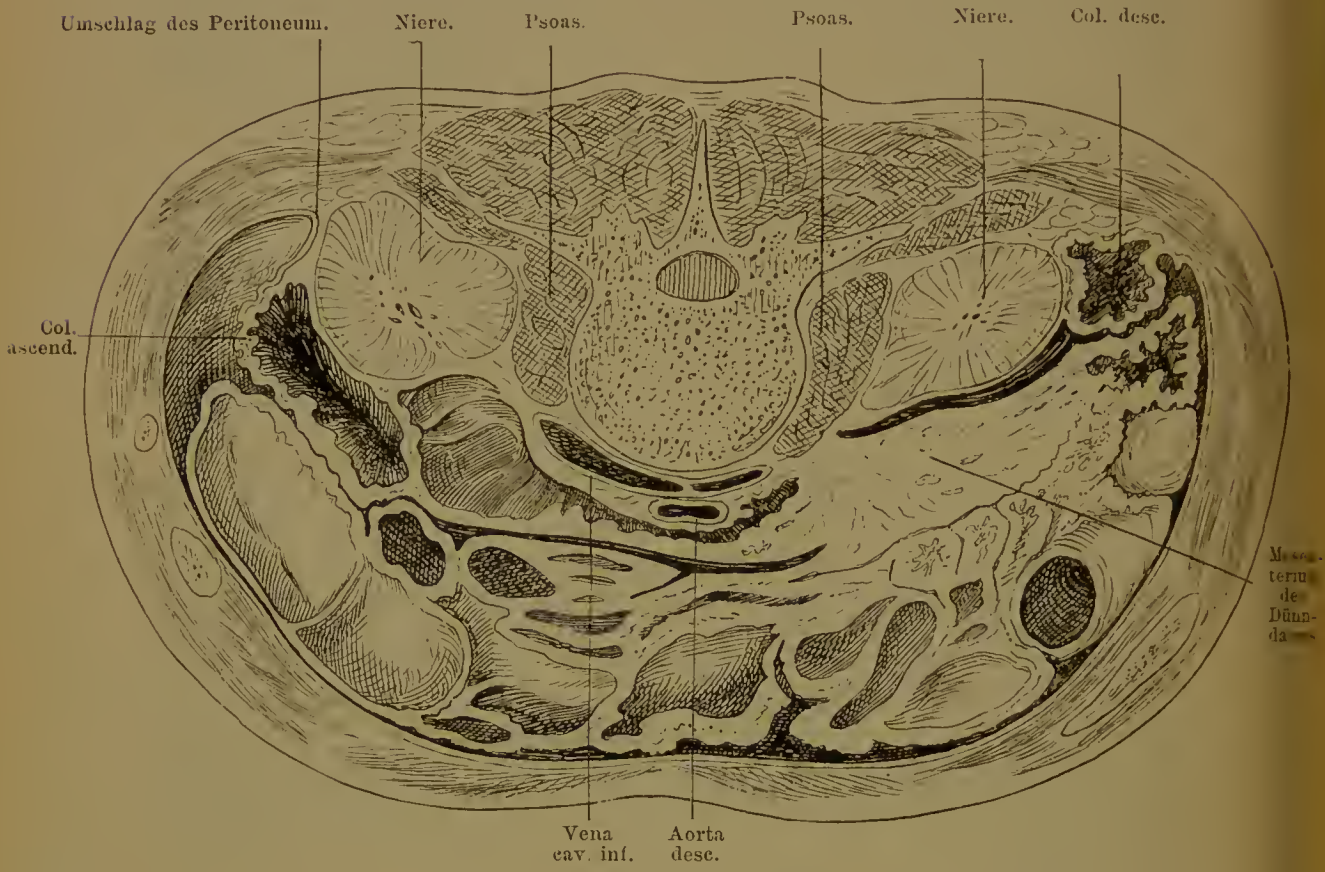

Fig. 75. Quersehnitt des Abdomen, weiter unten als der vorhergehende; untere Sehnittfläche. Am Mesenterium hängt ein Konvolut von Dünndärmen. Dicht vor der rechten Niere liegt lateral das Colon aseend. und medial vorn das Duodenum. Links liegt das Colon descendens lateral an der Niere.

Von der Flexura coli hepatica wendet sich das Colon transversum, in das Omentum majus eingefasst, quer der vorderen Bauchwand entlang in konvexem Bogen nach links hinüber und findet dort in der Tiefe hinter dem unteren Ende der Milz sein Ende in der Flexura coli lienalis. Wie schon erwähnt, ist es in die hinteren Platten des grossen Netzes eingefasst und hat so ein sehr langes Gekröse. Dadurch ist seine Lage sehr variabel. Häufig hängt es in

tief absteigendem Bogen nach unten; es wechselt also auch die Entfernung zwischen ihm und dem Magen.

Gelegentlich hat man bei kleinem Bauchschnitt Schwierigkeiten gehabt, den Magen von dem Quercolon zu unterscheiden. Der Magen kann ja in kontrahirtem, leerem Zustand so schmal und länglich geformt sein wie ein Darm. Wenn man sich aber ins Gedächtniss zurückruft, dass der Dickdarm überall deutlich sichtbare bandartige Längsstreifen der Muskulatur, die Taeniae, aufweist, dass seine Wand vielfach seitlich zu kleinen Divertikeln ausgebuchtet ist, Haustra genannt, und dass häufig an der der Mesenterialseite entgegengesetzten Seite sich kleine gestielte Fettklümpchen finden, Appendices epiploicae, alles Dinge, die weder der Magen noch der Dünndarm hat, so ist man wohl vor Verwechslungen sicher.

Im linken Hypochondrium liegt die Flexura coli sinistra unter dem unteren Rand der Milz, häufig durch eine Fortsetzung des grossen Netzes bis zu den seitlichen Rippenursprüngen des Zwerchfelles, das Lig. phrenicocolicum, an diesem fixirt. Diese Bauchfellduplikatur bildet dann die stützende Unterlage für die Milz. Die Flexura sinistra liegt etwas höher als die rechte und etwas weiter lateralwärts (s. Fig. 75). Steil geht dann von ihm das Colon descendens nach abwärts, ebenso wie das Colon ascendens ohne Mesenterium, vorn und lateral von Peritoneum überzogen, hinten der hinteren Bauchwand, dem M. transversus und medial der linken Niere aufsitzend (s. Fig. 75).

Das Colon ist also hier, weil es etwas mehr lateral liegt, leichter von hinten her direkt zugänglich, um so mehr als auch die von Peritoneum freie Stelle in grösserer Ausdehnung direkt auf der hinteren Bauchwand aufliegt (s. Fig. 75). Deshalb hat man, wenn man ohne Eröffnung der Bauchhöhle z. B. wegen eines inoperablen Mastdarmcarcinomes eine Fistel im Colon anlegen wollte, das Colon descendens zu diesem Zweck benutzt, indem man von einem schrägen Schnitt aus, der an der 12. Rippe beginnend sich am lateralen Rand des M. sacrospinalis nach vorn unten hinzog, auf die nicht von Bauchfell überzogene Partie des Colon descendens vordrang.

So gelangt das Colon descendens in die Fossa iliaca und wird hier zur Flexura sigmoidea, die an ein längeres Mesenterium befestigt, in S-förmigem Verlauf schräg vom linken oberen Darmbeinrand unter Bildung zweier Schlingen über den Psoas zur Mitte der vorderen Fläche des Kreuzbeines sich begiebt. Gar nicht selten ist dieser an ein langes Mesenterium fixirte Theil des Colon descendens sehr lang, so dass er mancherlei Windungen macht und zum Theil weit ins kleine Becken hineinreicht.

Diese Thatsache hat nach verschiedenen Richtungen hin grosse Bedeutung für die Chirurgie. Auf der einen Seite erklärt sich dadurch, wie gelegentlich ein hochsitzendes Flexurcarcinom sich soweit in das Rektum einstülpen kann, dass es von unten her operirt werden kann. Das Zustandekommen von Achsendrehungen der Flexur mit schweren Stenoseerscheinungen, von Invaginationen des Darms findet damit seine plausible Erklärung. Ferner

kann man sich diesen Umstand bei der Resektion hochsitzender Mastdarmcarcinome zu Nutzen machen, indem man den Darm sehr ausgiebig wegnehmen kann, weil man die mobile, lange Flexur leicht so weit nach unten ziehen kann, das sie unten bequem ohne Gefahr der Nekrose eingenäht werden kann. Andererseits können dadurch aber auch Täuschungen, Irrthümer erzeugt werden, deren schwere Konsequenzen man bei Berücksichtigung jenes Umstandes vermeiden kann. Heutigen Tages ist es wenigstens in Deutschland allgemein Gebrauch bei inoperablen Stenosen des Rektum, einen künstlichen After mit Benutzung der Flexura sigmoidea in der linken Iliacalgegend anzulegen. Dabei ist es, wenn die Flexur sehr lang ist und in starken Windungen verläuft, durchaus nicht immer leicht möglich bei der Operation zu erkennen, welches der zuführende und welches der abführende Theil der Flexur ist. In solchen Fällen würde es ein schwerer Fehler sein, den vermeintlich abführenden Schenkel nach querer Durchtrennung des Darmes einzustülpen und zu versenken.

Hebt man das Mesenterium der Flexura sigmoidea in die Höhe, so findet man in seiner Mitte da, wo es an der medialen Seite des M. psoas angewachsen ist, eine trichterförmige Bucht, die Fossa intersigmoidea, die nach oben rechts sich erstreekt und eine individuell sehr verschieden grosse Tasche bildet.

In diese Tasche kann sich gelegentlich Darm einlagern und eingeklemmt werden, so dass die Erscheinungen einer Darmstenose auftreten.

Von dem Promontorium aus geht dann der Darm als Rektum ungefähr in der Mitte der vorderen Kreuzbeinfläehe, meist etwas naeh links hinunter zur Afteröffnung. Dieses sitzt viel kürzer gefesselt auf seiner Unterfläche auf, es erweitert sieh oberhalb der Afteröffnung zur Ampulle, die ihren Abschluss dureh den Sphineter findet. Darauf kommen wir noch einmal ausführlich zurüek.

Aus dem, was ich über die Befestigungen der verschiedenen Darmabschnitte sagte, geht zur Genüge hervor, dass diese sehr verschieden disponirt sein müssen Inhalt eines Bruchsackes zu werden. Selbstverständlich werden meist die sehr beweglichen Darmtheile eintreten, wie das Jejunum oder das Ileum, viel seltner das Coecum, die Flexura sigmoidea und das Quercolon, so gut wie nie aber das Colon ascendens und descendens. Während Dünndarm in den Säcken aller Bruchpforten zu finden ist, treten die anderen Darmtheile meist nur in die ihnen am nächsten liegenden ein, es sei denn, dass abnorme Bildungen, wie z. B. ein langes Gekröse für das Colon oder eine besondere Länge des Coecum vorhanden sind oder Verwachsungen die Lage beeinflussen.

Wenn man nun noch den ganzen Dünndarm bei Seite sehiebt und nach links verlagert und auch das Colon in der Gegend seiner reehten Flexur nach unten zieht, dann findet man in der Nisehe hinter der Leber und unter dem Lig. hepatoduodenale die reehte **Niere.** Sie erstreckt sich von der Höhe des oberen Randes des 12. Brustwirbels bis zu der des unteren Randes des 2. Lendenwirbels

und ist so gelagert, dass ihre konvexe Seite nach hinten aussen schaut, während ihre konkave, die Nierenbeckenseite, nach vorn innen gerichtet ist. In Folge dessen wendet sie ihre vordere breite Fläche den Organen der Bauchhöhle zu, während ihre hintere gegen die Nische zwischen den Rippen, resp. den Proc. transversi und der Wirbelsäule sieht (s. Fig. 73 u. 75). In derselben Weise findet man in der Nische hinter dem Magen und der Milz die linke Niere. Ueber die Vorderseite der Niere zieht das Peritoneum glatt hinweg ohne innigere Verbindungen mit ihr einzugehen. Sie liegen also retroperitoneal. Das Peritoneum kommt rechterseits von der Leber und bedeckt die oberen zwei Drittel, unten dagegen sitzt das Mesocolon zum Theil auf der Niere (s. Fig. 75). Mit diesen oberen zwei Dritteln liegt sie der Hinterfläche der Leber an (s. Fig. 73), während sie weiter unten medialwärts direkt an den senkrechten Theil des Duodenum stösst.

Damit ist die Möglichkeit gegeben, dass Nierenabscesse sich in den Darm speziell in das Colon oder das Duodenum entleeren.

Nach oben zu reicht die rechte Niere in den Bereich der Pleurahöhle, doch trifft man in diesem Bereich kaum Lunge, höchstens bei tiefer Inspiration.

Immerhin ist diese Lagebeziehung von grosser Bedeutung, weil in Folge dessen Perforationen von Nierenabscessen in die Pleurahöhle vorkommen.

Zieht man das parietale Peritoneum von der Niere ab, so liegt sie in eine mehr oder weniger fettreiche leicht abziehbare Kapsel eingehüllt da und erst nach deren Entfernung kommt man auf die von einer dünnen fibrösen Kapsel bedeckte Niere selbst. Erst dann erkennt man auf der medialen Seite ungefähr in der Mitte den Gefässstiel der Niere, der quer nach der Medianlinie zu den grossen Gefässen der Vena cava inf. und der Aorta abdominalis verläuft (s. Fig. 77).

Am meisten nach vorn liegt die Vena renalis, dann folgt die Arterie und schliesslich hinten das Nierenbecken mit dem Ureter. Die Unterlage der Niere bildet der äussere Theil des M. quadratus lumb.; von diesem ist sie nur durch die Fascia transversalis getrennt.

Auf der linken Seite ist die Lage der Niere nicht ganz dieselbe. Sie reicht hier etwas höher hinauf und nicht so tief. Ihre Beziehungen zu ihrer Umgebung sind natürlich andere. In ihrem oberen Drittel ist sie hier vorn von dem Magen, in ihrem mittleren Drittel von dem Pankreas gedeckt, während nur über das

untere allein das Bauchfell zieht. Lateral stösst sie mit dem oberen Drittel an die Milz, mit dem unteren an das Colon descendens (s. Fig. 73 u. 75). Beiden Nieren sitzt oben innen die Nebenniere

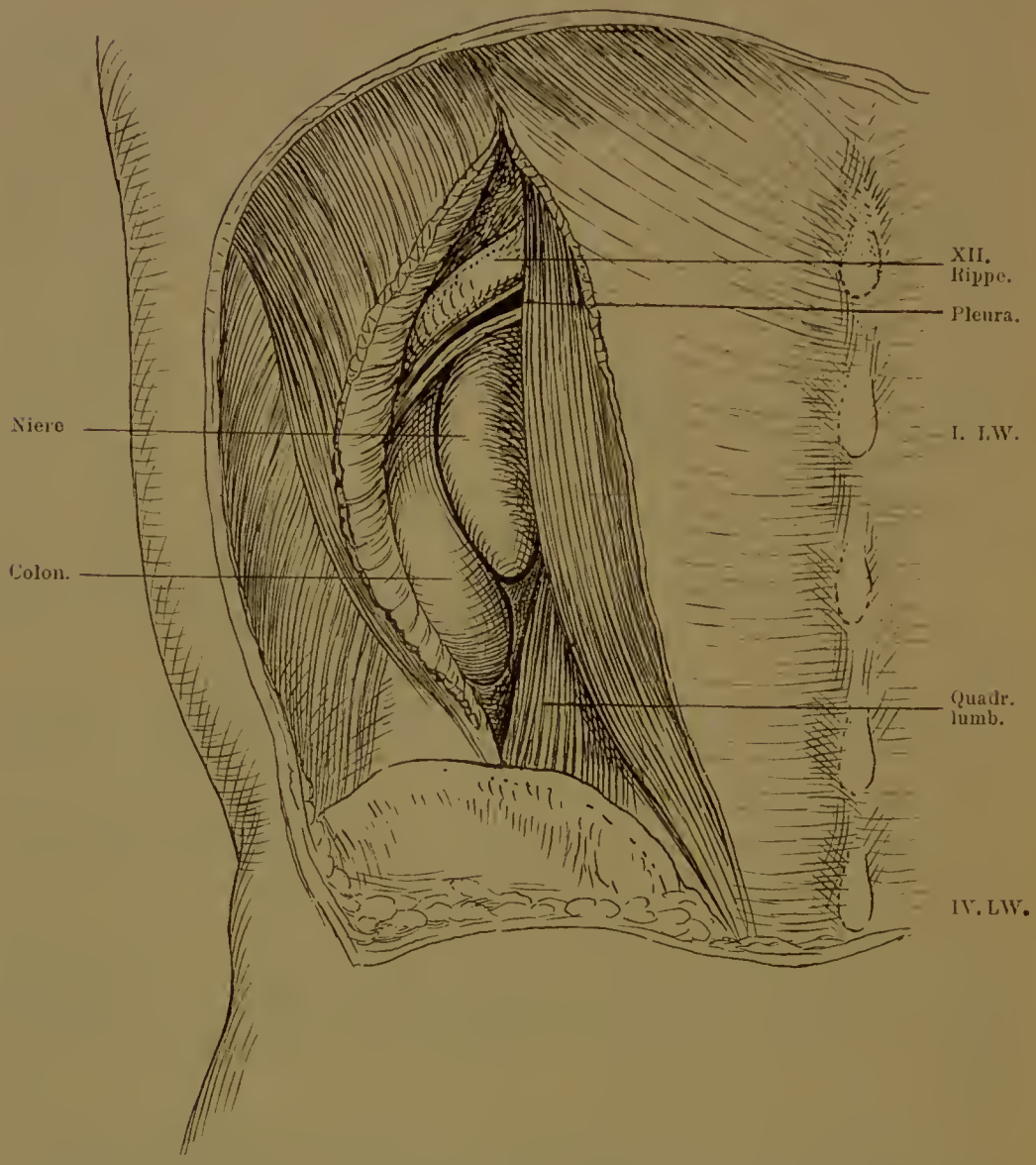

Fig. 76. Niere vom Rücken her blossgelegt. Haut der Lumbalgegend weg. Schnitt durch den Latissimus dorsi am lateralen Rand des M. sacrospinalis. XII. Rippe blossgelegt, die unter ihr endigende Pleurahöhle eröffnet. LW. = Lendenwirbel.

lose auf, etwa der unteren Hälfte des elften und der oberen des zwölften Brustwirbels entsprechend.

Von grosser chirurgischer Bedeutung ist es nun, die Lage der Niere auch von der Rückenseite aus zu betrachten, weil letztere ja meist der Ausgangspunkt für chirurgische Eingriffe ist.

Wenn man von der zwölften Rippe bis zum Becken die Haut und das subcutane Fett entfernt, so kommt man zunächst auf die Fascia lumbodorsalis und zwar auf das oberflächliche Blatt, das den M. sacrospinalis bedeckt, und den M. latissimus dorsi. Spaltet man nun am lateralen Rand des Sacrospinalis, etwa 8—10 cm von der Medianlinie entfernt, diese Fascie der Länge nach, in der Gegend, wo sie sich mit dem tiefen Blatt vereinigt (vergl. pag. 214), so gelangt man auf den Musc. quadratus lumborum. Trennt man jetzt noch diesen, so scheidet uns nur noch die dünne Fascia transversalis von der hinteren Fläche der unteren Hälfte der Niere. Die obere Hälfte dagegen ist direkt nur zu erreichen, wenn man die zwölfte Rippe resezirt und den Pleurasack, der dicht bis unter diese Rippe reicht, in die Höhe schiebt. Man trifft dann direkt auf die Fettkapsel der Niere; medialwärts liegt das trichterförmige Nierenbecken schräg nach vorn gerichtet, hinter ihm die Arterie und dann die Vene. Lateral grenzt das Colon an die Niere.

Manchmal finden sich Steine im Nierenbeeken. Da das Nierenbeeken, wie sehon erwähnt, sich an der medialen Seite der Niere findet, so muss man also auf der medialen Seite vordringen, um sie zu entfernen. Günstig ist dabei der Umstand, dass die Arterie und Vene vor dem Nierenbecken liegen, letzteres also ganz frei und zugänglich ist. Man kann so ganz gut durch eine Ineision im Nierenbeeken den Stein entfernen, die Niere aber erhalten.

Um bei gewissen Nierenerkrankungen eine genaue Uebersicht über das Innere der Niere zu erhalten, hat man die Niere von der Konvexität her der Länge naeh gespalten und nach der Inspektion der beiden Hälften wieder mit einander vernäht. Die Niere verträgt das gut.

Da der Ureter sieh direkt an das Nierenbeeken ansehliesst, so ist aueh er auf diese Weise in seinem Anfangstheil zu erreichen.

Gar nieht selten kommen Abweiehungen von dieser normalen Lage der Niere vor, die theils angeboren, theils erworben sind. Die Nieren können mehr naeh abwärts gelagert sein bis in die Fossa iliaca, ja bis ins kleine Beeken. Da die Nieren bei der Athmung eine ausgiebige Bewegung erfahren, da die Capsula adiposa ziemlich dehnbar ist, da sie dureh Fetteinlagerungen gedehnt werden kann und nachfolgender Fettsehwund ihren Inhalt verkleinert und sie ersehlafft, so hat das Verständniss dieser Thatsache keine Schwierigkeit. Die reehte Niere ist mangelhafter fixirt als die linke, desshalb beobachtet man häufiger reehts eine Wanderniere als links.

Ferner möehte ieh hier noeh erwähnen, dass gelegentlieh beide Nieren in ihrem unteren Pol vor der Wirbelsäule vereinigt sind zu einem Organ, zu einer sogenannten Hufeisenniere. Dieser Faktor kann für die Nierenchirurgie ganz natürlieh von recht einschneidender Bedeutung sein, weil man z. B., falls ein Tumor in der einen Niere entsteht, selbstverständlieh nieht die andere mit ihr zusammenhängende mit entfernen darf, sondern sie abtrennen

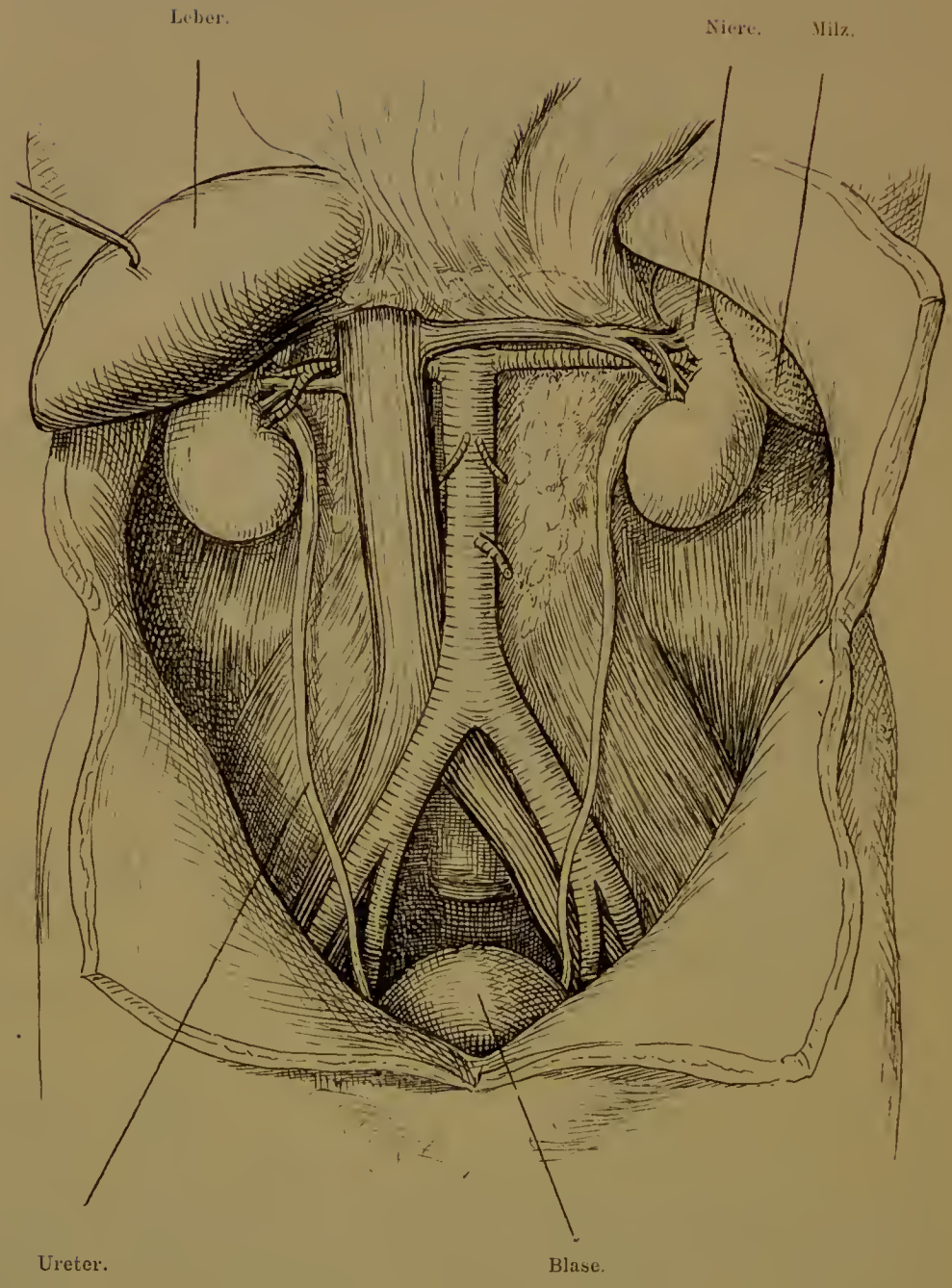

Fig. 77. Abdomen geöffnet. Leber in die Höhe gehoben, der gesammte Darm nach oben geklappt; der Peritonealüberzug weggenommen und so die Nieren mit den Ureteren, die Nierengefässe, die Vena cava inf. und die Aorta descend. blossgelegt. An der Aorta sieht man die Stümpfe der Art. spermaticae und der Art. mesent. inf.

muss, was heutigen Tages gelegentlich ausführbar ist. Die Nierensubstanz ist so fest, dass man die Wunde des Stumpfes durch einige Nähte wenigstens soweit schliessen kann, dass keine Blutung mehr aus derselben stattfindet.

Hat man das Bauchfell von der hinteren Bauchwand entfernt, so liegt zwischen beiden Nieren auf den Wirbelkörpern ungefähr in der Mitte etwas mehr nach links, im retroperitonealen Bindegewebe die **Aorta abdominalis** und von ihr nach rechts verläuft **die Vena cava inf.** Sie geben beide in der Höhe der Niere horizontal nach aussen ihre Nierenäste ab. Die Vena cava liegt auf dem rechten medialen Pfeiler des Zwerchfelles, weiter unten auf dem Psoas.

Gelegentlich liegt die rechte Niere so nahe der Vena cava, dass letztere von Nierengeschwülsten mit ergriffen wird.

Die Bauchaorta tritt am oberen Theil des 12. Brustwirbels aus dem Zwerchfellschlitz heraus und reicht bis zum unteren Rand des vierten Lendenwirbels, wo sie sich in die beiden Iliacae communes theilt, während die Vena cava schon höher oben durch die Oeffnung im Centrum tendineum in die Bauchhöhle tritt. Oben werden beide von der Leber und dem Magen gedeckt; direkt vor ihnen liegt hier das Pankreas (s. Fig. 73) und die Pars ascendens des Duodenum, weiter unten verläuft das Mesenterium schräg über die Arterie und die Därme bedecken sie (s. Fig. 75). Bei mageren Menschen mit leeren Därmen kann man die Aorta häufig von aussen deutlich auf der Wirbelsäule pulsiren sehen, regelmässig aber fühlen, namentlich wenn in Folge von Lordose der Wirbelsäule die letztere der vorderen Bauchwand sehr genähert ist.

Geschwülste machen gelegentlich dieselbe Erscheinung, wenn sie hinter der Aorta sich entwickelt haben und dieselbe nach vorn heben. Diese Pulsation kann manchmal ausserordentlich stark und verbreitet wahrnehmbar sein, dann liegt meist ein Aneurysma der Arterie zu Grunde. In Fällen von Aneurysmen der Art. iliaca communis und von Blutungen hat man die Aorta abdominalis zum Gegenstand chirurgischer Eingriffe gemacht, indem man sie unterbunden hat. Die Operation ist sowohl von vorn durch den Bauch mit zweimaliger Durchschneidung des Peritoneum ausführbar, als auch von der Seite retroperitoneal, wenn man das Bauchfell weithin ablöst. Letztere Operation wird jedoch wegen der Raumbeengung mehr Schwierigkeiten machen. Man wird dabei daran zu denken haben, dass hinter der Aorta der Ductus thoracicus läuft und dass nicht weit davon der Grenzstrang des Sympathicus am inneren Rand des M. psoas dahinzieht.

Am unteren Rand des vierten Lendenwirbels also in Nabelhöhe etwa sieht man die Theilung der Aorta abdominalis in die beiden Art. iliacae communes; die Vereinigungsstelle der beiden Venae iliacae communes zur Vena cava sitzt ungefähr in gleicher Höhe. Bis dahin sieht man von der Aorta oberhalb der

kleinen Kurvatur des Magens resp. des Pankreas die Art. coeliaca abgehen mit der Art. coronaria ventriculi sin., der hepatica und der lienalis, zwischen Pankreas und der Pars ascendens duodeni die Art. mesenterica sup., nahe darunter die Art. renales, während die Art. mesent. inf. viel tiefer, etwa in der Höhe des zweiten Lendenwirbels 5—6 cm oberhalb der Theilungsstelle der Aorta entspringt. Nicht in gleicher Weise sind die Venen vertheilt. Nur die Nieren schicken ihr venöses Blut zur Vena cava und zwar geht die linke Vena renalis vor der Aorta, die rechte Art. renalis hinter der Vena cava. In die linke Vena renalis mündet die Vena spermatica, während die rechte schon viel weiter unten in die Vena cava inf. ihr Blut ergiesst.

Man hat mit diesem Umstand, der eine rechtwinklige Einmündung bedingt, erklären wollen, warum linkerseits häufiger Varicocelen vorkommen als rechts.

Im Uebrigen geht das venöse Blut aus den inneren Organen in die Vena portarum, die es in die Leber befördert. Unterhalb der Art. renalis, etwa in der Mitte zwischen ihr und der Art. mesent. inf. gehen die Art. spermaticae ab schräg nach aussen unten, sie treffen dann auf die gleichnamigen Venen und kreuzen mit diesen zusammen etwa in der Mitte des M. psoas den Ureter, der von der Niere schräg nach innen unten absteigt. Weiter unten legen sich die Ureteren an die Vorderwand der Art. iliaca communis an dicht vor deren Theilungsstelle, kreuzen sie und steigen über die Linea arcuata ins Becken hinab. Der rechte Ureter wird von dem Ileum, der linke von der Flexura sigmoidea bedeckt.

Aus dieser Lage ist es erklärlich, dass der Ureter bei Gelegenheit der Entfernung von Tumoren der Bauchhöhle, die mit der hinteren Bauchwand verwachsen sind, verletzt werden kann.

Vom vierten Lendenwirbel an verlaufen die Art. iliacae communes schräg nach unten lateral bis zur Articulatio sacro-iliaca und theilen sich hier in die Art. iliacae ext. und hypogastricae, die in das kleine Becken hinabsteigen. Die Art. iliaca communis d. kreuzt die nach rechts gelegene Vena iliaca comm.; sie liegt dann gewöhnlich vor der Vene, während die linke nach aussen von der Vene liegt. Die Art. iliacae ext. verlaufen nun am inneren Rande des M. ileopsoas durch Zellgewebe mit der Fascia iliaca verbunden zum Poupart'schen Band, wo sie vor dem Durchtritt medialwärts die Art. epigastrica inf. abgeben, während lateral die Art. circumflexa ilei abgeht. Auf der Innenseite berührt sie die Vena iliaca.

Man muss daher bei der Unterbindung der Arterie die Vene ordentlich ablösen um sie nicht zu verletzen. Sollte man gezwungen sein die Art. iliaca comm. z. B. wegen Blutung oder Aneurysma des peripheren Stammes zu unterbinden, so macht man am besten einen schrägen Schnitt parallel und nach oben vom Poupart'schen Band etwa 2 cm oberhalb und lateral vom Leistenkanal beginnend durch die Bauchmuskulatur, der die Bauchmuskeln und die Fascia transversa durchtrennt, während das Bauchfell mit den Fingern nach oben medial abgeschoben wird. So gelangt man allmählich auf dem M. psoas zu der Art. iliaca ext. und im weiteren Verfolg derselben nach oben zur Art. iliaca comm. Man muss dabei daran denken, dass der Ureter die Arterie kreuzt. Gewöhnlich bleibt er wohl oben liegen (s. Fig. 77). In gleicher Weise wird man bei Art. iliaca ext. verfahren. Bei dieser braucht man auf den Ureter nicht Acht zu haben; dagegen darf der Schnitt durch die Bauchdecken nicht die Art. epigastrica und den Samenstrang verletzen und darf deshalb nicht zuweit medial beginnen.

42. Kapitel.

Der Inhalt des kleinen Beckens beim Mann.

Den Inhalt der Bauchhöhle, soweit sie **im kleinen Becken** liegt, bildet bei den Männern die Blase und das Rektum. **Das Rektum** verläuft, wie wir sahen, vom Promontorium in der Kavität des Kreuzbeines zunächst als konkaver Schenkel etwas mehr auf der linken Seite, um unten mit einer nach vorn konvexen Biegung in der Mittellinie die Oeffnung nach aussen zu finden. Dieser distale Schenkel ist also nach hinten unten gerichtet. Seine Wandung wird durch den Sphincter ani int. und ext. verstärkt, während die Wand des proximalen nur aus der Muskelhaut des Rektum besteht. Der Uebergang des proximalen in den distalen Schenkel findet etwa entsprechend der Spitze der Prostata statt. Durch mehr oder weniger fettreiches, zahlreiche Lymphdrüsen bergendes Bindegewebe ist das Rektum an die Kreuzbeinaushöhlung geheftet.

Diese Lymphdrüsen sind häufig, wenn das Rektum Sitz eines Carcinoms ist, erkrankt; sie müssen dann mit entfernt werden.

In dem Bindegewebe verläuft gewöhnlich in der Mittellinie die Art. sacralis media. Das Rektum sitzt kurz fixirt auf dem Kreuzbein auf, in seinem oberen Theil vorn und zu beiden Seiten von Peritoneum umgeben.

In der vorderen Hälfte wölbt sich hinter der Symphyse ein ovaler Tumor mehr oder weniger weit nach hinten in das Beckencavum, **die Blase.** Sie erstreckt sich von der Mündung, die etwa in der Höhe zwischen mittlerem und unterem Drittel der Symphyse liegt hinter der Symphyse in die Höhe. Die Blase liegt in den beiden

oberen Dritteln des Beckenraumes, die Prostata im unteren. Je nach dem Füllungsgrade hat die Blase natürlich eine verschiedene Grösse, eine verschiedene Form. Ist sie leer, so liegt sie ganz hinter der Symphyse, ist sie stark gefüllt, so kann sie fast bis zum Nabel reichen. Auf ihrer oberen und hinteren Seite ist sie von Peritoneum überzogen, das sich in der Mittellinie etwa in der Höhe von 1—2 Finger breit quer über der Symphyse von der vorderen Bauchwand auf die Blase hinübersehlägt, so dass also dieht über der Symphyse die Blase frei von Peritoneum ist. Bei Kindern geht die Blase weiter in die Höhe, auch die Uebergangsstelle des parietalen Peritoneum auf die Blase liegt höher. Nach hinten reieht das Bauchfell nicht ganz bis zu der Höhe der inneren Harnröhrenmündung herab und schlägt sich dann auf das Rektum hinüber, indem es hier die Excavatio recto-vesiealis mit den Douglas'schen Falten bildet. Es bleibt also auch der Blasengrund mit dem Blasenhals frei von Peritoneum. Die Umsehlagsstelle des Bauchfelles von der Blase auf das Rektum ist von der Mitte der Analöffnung durchschnittlieh 7 em entfernt, sie entsprieht gewöhnlich der Plica transversalis recti. Da diese aber nieht immer deutlieh fühlbar ist, so wird man, um Verletzungen zu vermeiden, sieher gehen, wenn man annimmt, dass das Peritoneum bis nahe auf die Prostata sich erstreekt. So weit reicht es gewöhnlich beim Kind herab.

Diese von Peritoneum freien Stellen der Blase werden gewöhnlich zu chirurgischen Eingriffen gewählt.

Zwischen Symphyse und Blasenwand findet sich meist ein keilförmiger Klumpen von Fettbindegewebe, das reich an Gefässen ist. Hier liegen auch Lymphdrüsen, zu denen die Lymphgefässe der vorderen und hinteren Blasenwand hinziehen.

Diese Drüsen sind wohl bei der Erklärung prävesikaler Abscesse mit in Rechnung zu ziehen.

Will man von hier in die Blase eindringen, so hat man folgende Gebilde zu durchtrennen: Haut, subeutanes Fettgewebe mit der Faseia superfieialis, dann die Muskelaponeurose zwischen den M. pyramidales bezw. recti und die Fascia transversa. Nun gelangt man auf das prävesikale Fettgewebe, nach dessen Durchtrennung die vordere Wand der Blase sieh präsentirt, die häufig von zahlreiehen Venen bedeckt ist. Diese Gefässe sind dann aber meist leieht bei Seite zu schieben. Die Bauchfellfalte braueht dabei nicht zu Gesieht zu kommen; steht sie tief, so lässt sie sich ohne Schwierigkeit nach oben ablösen. Sollte trotzdem der Schnitt in der Blase zu

klein sein für die Entfernung z. B. eines Steines oder einer Geschwulst, dann kann man sich dadurch mehr Raum verschaffen, dass man von der Symphyse ein Stück wegnimmt, um den Schnitt weiter nach unten verlängern zu können.

Wenn man die Blase breit eröffnet und sich so einen gehörigen Einblick in das Innere verschafft, so kann man nahe dem unteren Theil der hinteren Wand der Symphyse zunächst die innere Harnröhrenmündung sehen und dahinter im Blasengrund zu beiden Seiten je eine schmale schräg gestellte Oeffnung in der gerötheten Schleimhaut, die Ureterenmündung. Diese liegen auf einem queren Wulst, etwa 2—3 cm untereinander und ebenso viel von der inneren Harnröhrenmündung entfernt. Dieses so gebildete Dreieck heisst das Trigonum Lieutaudii, von dem aus sich ein Längswulst in die Harnröhrenmündung hineinzieht bis zu dem Collieulus seminalis, auf dem die Duct. ejaculatorii und der Sinus prostatieus münden.

Besteht eine Hypertrophie der Prostata, so kann die untere Wand der inneren Harnröhrenmündung dadurch, dass der Mittellappen vergrössert ist, stark in das Lumen der Blase hervorspringen. Es wird überdies bei solchen Hypertrophien die ganze innere Harnröhrenmündung nach oben vorn dislocirt, so dass die Harnröhre dadurch eine stärkere Biegung nach vorn bekommt, was für den Katheterismus natürlich von Bedeutung ist.

Ich habe bis jetzt die Lage der Blase beschrieben, wie man sie unter gewöhnlichen Verhältnissen findet. In dieser Lage wird sie dadurch festgehalten, dass der Scheitel und die seitlichen Ränder des Körpers durch die Reste des Urachus und die obliterirten Nabelarterien mit dem Nabel in Verbindung stehen, während der Grund beim Mann durch Vermittelung der Prostata fest an die Fascien angeheftet ist, die am Verschluss des Beckenausganges theilnehmen. Nun kann aber die Blase, wie ich schon erwähnte, ihre Lage stark verändern, weil die vordere Wand gegen die Symphyse sehr verschieblich ist. Es findet also bei starker Füllung der Blase nicht etwa bloss eine Ausdehnung der freien Blasenwand nach dem Abdomen zu statt, sondern der ganze Blasenkörper und Scheitel dehnt sich aus und rückt über die Symphyse empor.

Man hat diesen Umstand auch in der Chirurgie benutzt und durch Anfüllung der Blase vor der Operation des hohen Steinschnittes die Blase sammt dem Bauchfell über die Symphyse emporgehoben und dadurch den Raum für die Eröffnung der Blase vergrössert. Noch wirksamer aber ist es, wenn man nach Füllung der Blase den Blasengrund hebt, indem man den unteren Theil des Rektum austamponirt; dann tritt auch der untere Theil der Blase weiter in die Höhe. In Folge davon, dass die Blase dicht hinter der Symphyse und hinter den Schambeinen liegt, wird sie gelegentlich bei

einem Bruch dieser Knochen auch verletzt; die Verletzung liegt dann meist in der nicht von Peritoneum überzogenen vorderen Wand.

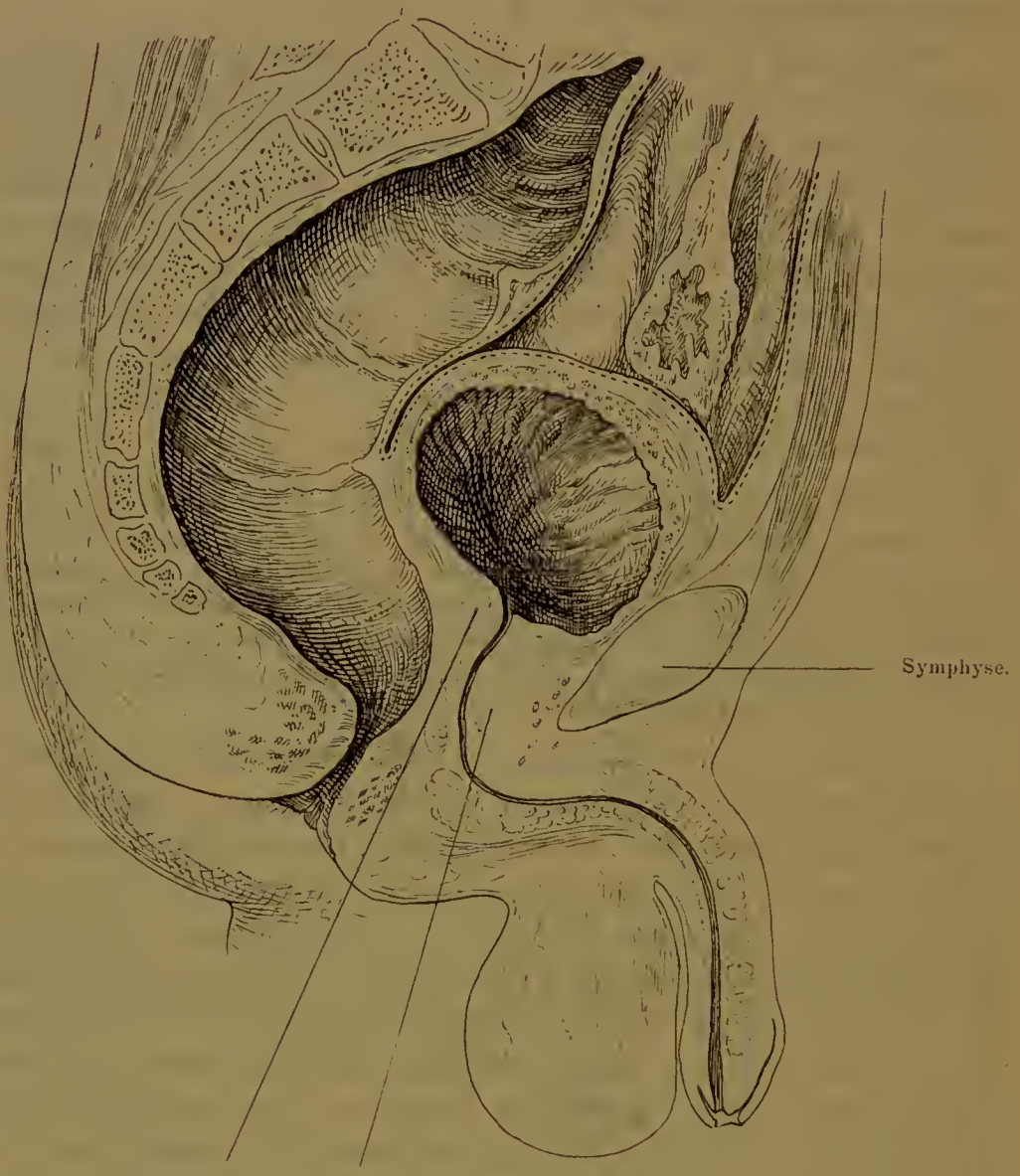

Fig. 78. Medianschnitt dureh den unteren Rumpf eines Mannes. Lage der mässig gefüllten Blase bei starker Ausdehnung des Rektum. Verhältniss der Blase zu Peritoneum und Symphyse. Lage und Form der Harnröhre. Die Prostata ist nach vorn von der Harnröhre stark entwickelt.

In der Höhe des Promontoriums zu beiden Seiten des Rektum, etwa 1—2 Finger breit lateralwärts sieht man unter dem Bauchfell einen weissen Strang über die Art. und Vena iliaca communis schräg nach innen in das kleine Becken herabziehen: das sind die Ureteren.

Diese verlaufen dann konvergent unter dem peritonealen Boden der Beckenhöhle zur hinteren Wand der Blase, liegen dieser eine kurze Strecke an und durchsetzen sie schräg, um mit den oben beschriebenen Oeffnungen in die Blase zu münden. In der Gegend, wo sie der hinteren Wand der Blase anliegen, trifft man medialwärts von ihnen unter dem Bauchfell auf die Vasa deferentia. Diese ziehen unter dem peritonealen Ueberzug von dem Leistenkanal herab, durchsetzen dann die Prostata und stellen dadurch, dass sie auf dem Colliculus seminalis einmünden, die Verbindung zwischen Hoden und Harnröhre her. In derselben Gegend, also zwischen hinterer Blasenwand und vorderer Rektalwand, unter dem peritonealen Beckenboden und über der Prostata liegen noch die Samenblasen, sie liegen hinter und seitlich von den Vasa deferentia.

Die Lagebeziehungen von Blase, Ureteren, Prostata, Samenbläschen und Rektum machen es wohl ohne weiteres verständlich, dass man bei der Exstirpation einigermassen ausgedehnter cirkulärer Rektalcarcinome so gut wie regelmässig die Hinterwand der Prostata blosslegt. Man versteht ferner, dass bei weiter nach oben reichenden auf der Vorderwand sitzenden eine Betheiligung der Blase, der Ureteren, der Samenbläschen, der Prostata leicht statt hat und eine Blosslegung der Hinterseite resp. eine Verletzung derselben vorkommen kann. Es erklärt sich daraus weiter, warum bei Rektalerkrankungen die Blase sich gelegentlich betheiligt entweder unter den Symptomen des Harndranges oder denen der Harnretention.

Entblösst man die Beckenhöhle ganz von Peritoneum, dann kommt die Beckenwand mit ihren Muskeln, ihren grossen Gefässen und Nerven zum Vorschein, die vorher nur andeutungsweise durch das Bauchfell hindurchzusehen waren. Wir hatten gesehen, dass die Aorta abdominalis sich in der Höhe des vierten Lendenwirbels in die zwei Art. iliacae communes theilt und dass diese Arterien auf der medialen Seite von zwei Venen, den V. iliac. communes begleitet werden, die beide sich zu der Vena cava inf. vereinigen. An der Kreuzbeindarmverbindung nun geht unter dem Peritoneum ein kurzer dicker Stamm von der Art. iliaca communis ab, die Art. hypogastrica, welche an der medialen Seite des Psoas in die Beckenhöhle hinabsteigt, während die Art. iliaca ext. als Fortsetzung der ersteren nach dem Oberschenkel zu weiterläuft. Zwischen der Hypogastrica und der Iliaca ext. bestehen Anastomosen. Am oberen Rande des For. ischiadicum maj. zerfällt die Art. hypogastrica in eine Anzahl Aeste. Oben giebt sie durch dasselbe die Art. glutaea sup. nach aussen ab, unten die Art. glut. inf. Zwischen beiden liegt der Plexus ischiadicus, der an der Innenseite des kleinen Beckens sich aus einer Anzahl dicker Nervenstämme,

die seitlich aus den Kreuzbeinlöchern austreten, bildet und durch den unteren Theil des For. ischiadicum das Becken verlässt. Ausser diesem Plexus kommt man auf den M. pyriformis. Nach vorn gehen von der Art. hypogastrica die Art. obturatoria nach dem Canalis obtur. ab, weiter unten die Blasen- und Mastdarmarterien. Seitlich von Blase und Rektum finden sich die Plexus vesicalis und haemorrhoidalis.

43. Kapitel.

Der Inhalt des kleinen Beckens beim Weib.

Betrachten wir nun **den Inhalt der weiblichen Beckenhöhle** von oben, nachdem wir uns durch einen Bauchschnitt den Zugang verschafft und den Dünndarm, der die Beckenorgane überlagert, nach oben gepackt haben. Vorn hinter der Symphyse sehen wir wieder unter dem Peritoneum die Blase, nur etwas tiefer als beim Mann, so dass sie mit dem Scheitel nicht die Beckeneingangshöhe erreicht. Die obere hintere Wand ist von Peritoneum überzogen, das bei leerer Blase erst von der hinteren Fläche der Symphyse aus, sonst vom oberen Rand derselben auf die Blase übergeht.

Natürlich hat die Blase bei verschiedenem Füllungsgrade verschiedene Form. In leerem Zustande ist bei der Lebenden wohl meist die hintere obere von Peritoneum überzogene Hälfte eingebuchtet, gegen die innere Harnröhrenmündung zu eingedrückt, so dass sie dann die Form einer Schüssel hat, während sie in gefülltem Zustande mehr sich einer ovalen, rundlichen Form nähert.

Sowohl die mässig gefüllte Blase wie die leere liegen ganz und gar im Becken, ja in kontrahirtem Zustand findet sich der Blasenscheitel 2—3 cm unterhalb der Ebene des Beckeneingangs. In stark gefülltem Zustande jedoch ragt auch sie über die Symphyse empor, namentlich bei jugendlichen Individuen. Natürlich wird die Lage der Blase auch ausserordentlich beeinflusst durch die Füllung des Beckens im Uebrigen, ein stark gefülltes Rektum wirkt derartig, dass die Blase höher hinaufrückt, ebenso auch Beckentumoren, während der schwangere Uterus sie nach unten und nach vorne verschiebt. Sie kann sammt der Harnröhre so nach unten vorn dislocirt werden, dass die Harnröhre direkt hinter der Symphyse gerade nach oben verläuft. Bis zur Pubertät reicht der Blasenscheitel bei gefüllter

Blase über das Becken hinauf, so dass ein Theil der Vorderwand der Bauchwand anliegt. Später ist das nur ausnahmsweise der Fall.

Auf der Blase liegt von hinten her der Uterus auf, mit der Vorderfläche seines Körpers jedoch frei, so dass zwischen Uterus und Blase ein Peritonealspalt bleibt, die Excavatio uterovesicalis. Dabei ist der Uterus etwas dextrotorquirt und der Fundus steht etwas

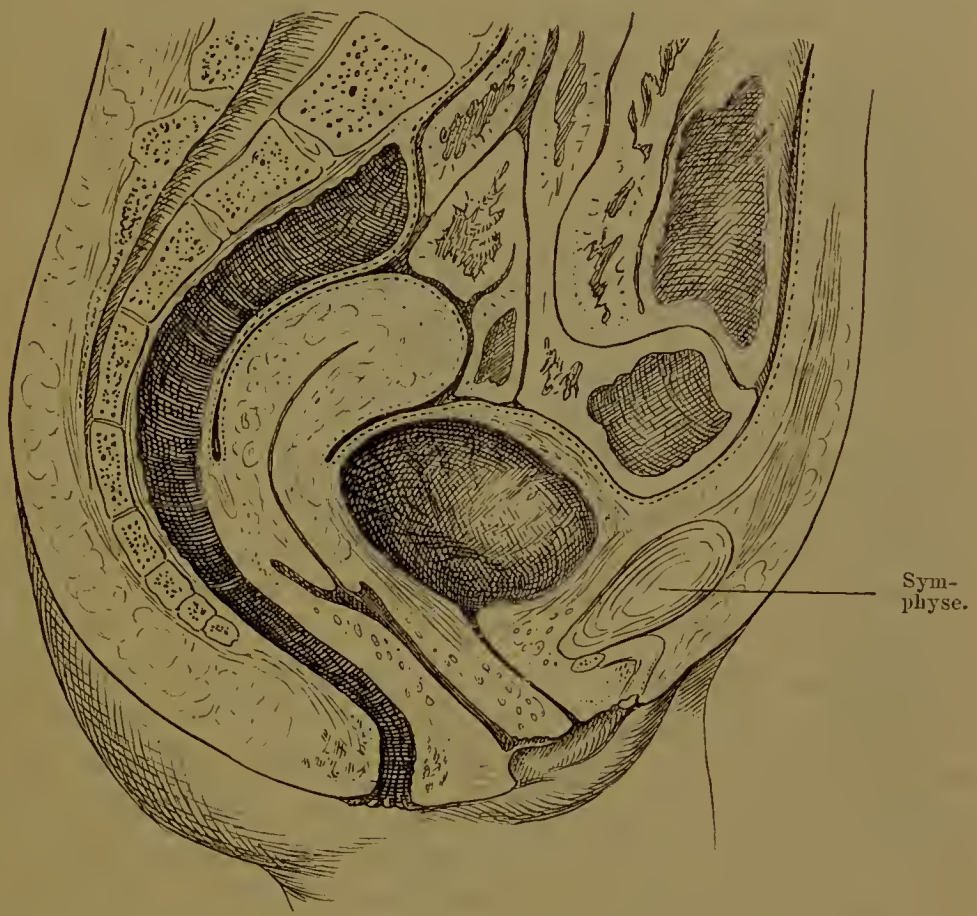

Fig. 79. Mediansehnitt durch den unteren Rumpf eines Weibes. Lage des Uterus bei gefüllter Blase. Verhältniss der Blase zum Peritoneum und der Symphyse. Harnröhre, Vagina, Rektum. Das Peritoneum reicht auf der Hinterseite des Uterus gewöhnlich erheblich weiter nach unten (in der Zeichnung $1-1\frac{1}{2}$ cm).

rechts von der Medianlinie. Der Uebergang des Bauchfells von der Blase auf den Uterus findet etwa zwischen unterem und mittlerem Drittel der hinteren Wand der Blase und am Uebergang der Cervix in das Corpus uteri statt, also in der Höhe des inneren Muttermundes. Hinten bedeckt das Bauchfell den Uterus ganz, abgesehen von der Portio vaginalis, zieht auch über das hintere Scheidengewölbe, um mit der Excavatio recto-uterina auf das

Rektum überzugehen. Diese wird von den nach hinten ziehenden Douglas'schen Falten begrenzt, die von der hinteren Fläche des Uterus, etwas unterhalb der Grenze von dessen Hals und Körper, gegen die Seitentheile des Kreuzbeins, in der Höhe ungefähr des zweiten Saeralwirbels, zur Muskulatur der Rektumwand und zum subserösen Bindegewebe gehen. Durch sie wird die Cervix hinten fixirt. Bei aufrechter Stellung der Frau verlaufen sie vom Uterus nach oben lateral. In dieser normalen Lage des Uterus werden durch Füllung und Entleerung des Mastdarms tägliche normale Veränderungen bewirkt, ebenso auch in der Grösse jenes Raumes zwischen Uterus und Rektum: Je leerer das Rektum, je geringer die Flexion des antevertirten Uterus, desto weiter klafft nach oben der Douglassche Raum. In gleicher Weise hat natürlich auch die Füllung der Blase einen grossen Einfluss auf die Stellung der Gebärmutter.

Zu beiden Seiten der Gebärmutter vereinigen sich die peritonealen Blätter seiner Vorder- und Hinterwand zu einer breiten Platte, dem Ligamentum latum, das zunächst ungefähr quer durch das Becken zieht, dann nach rückwärts umbiegt, indem es hinten von der Mitte der Linea innominata seinen Ansatz findet. Sie bilden so gleichsam transversale Scheidewände zwischen einer vorderen und hinteren Hälfte des Beckens; ihre Stellung aber wechselt natürlich mit der Lage des Uterus. Die seitliche Anheftung dieser Platte, also die Stelle, wo sich die beiden Blätter desselben wieder von einander trennen, um sich vor- und rückwärts und nach oben auf die innere Fläche der Beckenwand hinüberzuschlagen, zieht sich längs der Art. hypogastrica hinab. Das seitliche Ende des freien Randes derselben liegt noch etwas weiter hinten an der Art. iliaea com. oberhalb der Theilung dieser Arterie in die Art. iliaea ext. und hypogastrica. Rechts setzt sich das Lig. latum mit einer Peritonealfalte an das Coecum, links lateral an das Colon descendens kurz vor dessen Uebergang in die Flexura sigmoidea an. So bilden sie eine breite Platte, die in ihrem ganzen oberen freien Rand den Ovidukt, die Tube enthält, an deren hinterem Ende sich das Ostium abdominale der Tube findet, das mit seiner befranzten Oeffnung nach hinten sehaut. Auf der Hinterseite des Lig. latum ist das etwa mandelgrosse Ovarium eingeschaltet, das durch das Lig. ovarii mit dem Uterus besonders verbunden ist. Sie liegen mit ihrem oberen Ende in der Höhe der Ebene des Beckeneinganges, speziell dicht unter dem Innenrand des M. ileopsoas, parallel der seitlichen Beckenwand in einer fast sagittalen Ebene (s. Fig. 80). Nahe

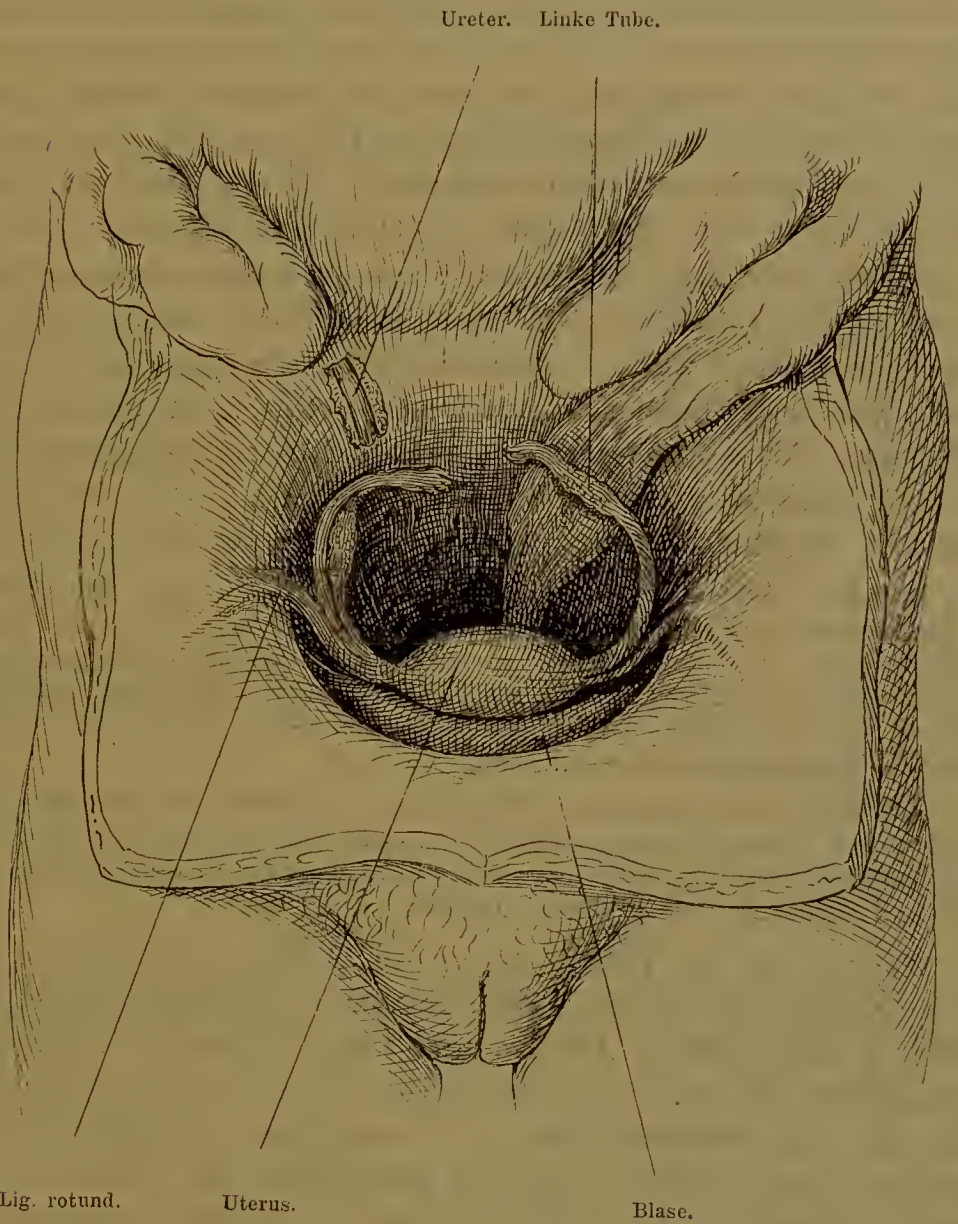

Fig. 80. Bauchhöhle weit geöffnet. Darm in die Höhe geschlagen. Ureter durch einen Schnitt auf der Hinterwand des Beckens blossgelegt. Situs der inneren weiblichen Genitalien. Der Uterus war in diesem Präparat etwas grösser als normal und die linke Tube reicht weiter nach hinten als normal.

der Stelle, wo der Ureter den M. ileopsoas kreuzt (s. Fig. 80), treten über den Bauch desselben die Vasa spermatica herab. Die Peritonealfalte, die sie einschliesst, das Lig. infundibulo-pelvicum ist zugleich das Aufhängeband des Ovarium. Auch die befranzte Tubenmündung und das äusserste Ende des Ovarium sind durch ein Band verbunden, das eine mit Franzen besetzte Rinne trägt, die direkt in das Infundibulum der Tube mündet. Das ist das Lig. infundibulo-ovaricum mit der Fimbria ovarica. Oberhalb und etwas nach aussen vom Ovarium liegt das Epoophoron.

Weiter sieht man, wie in der vorderen Beckenhälfte das Peritoneum seitlich und nach vorn vom Uterus durch einen Strang zu einer Falte erhoben wird. Dieser muskulöse Strang kommt von der oberen seitlichen Ecke, der Tubenecke des Uterus und zieht im Bogen herum zum hinteren Leistenring, durch welchen er hindurchtritt, um auf dem Mons veneris zu endigen. Es ist das Lig. rotundum. Dieses ist im Stande den Uterus der vorderen Bauchwand zu nähern.

Zuweilen wird es in den Leistenkanal von einer engen Ausstülpung des Peritoneum einem wahren Proc. vagin. peritonei begleitet. In diesen können natürlich, wenn er weit ist, Darmtheile eintreten, so kommt es dann zu einem Leistenbruch bei der Frau. Auch eine Ansammlung seröser Flüssigkeit kann darin zu Stande kommen, ganz ebenso wie beim Mann. Dann hat man es mit einer Hydrocele muliebris zu thun.

Da dieses Lig. rotundum zweifellos bis zu einem gewissen Grade zur Fixation des Uterus in einer anteflektirten Lage beitragen kann, so hat man es bei mobilen Retroflexionen von aussen im Leistenkanal aufgesucht, es verkürzt und wieder an seiner Stelle angenäht.

Spaltet man das Peritoneum des Lig. latum, so findet man den Raum zwischen den beiden Peritonealblättern durch Bindegewebe ausgefüllt, in dem Gefässe, Arterien und Venen verlaufen. Nahe dem Ovidukt tritt die Art. spermatica int. in der schon beschriebenen Falte ein und verbreitet sich im Wesentlichen am Ovarium und Ovidukt, während weiter unten ein ansehnlicher Ast der Art. hypogastrica kommt, die Art. uterina, und in reichlich geschlängelten Verzweigungen am Uterus emporsteigt und ihn versorgt. Zwischen ihnen liegt um das Ovarium der Plexus spermat. int., der sich nach dem Uterus hin in den Plexus uterinus fortsetzt.

44. Kapitel.

Untersuchung des Rumpfes am Lebenden.

Die Grenze des **oberen Theiles des Rumpfes** gegen den Hals bildet auf der Vorderseite jener dicht unter der Haut deutlich sicht- und fühlbare Knochen, die Clavicula, die von der Mittellinie in S-förmiger Biegung ungefähr quer nach aussen bis zur Schulter zu verfolgen ist. Nach aussen setzt er sich durch eine sehr ausgeprägte Furche, die von oben innen nach unten aussen läuft, gegen die Schulterwölbung ab. In der Mittellinie wird der Thorax in zwei symmetrische Hälften geschieden durch eine circa 2 cm breite flache Einsenkung, die sich von dem Jugulum bis zum Bauch herunter zieht. Man fühlt hier dicht unter der Haut ohne Vermittelung von subcutanem Fettgewebe einen langen platten Knochen, der am Hals mit einem konkaven Ausschnitt endet, man fühlt, wenn man ihn weiter nach unten hin verfolgt, seinen etwas unebenen platten Körper und dessen freies, schmales, spitzes, etwas mobiles Ende: Das ist das Sternum Tastet man die rundliche Clavicula medialwärts nach dem Brustbein hin ab, so findet man nahe der Mittellinie am Jugulum ihr abgerundetes etwas vorspringendes Ende, das in seinem unteren Theil an das Brustbein stösst. Man kann auch zwischen diesen beiden Knochen den Gelenkspalt fühlen, der in einer nach aussen oben konkaven Linie verläuft. Zu beiden Seiten des Brustbeines beginnt je eine breite, platt aufliegende, flach gewölbte Weichtheilmasse, welche vom Schlüsselbein und dem Brustbein abgeht, sich beinahe über die ganze Vorderseite des Thorax erstreckt und nach dem Arm zu sich stark verschmälernd in die Weichtheile der Schulter und des Oberarmes übergeht. Nach unten setzen sie sich mit einer bei kräftigen nicht zu fetten Männern sehr deutlich ausgesprochenen konvexen Linie scharf ab, die sich dann in nach unten leicht konkavem Contour in die vordere Achselfalte begiebt. Das ist der M. pect. maj. Man kann von unten her seine mächtige Fleischmasse deutlich zwischen den Fingern abgreifen, man kann seinen gewölbten unteren Rand verfolgen, man kann sehen, wie er in die vordere Achselfalte übergeht, wie er immer schmäler wird, und kann fühlen, wie er allmählich derbsehnig geworden in flachem Bogen sich am Oberarm ansetzt. Manchmal sind die medialen Ränder dieses Muskels, wenn sie recht kräftig entwickelt sind, einander sehr nahe gerückt. Etwas unterhalb

des unteren Randes des M. pectoralis maj. zieht von dem unteren Ende der Brustbeinrinne schräg nach unten aussen jederseits eine nahe der Haut gelegene, leicht S-förmig gebogene, schmale Knochenspange der Art, dass beide zusammen vorn in der Mitte einen nach unten konkaven Bogen bilden. Es ist der Rippenbogen. Dieser stellt die untere Grenze das Thorax gegen die untere Rumpfhälfte, den Bauch dar.

Beim weiblichen Geschlecht treten bei den Erwachsenen am meisten die Brüste hervor. Jederseits sitzen diese halbkugeligen, sehr verschieden voluminösen Organe auf dem M. pectoralis maj. auf und nehmen mit ihrer Basis den Raum zwischen der 3.—6. Rippe ein. Ihre Spitze, die Mamilla mit dem gebräunten Warzenhof entspricht dem Raum zwischen 4 und 5. Rippe. Bei Männern findet sich meist keine Brustdrüse. Gelegentlich aber ist sie als deutlicher platter Drüsenkörper zu fühlen. — Zwischen den beiden Brüsten liegt eine tiefe Einsenkung der Haut auf das Sternum, der Busen. Betastet man die Brust genauer, so kann man bei nicht all zu fetten Personen eine körnige, kleingelappte, derbere Masse, die eigentliche Drüsensubstanz durchfühlen.

Wenn man jetzt die Finger dicht unter dem Schlüsselbein ansetzt, da, wo dessen medialer konvexer Theil in den lateralen konkaven übergeht, so dringt er in eine schmale Grube, die schräg nach unten aussen verläuft. Diese Grube, die Fossa infraclavicularis wird medial vom äusseren oberen Rand des Pectoraliswulstes gebildet, lateral von einer anderen Weichtheilmasse, die von der Unterseite der äusseren Hälfte der Clavicula sich schräg nach aussen zur Schulter und Oberarmgegend hinzieht und so die vordere Schultergegend bildet. Dadurch, dass diese Weichtheile durch den unterliegenden Knochen stark hervorgehoben sind, wird jene Grube noch deutlicher. Es ist das wiederum ein Muskel, der M. deltoideus, dessen medialen Rand man ebenfalls meist deutlich fühlen kann. Wenn man den Finger tief in den oberen Theil dieses Muskelspaltes eindrückt, kann man bei mageren Menschen in der Tiefe deutlich Pulsation fühlen, sie rührt von der Art. subclavia her. Etwas lateral von dieser Grube, hinter dem M. deltoideus schon, macht sich ein rundlicher Knochenvorsprung dem Finger bemerklich, der Proc. coracoideus.

Hinter dem M. pectoralis stösst der tastende Finger auf festen Knochenwiderstand, der aber nicht als breite ununterbrochene Fläche, sondern nur in schrägen nach oben konkav gebogenen Spangen sich geltend macht, so dass immer elastischere Zwischenräume eingeschaltet

sind. Diese Rippenspangen kann man namentlich nahe der Medianlinie, also nahe ihrem Ansatz am Brustbein deutlicher durchtasten. Die erste dieser Spangen, von oben gerechnet, die unter dem Schlüsselbein deutlich und ausgedehnt fühlbar ist, ist die zweite Rippe. Direkt unter dem Ansatz des Schlüsselbeins an dem Brustbein nimmt man zwar einen Knochen wahr, den Ansatztheil der ersten Rippe, jedoch nur in ganz geringer Ausdehnung und nicht bestimmt. Man benutzt deshalb zur Zählung stets die Interkostalräume. Es folgen nach unten zu an der Seite des Brustbeins noch fünf Rippen, deren Richtung aus einer schräg absteigenden nach aussen zu allmählich eine schräg ansteigende wird.

Die seitliche Partie der Brust wird vorn von der vorderen Achselfalte, also dem M. pectoralis begrenzt, nach hinten von einer analogen Falte, die vom Rücken herkommt. Diese hebt sich als kräftiger Wulst vom Thorax ab und setzt sich schräg nach aussen gerichtet am Oberarm an. Diesen Wulst bildet der Latissimus dorsi. Er giebt die hintere Grenze der Achselhöhle ab. Lässt man den Arm abduziren, so werden die beiden Achselfalten angespannt. Man fühlt in der Tiefe der Achselhöhle eine weiche Masse, Fett, hinter dem man auf Knochen, die zweite Rippe, stösst. Von dieser aus kann man nach vorn bis ans Brustbein alle übrigen abtasten. Nach unten zu fallen dem Auge nach vorn zugespitzte kleine platte Wülste auf, die dicht unter dem M. pectoralis beginnen, und im Bogen nach hinten unten bis zur hinteren Axillarlinie ziehen. Jede dieser Zacken ruht auf einer Rippe. Es sind die Zacken des M. serratus anterior, die bei fettarmen, muskelkräftigen Männern oft sehr schön hervortreten, namentlich, wenn der Muskel sich energisch kontrahirt.

An der Brustwand schliesst sich die **Bauchwand** an. Ihre obere Grenze ist der Rippenbogen; ihn haben wir schon besprochen. Unten endigt sie in der Medianlinie am Schamberg. Als Grundlage dieses kann man deutlich hinter dem meist ziemlich reichlichen Fett einen quergerichteten Knochen fühlen, die Symphyse. Unter dem Schamberg sitzen die äusseren Genitalien, die beim weiblichen Geschlecht weiter nach unten zu die Gegend zwischen beiden Beinen einnehmen. Ihr Gebiet ist durch deutliche Falten gegen die Oberschenkel abgegrenzt. Hieran schliesst sich in schräger Richtung nach oben aussen die Leistenbeuge an, jene Grenzfalte oder -linie zwischen Bauch und Oberschenkel. Beide Leistenbeugen bilden zusammen mit dem Schamberg eine nach oben konkave Linie, die nach oben aussen in eine S-förmige übergeht. Diese S-Form

wird durch einen Knochenvorsprung bedingt. Verfolgt man die Falte nämlich nach aussen oben, so kommt man etwas über ihr auf eine rundliche knöcherne Prominenz, die dicht unter der Haut gelegen diese etwas vordrängt, deshalb deutlich durchzutasten und unschwer als Spina ant. sup. zu erkennen ist. Von hier aus geht nun die Falte mehr oder weniger quer nach aussen hinten. Lässt man in diesem Theil der Falte den Finger nach aussen hinten und an der Seite herum tasten, so findet er hier überall knöchernen Widerstand, die abgerundete Kante einer mehr oder weniger vertikal oder schräg stehenden Knochenplatte, die Crista ossis ilei. Bei muskelkräftigen mageren Menschen ist die Falte sehr ausgesprochen, weil sich die kräftigen Muskelansätze stark von den wenig bedeckten Knochen absetzen. Bei fetten Leuten werden auch diese Contouren stark verwischt.

Auf der weichen mobilen Bauchwand sieht man, wenn die Menschen nicht fett sind, zunächst in der Mittellinie vom Schwertfortsatz bis zur Symphyse eine flache schmale Rinne ziehen, in deren Mitte etwa der Nabel gelegen ist. Diese Rinne entspricht der Linea alba. Sie liegt zwischen zwei symmetrischen von den Rippenbogen zu der Symphyse ziehenden mehr oder weniger erhabenen circa 5—8 cm breiten Wülsten, den M. recti. An mehreren Stellen nimmt man bei Zusammenziehungen dieses Muskels quere Unterbrechungslinien in demselben wahr, von denen sich meist eine über dem Nabel, eine in der Nabelgegend und höchstens eine unter demselben findet; durch diese sehnigen Inskriptionen wird der Muskel in mehrere Partien zerlegt. An seiner Aussenwand zieht sich bei fettarmen Menschen wieder eine flache Delle etwas schräg vom Rippenbogen nach unten und geht dann lateral in eine flacherhabene platte Masse über, welche die seitliche Bauchgegend ausfüllt. Das sind die seitlichen Bauchmuskeln mit ihrem muskulösen Theil, der nahe dem Aussenrand des M. rectus, da wo die Delle ist, sehnig wird.

Die Hinterseite des Rumpfes bildet der Rücken. Dadurch dass beide Rückenhälften von der Mittellinie an nach hinten zu vorgewölbt sind, entsteht in der Mitte zwischen beiden eine flache Rinne, die sich vom Kopf bis zum Kreuz herabzieht. In der Mitte dieser Rinne sieht man, noch besser fühlt man in gewissen Entfernungen von oben nach unten harte rundliche Prominenzen, die Proc. spinosi der Wirbel.

In der oberen Rückenpartie werden die Wölbungen der hinteren Rückenwand dadurch verstärkt, dass hier besondere Körpertheile

aufgelagert sind, die Schulterblätter. Man findet nämlich etwa 4—6 cm von der Mittellinie einen längs von oben nach unten und etwas nach aussen verlaufenden Knochenrand. Er reicht von etwa dem 2.—7. Wirbeldorn herunter und endigt unten mit einem ziemlich stark gebogenen Winkel, von dem aus man einen schräg nach oben lateral aufsteigenden Knochenrand abfühlen kann. Auf dieser so umgrenzten Platte fühlt man in ihrer oberen Hälfte einen schräg von unten medial nach oben lateral aufsteigenden First, der immer breiter wird, die Spina scapulae, und am oberen äusseren Ende der Schulter mit einer breiten Platte, dem Akromion endigt,

Weitere Einzelheiten sind in der oberen Rückenpartie meist nicht wahrzunehmen. Nur bei Muskelanstrengungen sieht man unter der Haut, wenn es kräftige magere Individuen sind, zu beiden Seiten der Wirbelsäule starke Muskelwülste zu Stande kommen. Nach unten und lateral vom Schulterblatt sieht und fühlt man einen flachen Muskelwulst, der schräg von unten vom mittleren Rückentheil nach oben lateral ansteigt und sich über den unteren Schulterblattrand nach dem oberen Theil des Oberarmes begiebt, es ist der Latissimus dorsi, der bei Abduktion des Armes erst vollständig entfaltet wird und dann mit dem Theil, der vom Rücken zum Arm übergeht, die hintere Wand der Achselhöhle bildet. Hinter dieser Muskelplatte kann man vom unteren Schulterblattrand an deutlich die vorspringenden Knochenleisten der 8.—12. Rippe durchführen, wie sie schräg nach unten aussen ziehen. Von diesen Rippen ist aber dicht neben der Wirbelsäule nichts zu fühlen, weil hier längs der Reihe der Proc. spinosi ein kräftig sich vorwölbender Muskelbauch herabzieht, dessen äussere Grenze, namentlich von der zwölften Rippe an, deutlich sicht- und fühlbar wird, der Sacrospinalis. Er setzt sich mit einer ausgesprochenen Grube gegen die lateral davon gelegene Weichtheilplatte, die hinteren Enden der Bauchmuskeln ab und verliert sich, allmählich schmäler werdend, zwischen zwei Knochenrändern, dem Kreuzbein und dem Darmbein. Zwischen Schulterblatt und Mittellinie sieht man gelegentlich bei energischem Zurückziehen der Schultern kräftige Muskelbäuche auftauchen, die Rhomboidei. Auf den Schulterblättern selbst machen sich meist keine Muskelbäuche bemerklich.

Verfolgt man die Reihe der Proc. spinosi weiter nach unten, so gelangt man unterhalb der Lendenwirbel in kontinuirlicher Fortsetzung auf eine konvexe, dicht hinter der Haut gelegene von oben nach unten konvexe Knochenplatte, das Kreuzbein, das in der

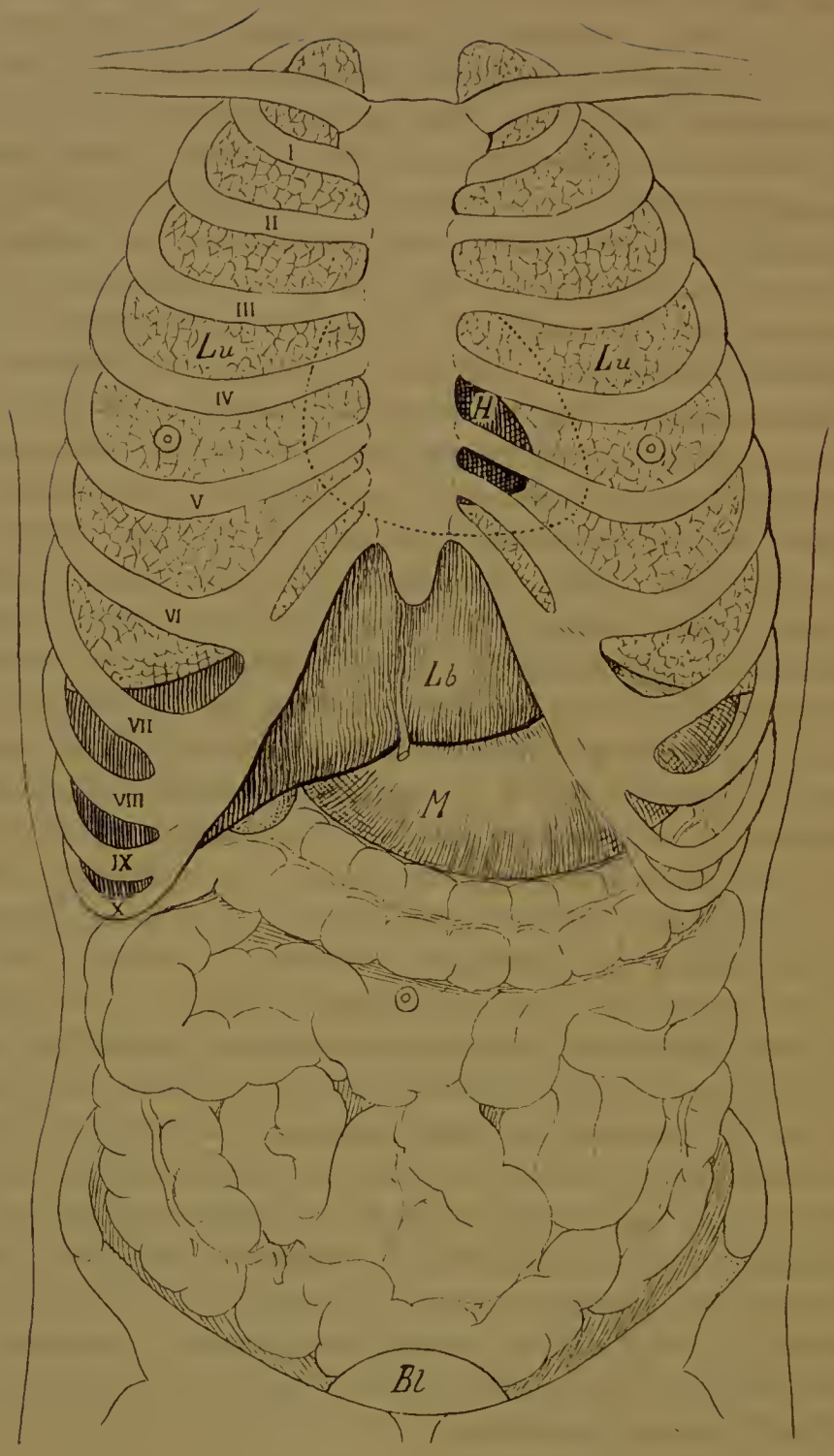

Fig. 81. Brust und Bauchorgane in ihrer Beziehung zu einander und zur Brust und Bauchwand. Lu = Lunge, H = Herz, Lb = Leber, M = Magen, Bl = Blase. (Schematische Darstellung.)

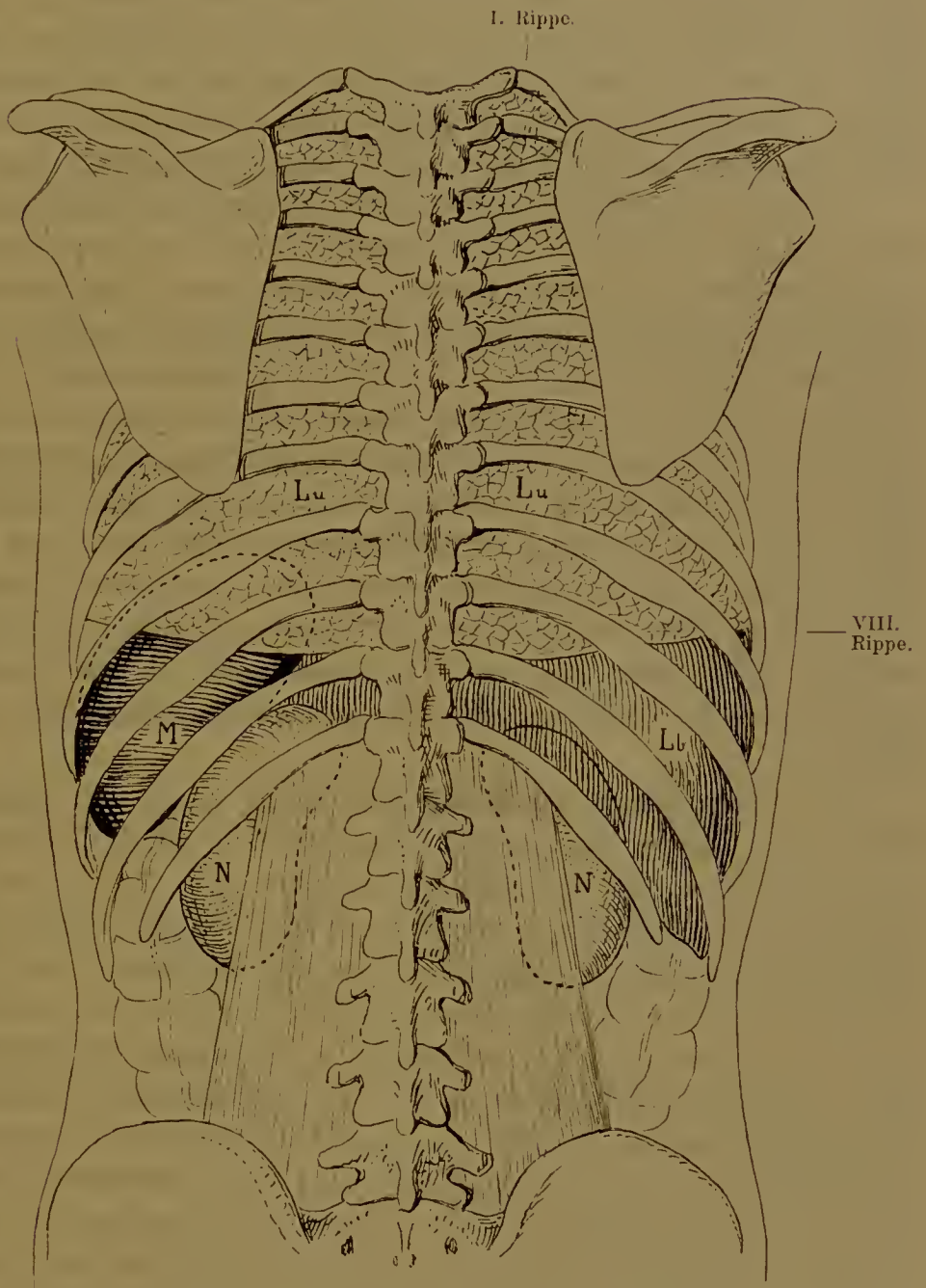

Fig. 82. Die Brust- und Bauchorgane in ihrer Lagebeziehung untereinander und zur Rückenwand. Lu = Lunge, M = Milz, Lb = Leber, N = Niere. (Schematische Darstellung.)

Mittellinie einen niedrigen aus 3—4 kleinen knöchernen Erhebungen zusammengesetzten First, die Proc. spinosi zeigt. Unter diesem First folgt eine kurze, flache, schmale Rinne, die zu beiden Seiten von länglichen, schmalen Knochenleisten begrenzt ist, der Hiatus canal. sacral. Als Fortsetzung des Kreuzbeines nach unten fühlt man einen kleinen, aus mehreren Theilen bestehenden konvexen Knochen, der gegen das Kreuzbein mobil ist und im Damm endigt, das Steissbein.

Seitlich dicht neben der Mittellinie liegt auf dem Kreuzbein der flache, schmale Wulst der Rückenstrecker. An deren Aussenseite ist eine flache Delle zu sehen, als deren Grund man direkt unter der Haut lateral eine Knochenplatte mit einem vertikalen, länglich ovalen Vorsprung fühlt, das hintere Ende des Darmbeines mit der Spina post. sup. Verfolgt man dieses nach oben aussen, so gelangt der tastende Finger auf einen abgerundeten Knochenrand, der in steilem Bogen nach oben aussen und von da aus weiter quer nach vorn steigt, den Darmbeinkamm. Die Spina post. sup. steht etwa in der Höhe des Proc. spinosus II, des oberen Randes des zweiten Kreuzbeinloches. Nach unten und aussen von diesem Darmbeinkamm liegen mächtige Weichtheilmassen, die Hinterbacken, die unten mit einer quer verlaufenden Falte der Glutaealfalte sich gegen den Oberschenkel absetzen.

Von **dem Inhalt der Brusthöhle** ist in Folge der Starre der Wandungen nichts dem Auge zugänglich und auch die Palpation kann nur sehr wenige neue Befunde erheben. Das einzige, was man am Thorax, abgesehen von der Hebung und Senkung beim Athmen durchpalpiren kann, ist folgendes. Auf der Vorderseite des Thorax fühlt man nämlich bei den meisten Menschen Pulsation, wenn man die Fingerkuppen in der Mamillarlinie in den fünften Interkostalraum setzt. Sie rührt von dem Stoss her den die Herzspitze gegen die Thoraxwand ausübt. — Will man also mehr erfahren, so muss man andere Methoden, andere Wege einschlagen. Die Perkussion bringt uns weiter. Durch Schalldifferenzen, die einzelne Organe bei der Beklopfung darbieten, lassen sich dieselben gegeneinander abgrenzen und zwar lassen sich dadurch namentlich lufthaltige und luftleere, solide Organe von einander unterscheiden und weiter grössere lufthaltige Räume von kleineren. Klopft man mit einem Perkussionshammer auf die Vorderwand des Thorax, so bekommt man fast überall hellen Schall, der von einem lufthaltigen Organ, der Lunge herrührt. Dieser helle Lungenschall reicht nach oben 3—4 cm über den oberen Schlüsselbeinrand; die untere Lungengrenze findet sich am

rechten Sternalrande auf der sechsten Rippe, in der reehten Mamillarlinie am unteren Rand der siebenten Rippe, in der Scapularlinie an der neunten Rippe, neben der Wirbelsäule am Proc. spinosus des elften Brustwirbels. Diese Grenzen verschieben sich bei ruhiger Athmung nur wenig, bei tiefer Inspiration jedoch ausgedehnt. Bei Rückenlage rüekt der vordere, untere Lungenrand etwa 2 cm tiefer als bei aufrechter Stellung, bei Seitenlage steigt der untere Lungenrand der entgegengesetzten Seite in der Axillarlinie um 3—4 cm herab.

Etwas anders verlaufen die Lungengrenzen vorn und in der Axillarlinie auf der linken Seite, weil sie hier dureh Zwischenlagerung anderer Organe modifizirt werden. In einem Bereieh der vorderen linken Thoraxhälfte nämlieh findet sich gedämpfter Sehall, der von dem Herzen herrührt, das hier zum Theil gar nieht, zum Theil nur dureh eine dünne Lage Lunge bedeckt ist. Die obere Grenze dieses Bezirkes, dieser Herzdämpfung also, findet sieh am unteren Rand der vierten Rippe, die innere läuft entlang dem linken Sternalrand, die äussere in leicht naeh aussen konvexem Bogen, vom vierten Rippenknorpel zum Spitzenstoss, der, wie wir sahen, im fünften linken Interkostalraum liegt. Die innere und untere Seite der Herzdämpfung misst je 5—6 cm. Dureh die Inspiration wird sie kleiner. Bei verschiedenen Altersstufen bestehen Differenzen, insofern als die Herzdämpfung bei Kindern relativ gross, bei Bejahrten kleiner ist.

Die vordere untere Grenze der linken Lunge lässt sich vorn nicht scharf bestimmen, weil hier die anliegenden Abdominalorgane namentlich der Magen mit seinem tympanitisehen Sehall dies verhindert.

In all den Theilen, wo der Perkussion nach heller, also Lungenschall vorhanden ist, hört man aueh bei der Inspiration, wenn man das Ohr an den Thorax legt, ein weiches, schlürfendes, sogenannt vesikuläres Geräusch; nur in dem Interscapularraum nimmt man ein Geräuseh wahr, das einen anderen Charakter hat das sogenannte Bronchialathmen. Es wird naehgeahmt, indem man „eh“ ausspricht. An dieser Stelle liegt die Luftröhre mit den Bronehien gar nicht und nur wenig von Lunge bedeckt und daher kommt das in ihr entstehende Geräuseh direkt, nieht modifizirt durch die Lunge, zur Perception. Ueberall also, wo wir über einem normalen Thorax jenes vesikuläre Geräusch hören, können wir Lunge annehmen, da wo wir bronchiales wahrnehmen, Luftröhre oder Bronchien.

Auch noch im Bereiche des Herzens giebt uns die Auskultation Aufschlüsse. Man hört über dem Herzen verschiedene Töne, die an verschiedenen Stellen verschieden stark und deutlich, am deutlichsten über der Herzspitze und am rechten Sternalrand, dem fünften und sechsten Rippenknorpel entsprechend, als Trochaeen gehört werden. Der erste Ton rührt im ersten Fall von der Mitralis her und ist fortgeleitet, im anderen von der Tricuspidalis. Im zweiten rechten Interkostalraum und ebenso im zweiten linken unmittelbar neben dem Sternum hört man auch zwei Töne, jedoch von Jambencharakter. Hier rührt der zweite, also der Hauptton links von der Pulmonalis, rechts von der Aorta her, die hier hinter dem Sternum im Mediastinum anticum ihre Lage haben.

Auch von dem **Inhalt der Bauchhöhle** sieht man für gewöhnlich nichts durch die Decken hindurch. Unter Umständen jedoch kann ein Theil der Bauchorgane, der Darmkanal so sich mit Inhalt füllen, so sich vergrössern, so gespannt werden, dass seine Umrisse, namentlich, wenn der Darm in heftiger Bewegung ist, etwas sichtbar werden, wenn auch natürlicherweise nicht deutlich.

Für die Durchtastung der Bauchhöhle ist es im Allgemeinen von grosser Bedeutung, ob die Bauchdecken sehr dick sind. Unter allen Umständen aber wird ein festes solides Organ, wenn es den Decken nahe liegt, am leichtesten dem Gefühl zugänglich sein. Diese soliden Organe sind es denn auch unter gewöhnlichen Verhältnissen allein, die man durch die Decken hindurch palpiren kann. Legt man auf der rechten Seite des Abdomens nahe dem Rippenbogen die Finger flach auf die Bauchwand, und schiebt man sie, indem man die Bauchwand vorsichtig immer tiefer eindrückt, nach oben und nach unten, so gleiten die Finger über den scharfen Rand eines Organs der Bauchhöhle, der den Rippenbogen in der Mamillarlinie schneidet und sich leicht schräg nach oben medialwärts zieht; es ist der untere Rand der Leber. Nur wenn sie erweitert ist, z. B. durch Hydrops oder Steine etc., ist es manchmal möglich, die Gallenblase an diesem unteren Rand der Leber zu palpiren. Man fühlt sie dann als rundliche Vorwölbung etwas medial vom Rippenbogen. — Setzt man die Finger in der Mittellinie auf, so gelingt es bei tiefem Eindrücken nicht selten einen breiten knöchernen Widerstand zu fühlen, der sich in der Mittellinie längs herabzieht und seitlich stark abfällt; es ist die Wirbelsäule. Auf ihm pulsirt dann sehr kräftig eine Arterie dem Finger entgegen, die Aorta.

Wenn man bei Rückenlage des Betreffenden die eine Hand auf die Lumbalgegend dicht neben die Wirbelsäule, die andere vorn auf das Abdomen an korrespondirender Stelle legt und mit der vorderen Hand der hinteren entgegendrängt, so kann man bei schlaffen Bauchdecken und mageren Menschen hinten nahe der Mittellinie den abgerundeten Rand eines Bauchorgans, den unteren Rand der Niere, zwischen die Finger bekommen, und so ihre Lage bestimmen. Noch besser ist das Resultat, wenn man diese Untersuchung in Seitenlage macht, weil dabei die Niere etwas nach vorn sinkt. Doch gehört zu dieser Untersuchung Geduld und grosse Vorsicht beim Palpiren, weil nur dann die Bauchdecken schlaff bleiben. Alles übrige, was man bei normalen Menschen im Abdomen fühlt, sind meist nur undeutliche Gefühlswahrnehmungen.

Noch mehr Aufschluss über die Lage der Bauchorgane erhält man durch die Perkussion. Dabei ist es zweckmässig, wenn man in der Weise verfährt, dass man sich zunächst die Lage der leichter bestimmbaren Organe feststellt und erst dann den Raum dazwischen ausfüllt.

Perkutirt man in der rechten Oberbauch- und unteren Thoraxgegend, so bekommt man ausgedehnt gedämpften Schall, dessen obere Grenze mit der unteren Grenze der rechten Lunge und des Herzens zusammenfällt. Die untere Grenze dieser Dämpfung findet man in der Axillarlinie zwischen der zehnten und elften Rippe, sie schneidet dann den Rippenbogen in der Mamillarlinie und liegt in der Mittellinie zwischen Proc. xiphoideus und Nabel, verläuft dann im Bogen nach aufwärts und trifft zwischen Parasternal- und Mamillarlinie mit dem Diaphragma und gewöhnlich der Herzspitze zusammen. Man bekommt so also einen genau umschriebenen Dämpfungsbezirk, der der Leber entspricht und eine deutliche Vorstellung davon giebt, wie die Form und Grösse der Leber vorn ist. Auch im linken Hypochondrium findet man mit Hilfe der Perkussion eine Dämpfung. Sie reicht zwischen der neunten und zehnten Rippe nach vorn bis zur Linea costo-articularis (vom linken Sternoclaviculargelenk zur Spitze der elften Rippe gezogen), nach hinten bis nahe an die Wirbelsäule. Diese Dämpfung rührt von der Milz her. Die Höhe der Milzdämpfung beträgt in der mittleren Axillarlinie 5—6 cm. Bei tiefer Inspiration, noch mehr bei rechter Seitenlage, wird die Milzdämpfung durch Herabrücken des linken unteren Lungenrandes verkleinert.

Zwischen diesen beiden Dämpfungsbezirken trifft man auf den tiefen tympanitischen Schall des Magens, der sich vom hohen

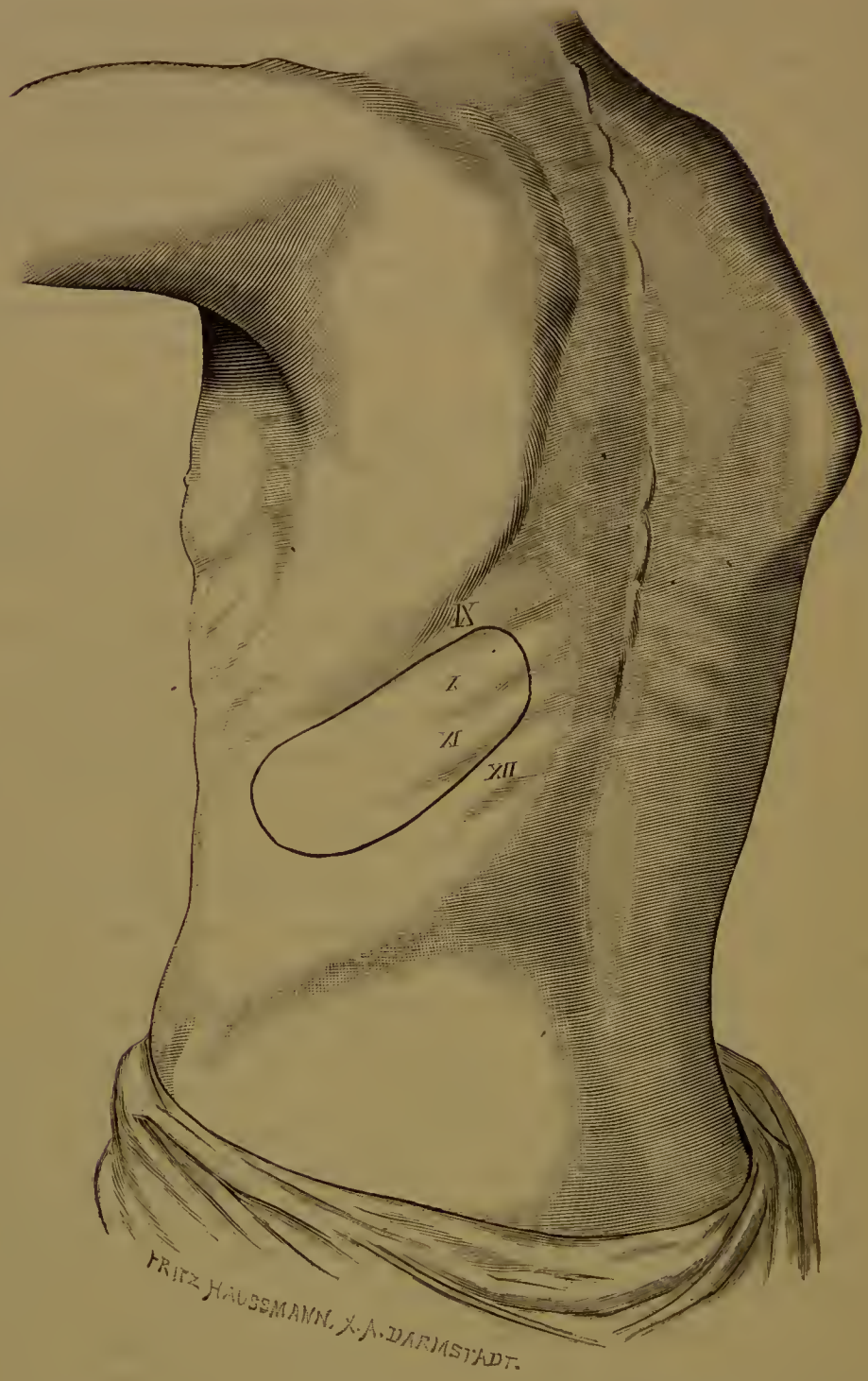

Fig. 83. Lage der Milz vom unteren Rand der IX. bis unteren Rand der XI. Rippe.

tympanitischen Schall des Darmes mehr oder weniger deutlich abgrenzen lässt. Den oberen Theil dieses tympanitischen Schallraumes welcher zwischen Lungengrenze, Leber und Milzdämpfung liegt, und nach unten vom Rippenbogen abgegrenzt wird, nennt man den halbmondförmigen Raum von Traube. Bestimmteren Aufschluss über die Grösse des Magens erhält man aber nicht, weil die untere Grenze dieses tympanitischen Bezirkes in den tympanitischen Schall des Darmes übergeht. Nur durch die künstliche Aufblähung des Magens mit Kohlensäure (je 1 Kaffeelöffel doppelt kohlensaures Natron und Weinsteinsäure getrennt in Wasser zu nehmen) kann man auch die untere Grenze deutlicher machen.

Das Gleiche erreicht man auch durch Einführung einer Sonde in den Magen. Auch auf der Rückenseite ergiebt die Perkussion für die Lage eines Organs, der Niere Anhaltspunkte. Von der 12. Rippe bis etwa zum 3. Lendenwirbel erhält man bei der Nierengegend absolute Dämpfung, die links meist nicht ganz so weit herabreicht. Bei Wanderniere fehlt die Dämpfung häufig, bei Geschwülsten der Niere ist sie vergrössert.

Leichter als die Organe der Bauchhöhle im engeren Sinne sind die Organe der Beckenhöhle durch Betastung in ihrer Lage und Form zu erkennen, weil hier zum Theil durch die bimanuelle Palpation die Organe viel besser zwischen die Finger gelangen und andererseits auch schon durch Einführung der einen Hand in das Rektum und eventuell in die Vagina jene den Organen viel näher kommt.

Ist die Blase sehr gefüllt, so ist sie oberhalb der Symphyse als rundliche Vorwölbung deutlich zu sehen und zu fühlen, die sich namentlich bei Kindern bis weit nach oben nach dem Nabel zu hinzieht. Durch die Einführung des Katheters in die Blase und durch Bewegung desselben wird natürlich die Vorstellung von der Form und Lage der Blase noch deutlicher, man erkennt ihre Lage hinter der Symphyse und ihre Ausdehnung nach den Seiten hin. Ausserdem aber erkennt man auch durch letzteres Manöver, dass ein Theil der Harnröhre direkt unter der Symphyse gelegen ist. Führt man nun den Finger, in den After ein, so fühlt man zunächst hinter dem elastisch schliessenden Ring des Anus einen weiten von Schleimhaut ausgekleideten Raum, das Rektum und ca. 5 cm über dem Analring auf der Vorderseite des Rektum vor seiner Wand eine rundliche Geschwulst, die Prostata. Diese liegt der Harnröhre dicht an, was man bei gleichzeitiger Einführung eines Katheters in die Blase leicht

konstatiren kann. Gelingt es mit dem Finger noch über die Prostata in die Höhe zu dringen, so kann man seitlich neben der Mittellinie ebenfalls vor der Rektalwand je ein rundliches, weiches Organ durchfühlen, die Samenblasen; drückt man auf diese, so entleert sich manchmal ein weissliches Sekret aus der Harnröhre, Samen.

Auf der Hinterseite fühlt man die Aushöhlung des Kreuzbeines und kann das Rektum gegen den Knochen verschieben, man fühlt ferner das bewegliche Steissbein in der Fortsetzung des Kreuzbeines und kommt ausserdem zu beiden Seiten auf die Innenfläche des Sitzbeinhöckers, des auf- und absteigenden Astes des Sitzbeins und nach oben auf die Innenfläche der Pfanne des Hüftgelenkes. Noch in ausgedehnterem Maasse giebt diese Untersuchungsmethode beim weiblichen Geschlecht Thatsachen zur anatomischen Orientirung am Lebenden an die Hand, ist ja doch hier der Beckenausgang erheblich weiter und zweitens auch noch die doppelte Untersuchung von Vagina und Rektum aus möglich.

Von den äusseren Genitalien sieht man beim Manne den Penis mit Schaft, Eichel und Vorhaut. Auf der Mitte der Eichel liegt der Schlitz der Harnröhrenmündung, an die sich nach hinten zu das Frenulum ansehliesst, das mit der Vorhaut verbunden ist. Deutlich nimmt man auf der Unter- resp. Hinterseite des Penisschaftes in der Mittellinie zwischen den zwei Corpora cavernosa namentlich im Erektionszustande die schmale Wölbung der Harnröhre wahr, die sich in der Längsrichtung dahinzieht, dicht unter der Haut gelegen; noch deutlicher wird diese ihre oberflächliche Lage, wenn man einen Katheter einführt. Man kann nun den Schaft nach hinten weiter verfolgen nach dem Damm zu, und fühlt dabei unter der Haut des Dammes seinen mittleren, jetzt etwas breiteren Harnröhrentheil, während die seitlichen Theile nach aussen divergiren. Unterhalb des freien Theiles des Penis sieht man den Hodensack, in dem zwei eiförmige Körper, die Hoden ruhen, an deren Hinterseite man einen schmalen, oben etwas stärkeren Aufsatz, den Nebenhoden fühlt. Dieser geht in einen Strang über, welcher schräg nach oben aussen nach der Bauchwand verläuft und aus mehreren rundlichen Strängen besteht, die zwischen den Fingern hin- und herrollen und von denen einer etwas derber ist, das Vas deferens. Stülpt man den Finger entlang diesem Strang in das Scrotum ein, so gelangt man bei vielen Menschen mit der Kuppe in eine Oeffnung, die durch ziemlich scharfe Ränder lateral und medial begrenzt wird, den Leistenring.

Seitlich neben dem Serotum fühlt der Finger unter der Haut den schräg nach aussen absteigenden Ast des Areus pubis.

Die Untersuchung der äusseren Genitalgegend beim Weib bringt uns folgende Resultate:

Unter dem Schamberg sieht man zwischen beiden Schenkeln zwei dicke Längswülste nach hinten ziehen, die grossen Schamlippen, die durch tiefe Falten gegen die Oberschenkel abgegrenzt sind. In der Mitte liegen sie aneinander und begrenzen so die Schamspalte. Durch eine dünne Hautfalte sind sie oben unter dem Mons veneris verbunden, ebenso in ihrem hinteren Ende. Dieses begrenzt nach vorn zu den Damm, dessen hinteres Ende die Afteröffnung bildet.

Zwischen ihrem vorderen Ende schaut ein kleines, rundliches Knöpfchen, die Clitoris, hervor, die nach vorn zu von zwei kleinen Hautfalten umgeben ist, den kleinen Schamlippen, die als schmale dünne Hautfalten sich nach hinten zwischen den grossen Schamlippen fortsetzen. Zu diesen Labia minora stossen vorn noch zwei dünne Hautfalten, die von der Dorsalfläche der Clitoris kommen, wo sie das Praeputium clitoridis bilden. Nicht selten ragen die kleinen Schamlippen stark zwischen den grossen hervor. Zieht man nun bei gespreizten Beinen die grossen und kleinen Schamlippen auseinander, so sieht man das Vestibulum vaginae, den Vorhof. In dessen Mitte liegt der schmalovale, längsgerichtete Scheideneingang, der bei Jungfrauen hinten durch eine halbmondförmige, quere Hautfalte verengert ist, die jedoch als solche durch die Begattung verloren geht und dann nur noch als warzenförmiger Rest den Scheideneingang umgiebt. Zwischen dem Hymen und der hinteren Kommissur liegt eine kleine Bucht, die Fossa navicularis.

Circa 1 cm über dem Scheideneingang nimmt man die kleine Harnröhrenmündung wahr, die sich so erweitern lässt, dass man den Finger in dieselbe stecken und durch die ebenso erweiterungsfähige Harnröhre bis in die Blase einführen kann. In weniger energischer, aber freilich auch weniger ergiebiger Weise kann man sich mit Hilfe des Katheters über den Verlauf der Harnröhre und über die Einmündung in die Blase unterrichten.

Führt man nun den Finger in die Scheide ein, so fühlt man die runzelige Schleimhaut der Vagina und gelangt am Ende der Vagina auf die zapfenförmige in die Scheide prominirende Vaginalportion, in deren Mitte man eine rundliche Grube fühlt, den Muttermund. Um diesen Zapfen herum fühlt man das Gewölbe der

Scheide, die sich ringsherum an die Basis der Portio ansetzt. Alle diese Dinge kann man aber auch dem Auge zugänglich machen, durch Einführung eines Scheidenspeculums.

Auch die inneren Genitalorgane des Weibes sind bei der Untersuchung an der Lebenden erreichbar. Untersucht man bei leerem Mastdarm und leerer Blase die in horizontaler Rückenlage befindliche Frau, indem man mit der einen Hand von der Vagina, mit der anderen von den Bauchdecken gleichzeitig tastet, so kommt man innen zunächst auf die eben beschriebene Vaginalportion und das Scheidengewölbe. Man findet weiter mit der von den Bauchdecken aus tastenden Hand den Fundus uteri hinter der Symphyse, meist etwas oberhalb derselben gelegen. Dabei stellt sich heraus, dass die Vaginalportion ungefähr senkrecht gegen das Lager steht, also senkrecht gegen das Rektum sieht und dass in der Höhe des inneren Muttermundes eine mehr oder weniger starke Knickung des Uterus über seine vordere Fläche besteht. Ferner findet man den Uterus etwas dextrotorquirt, die Vaginalportion etwas links, den Fundus etwas rechts von der Medianlinie.

Bei voller Blase liegt der Fundus uteri an einer bedeutend weiter rückwärts gelegenen Stelle des Beckeneinganges in der Mitte desselben oder näher dem Promontorium über dem Scheitel der gefüllten Blase.

Ausserdem kann man neben dem Uterus beiderseits im kleinen Becken die rundlichen Körper der Ovarien durchtasten. Man fühlt sie mit ihrem langen Durchmesser parallel der seitlichen Beckenwand in einer fast sagittalen Ebene, etwas höher als den Uterus, mit ihrem oberen Ende in der Höhe der Ebene des Beckeneingangs, direkt unter dem Innenrand des M. ileopsoas, den man sich durch Anspannung (Beugung nach innen oben) leicht deutlich machen kann. Der Finger muss dabei neben der Vaginalportion das Scheidengewölbe in die Höhe heben; dann kommt man auf das mediale Ende der Ovarien. Es entweicht dem Finger leicht, wenn man mit der äusseren Hand nicht gut entgegentastet. Gelegentlich gelingt es auch, vom vorderen Scheidengewölbe aus zwischen ihm und der Blase jederseits einen Strang, das periphere Ende des Ureters durchzutasten.

Sechste Abtheilung.

Die untere Extremität.

Durch die Inguinalbeuge grenzt sich vorn die untere Extremität gegen den Bauch ab, während hinten die Grenze höher liegt, oberhalb der Gesässgegend, da letztere funktionell noch zur unteren Extremität gehört.

45. Kapitel.

Die Inguinalgegend.

Die Haut der unteren **Leistengegend** ist dünn und sehr verschiebbar. Hinter ihr bemerkt man die Fascia subcut., zwischen deren beiden Blättern manchmal viel Fett sich findet. Auch oberflächliche Lymphdrüsen liegen gewöhnlich ziemlich zahlreich hier. Sie haben zum Theil die eigentliche Leistengegend inne und nehmen hier die Lymphe von dem unteren Theil der Bauchwand, der Gesässgegend, dem After und den Genitalien auf, während die weiter unten in der Schenkelgegend gelegenen der Sammelpunkt für die Lymphgefässe der unteren Extremität sind.

Man kann sie bei vielen Menschen durchfühlen, namentlich wenn sie etwas vergrössert sind, was nicht selten der Fall ist, da sie sehr leicht Antheil nehmen an Entzündungsprozessen der betreffenden peripheren Theile.

An der Innenseite verläuft im Subcutangewebe die V. saphena magna. 3—4 cm unterhalb des Poupart'schen Bandes tritt sie durch den Schenkelring, jene dünne Stelle der Fascia lata, in die Tiefe zur V. femoralis. Da das Fett in dieser Gegend meist reichlich vorhanden ist, so schimmert die Vene gewöhnlich nicht durch die Haut durch, nur wenn sie stark erweitert ist. Dieser Schenkelring bildet die einzige Unterbrechung der Fascia lata, welche alle tiefer liegenden Theile des Oberschenkels, Muskeln, Gefässe und Nerven umhüllt. Seine genauere Form und Anatomie, sowie die Fascienverhältnisse dieser Gegend haben wir schon bei der Besprechung der Schenkelbrüche spezieller beschrieben, auf die wir verweisen (s. pag. 195—197).

Nimmt man die Fascia lata weg, so sieht man auf der Vorderseite einen dreieckigen Raum, der oben vom Poupart'schen Band, zu beiden Seiten von Muskeln begrenzt wird, die nach unten zu konvergiren. Aussen zieht der schmale lange Sartorius von der Spina ant. sup. schräg über die Vorder- und Innenseite des Obersehenkels nach innen unten, um sich an den oberen Theil der Tibia

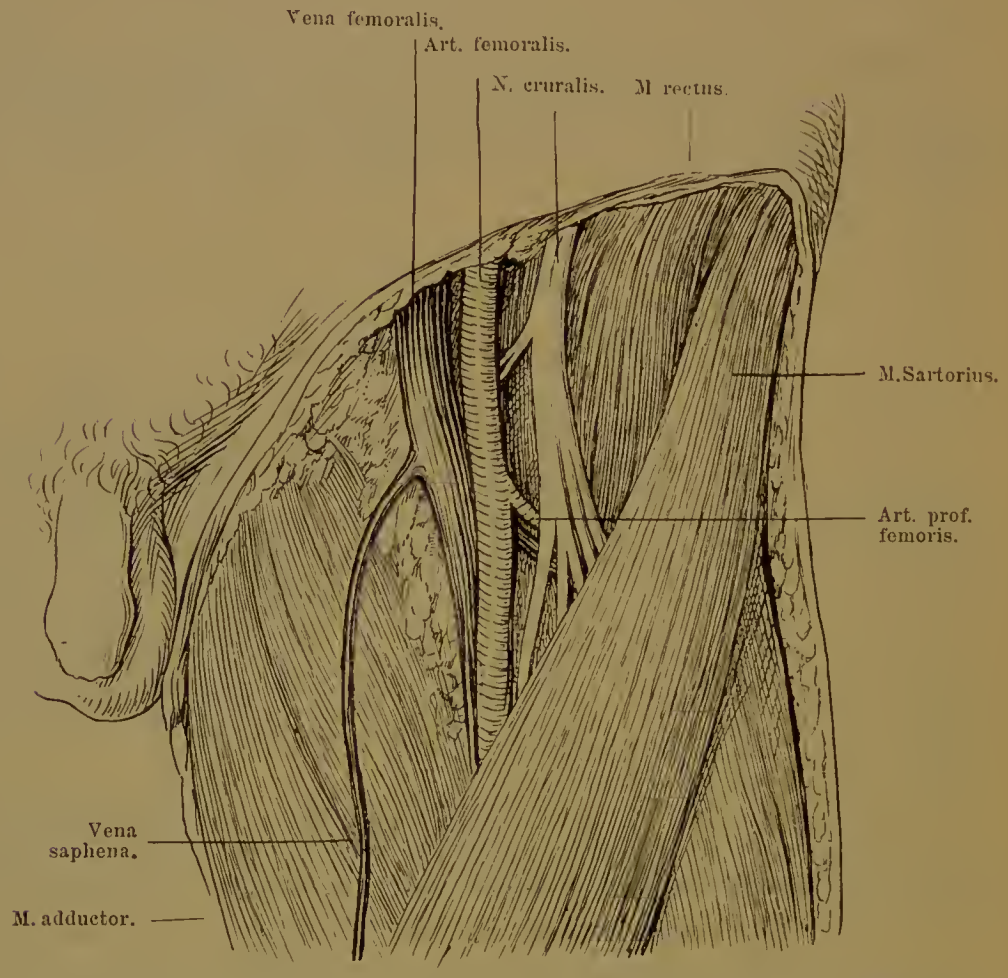

Fig. 84. Inguinalgegend. Haut mit Fett, Fascie und Lymphdrüsen weggenommen.

anzusetzen. Innen ist es der Adduetor longus, der mit kurzer starker Sehne unter dem Tuberculum pubis entspringt und zum inneren Theil der Linea aspera in der Mitte des Femur herabzieht.

In diesem Dreieck liegen die grossen Schenkelgefässe und der N. femoralis. Sie kommen in der Mitte des Poupart'schen Bandes aus der Laeuna vasorum heraus und ziehen vertikal nach unten, die Vene am meisten nach innen, dann die Arterie, beide

in einer gemeinsamen Scheide; schliesslich 1 cm nach aussen von diesen beiden der N. femoralis, der manchmal schon hier oben getheilt ist. Während dieses Verlaufes in dem Dreieck dient ihnen als Unterlage der M. ileopsoas und peetineus.

Medial vom Sartorius und etwas tiefer liegt nämlich der M. ileopsoas, der aus dem Becken kommt und seine Insertion am Trochanter minor findet, während lateral vom Adductor longus und ebenfalls tiefer der M. peetineus verläuft, der von der Crista ileopectinea schräg nach aussen unten an eine Leiste dicht unter dem Trochanter minor zieht.

Zahlreiche oberflächliche und tiefe Lymphdrüsen umgeben die Gefässe. Dicht unter dem Poupart'schen Band sendet die Art. femoralis nach oben die A. epigastrica superfic. und lateralwärts die Circumflexa ilium ab. Etwas weiter nach unten entspringt die A. pudenda ext., die quer zu den äusseren Genitalien verläuft. Wichtiger als diese Aeste ist die A. femoris prof., die meist etwa 3 cm unterhalb des Poupart'schen Bandes von der hinteren und lateralen Fläche der Femoralis, von ein oder zwei Venen begleitet nach unten aussen abgeht, hinter den N. femoralis tritt, nach hinten und abwärts zieht und die mediale und hintere Muskulatur des Oberschenkels versorgt. Sie zeigt eine Reihe von Varietäten in ihrem Abgange. Getrennt von den Gefässen läuft der N. femoralis zwischen M. iliaeus und M. psoas nach unten und zerfällt schon 3 cm etwa unterhalb des Poupart'schen Bandes in zahlreiche Aeste, welche die Haut und Muskulatur des Obersehenkels innerviren. Sobald die grossen Gefässe den Sartorius kreuzen, treten sie hinten ihn; man kann daher ihren Verlauf erst übersehen, wenn man den Muskel weggenommen hat; wir werden ihn später weiter verfolgen. Nach aussen vom Sartorius sieht man einen kurzen Muskelbauch gerade nach unten ziehen, der in die Oberschenkelfascie übergeht, den Tensor fasciae latae. Zwischen den beiden Muskeln kommt in etwas tieferer Lage der M. rectus hervor, der auf der Vorderseite des Oberschenkels nach unten verläuft.

Nimmt man jetzt den oberen Theil des Sartorius, den Tensor fasc. latae und den Rectus femoris oben weg, entfernt den N. femoralis und die grossen Gefässe sammt dem sie umgebenden Fettgewebe, so liegt auf der medialen Seite der M. ileopsoas und der Pectineus, während lateral der Troch. major und die Kapsel des Hüftgelenks zum Vorschein kommen. Die Pfanne und der Pfannentheil des Hüft-

gelenkkopfes liegen hinter dem M. ileopsoas, der N. femoralis geht ungefähr mitten über den Schenkelkopf.

Will man also das Hüftgelenk von vorn her öffnen, so dringt man am besten von der Aussenseite des Sartorius ein.

Entfernt man jetzt noch den M. pectineus, so wird das vom M. obturator ext. bedeckte Foramen obturatorium blossgelegt, aus dessen oberer Ecke der N. obturatorius mit sammt der Art. obturatoria hervorkommt, wie wir das schon genauer auf pag. 198 u. f. beschrieben haben. Der Nerv theilt sich dicht unter dem Canalis obturat. in zwei Aeste, deren oberflächlicher dicht hinter dem M. pectineus verläuft und den Adduetor longus, brevis und den Graeilis versorgt, während der tiefere Ast den Obturator ext., den Adduet. magnus und brevis innervirt.

Dieser Kanal wird gelegentlich die Austrittspforte für Brüche, was wir ebenfalls schon früher ausführlicher besprachen.

46. Kapitel.

Die Glutäalgegend.

Nimmt man die Haut der **Gesässgegend** weg, so kommt man zunächst auf eine dicke Fettschicht, während die über dem Kreuzbein gelegene Haut nur wenig Fett als Unterlage hat. Durch Entfernung dieses Fettes legt man sieh die sehr dünne Fascia glutaea frei, die naeh oben an die Crista ossis ilei und nach hinten an das Kreuzbein sich ansetzt und den M. glut. maximus überzieht. Unter ihr folgt dieser Muskel, der mit einer oberflächlichen Portion von dem hinter der Linea areuata post. gelegenen Theil des Hüftbeins entspringt, ferner von der Fascia lumbodorsalis und dem Steissbein; während eine tiefe Portion den Seitenrand des Kreuzbeins und das Lig. tuberoso-saerum als Ursprungsgebiet hat. Mit schrägen Fasern steigt er zur Fascie des Obersehenkels und zum Troch. major abwärts, von dem er gewöhnlieh dureh einen grossen Sehleimbeutel, die Bursa subtrochanterica getrennt ist. Er tritt namentlich in Funktion bei Bewegungen, durch welche das im Hüftgelenk flektirte Bein wieder gestreckt wird. Nach vorn bedeekt der M. glut. maximus die äussere Beekenwand nicht; da wird er von dem ebenfalls von der Fascia glutaea überzogenen M. glutaeus med. ersetzt, der von dem äusseren Rand der Crista ossis ilei, der Aussenfläche des Darmbeines zwischen der Linea glutaea ant. und post. entspringt

und zur Spitze und Aussenfläche des Trochanter major verläuft. In seinem hinteren Theil wird er von dem M. glutaeus maximus gedeckt.

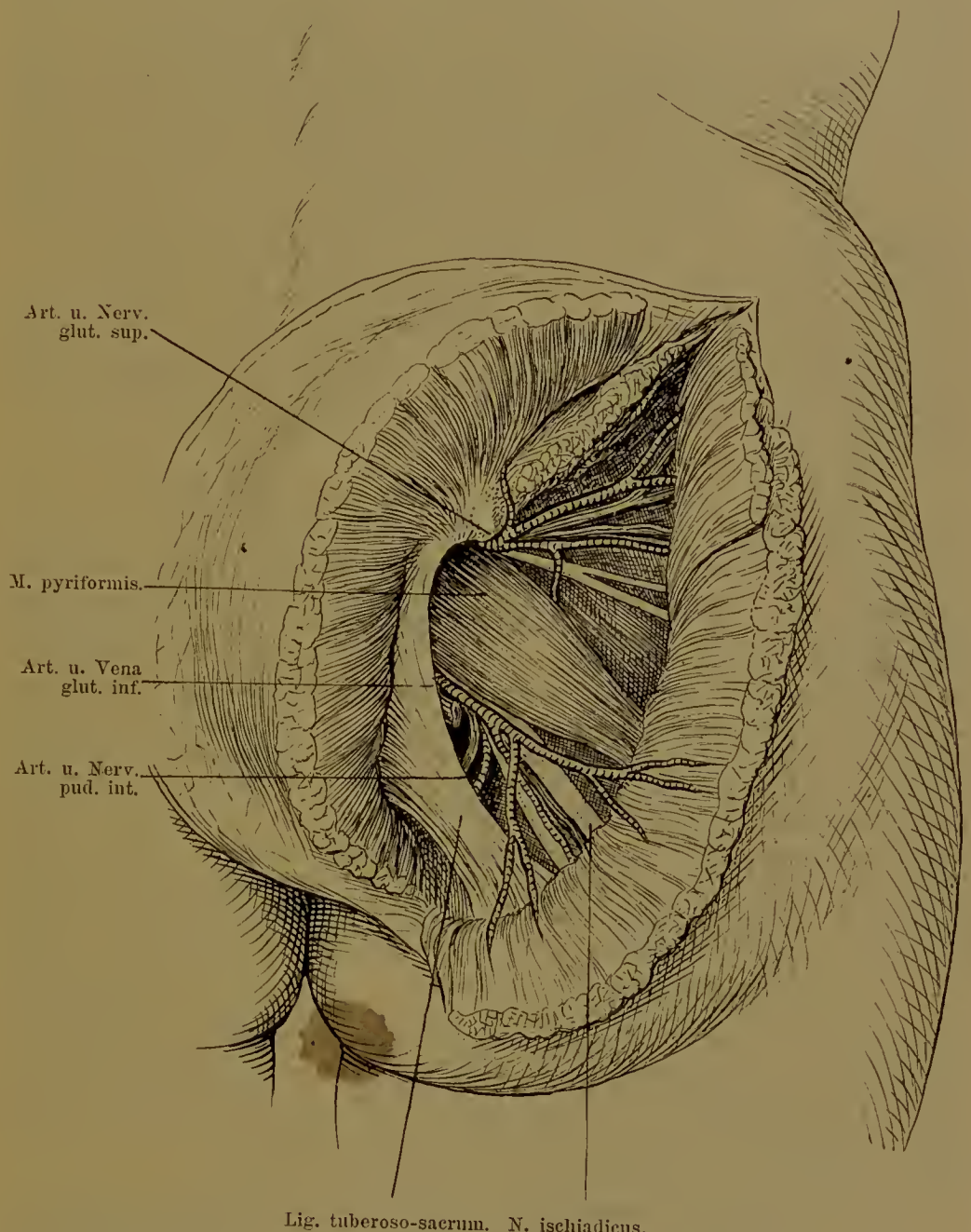

Fig. 85. Glutaealgegend. Haut, Glutaeus max. und medius schräg durchschnitten.

Entfernt man jetzt den M. glutaeus maximus, so sieht man das medialwärts von der Spina post. sup. und dem Seitenrand des Kreuzbeins schräg nach aussen unten ziehende, derbe Lig. tuberoso-

sacrum, das sich an das Tuber ischii ansetzt. Zwischen ihm und dem unteren Rand des M. glutaeus med. kommt der M. pyriformis zum Vorschein, der zwischen den Löchern des 2., 3. und 4. Kreuzbeinwirbels innen im Bogen entspringt, durch die Incisura ischiadica major hindurchtritt und zur Fossa trochanterica an den Femur verläuft und sich hier bedeckt vom M. glutaeus medius an den Trochanter minor anzusetzen. Ueber ihm, also zwischen ihm und dem M. glutaeus medius tritt die Art. glutaea sup., ein Ast der Hypogastrica, mit dem gleichnamigen Nerven aus der Incisura ischiadica major heraus, um sich mit einem tiefen und einem oberflächlichen Ast in dem M. glutaeus zu verzweigen, während unter ihm die Art. glutaea inf., mit der Art. pudenda comm. und der gerade nach abwärts verlaufende N. ischiadicus und der N. pudend. int. aus dem Becken heraus kommt. Diese Arterien liegen nach hinten und oben von dem N. ischiadicus und sind von ziemlich beträchtlichen Venen begleitet.

Gelegentlich werden diese Arterien durch Schuss, Stich oder sonst wie verletzt, dann können ausserordentlich heftige Blutungen auftreten. Auch hat man eine Anzahl von theils traumatischen, theils spontanen Aneurysmen beobachtet. In solchen Fällen ist die Unterbindung der betreffenden Arterien versucht worden. Bei Verletzungen wird man sich ja zum Zweck der Unterbindung stets von der Richtung derselben leiten lassen. Den Hauptstamm der Arterie aber wird man am besten aufsuchen, wo er nur von Glutaeus maximus bedeckt zwischen hinterm Rand des Glutaeus medius und pyriformis liegt. Man macht am besten einen Schnitt von der Spina post. sup. durch Haut und Fascie zum Troch. major und dringt durch den Glut. maximus in der Richtung seiner Fasern. So kommt man auf die Incisura ischiadica major und findet nach dem Vorhergehenden die Arterie. Derselbe Schnitt kann auch zur Unterbindung der Art. glutaea inf., sive Ischiadica dienen, nur muss man die Arterie entsprechend ihrer Lage etwas tiefer unten suchen. Ebenda nur etwas medialwärts würde man auch die Art. pudenda comm. finden.

Auch der N. ischiadicus hat eine Bedeutung in chirurgischer Beziehung. Er wird, wie wir sahen, vom M. glutaeus maximus gedeckt und zieht hinter demselben in vertikaler Richtung nach unten. Da, wo er unter dem unteren Rand des M. glut. maximus hervortritt, da wird er nur von Haut und Fascie bedeckt.

Will man ihn also aufsuchen um ihn z. B. bei Tabes oder Ischias zu dehnen, so wählt man am besten diese Stelle; sie liegt zwischen Tuber ischii und Trochanter major, etwas medial von der Mitte.

An der Stelle, wo die Art. glut. sup. zwischen Knochenrand der Incisura ischiadica sup. und M. pyriformis heraustritt, bleibt manchmal ein kleiner Raum übrig, welcher nur von lockerem Bindegewebe erfüllt ist.

Hier stülpt sich gelegentlich ein Fortsatz des Bauchfells nach aussen. Es dringt dann also der Bruchsack zwischen M. glut. med. und Pyriformis hervor und liegt hinter dem Glutaeus maximus. An seinem oberen Umfang liegt die Art. glutaea sup. Die Bedeckung eines solchen Bruchsacks besteht entsprechend den anatomischen Verhältnissen dieser Gegend aus Haut, Fascia glutaea, M. glutaeus maximus und etwas lockerem Bindegewebe. Selten werden diese Hernien frühzeitig diagnostizirt, wegen ihrer tiefen Lage. Gewöhnlich bilden sie grosse Säcke, die am unteren Rand des M. glut. max. zum Vorschein kommen. Denselben Weg benutzen auch gelegentlich Senkungsabscesse, um aus dem Becken herauszutreten. In viel selteneren Fällen kommt der Bruch unterhalb des M. pyriformis heraus, oder durch das Foramen ischiad. minus unterhalb des Lig. spinoso-sacrum.

Nimmt man die Gefässe und Nerven weg, so sieht man dahinter das Lig. spinoso-sacrum, das schräg von der Spina ossis ischii nach dem Kreuzbein zieht und den Ausschnitt zwischen Becken und Lig. tuberoso-sacrum in zwei Theile theilt, die Incisura ischiadica maj. und minor. Unterhalb dieses Bandes liegt der quer von dem inneren Rand des Foramen obturatorium, sowie von der Membrana obturatoria entspringende M. obturator int., oben und unten von je einem Gemellus begleitet, deren oberer von der Spina ischii, deren unterer vom Tuber ischii kommt. Jener zieht zwischen dem Lig. tuberoso- und spinososacrum durch die Incisura ischiad. minor und strebt mit den Sehnen dieser vereinigt der Fossa trochant. zu. Unterhalb des Obturator int. schickt der Quadratus femoris in querer Richtung seine Fasern vom Tuber ischii zur Linea intertrochant post. Hinter dem Glut. maximus und medius findet sich noch eine Muskelschicht, der Glut. minimus, der unterhalb der Linea arcuata ant. von der äusseren Seite des Darmbeins entspringt und sich am vorderen Theil des Trochanter maj. inserirt. Alle diese quer oder schräg von hinten nach vorn verlaufenden kleinen Muskeln haben die Funktion den Oberschenkel nach aussen zu rotiren. Entfernt man nun alle Muskeln und sonstigen Weichtheile, so liegt die knöcherne Beckenwand frei zu Tage. Oben die grosse, breite, schräg nach äussen stehende Darmbeinschaufel mit der Spina post. sup., an die sich die Incisura ischiadica maj. und minor anschliesst, beide durch die Spina ischii inf. und das von dieser nach dem Kreuzbein ziehende derbe Lig. spinoso-sacrum getrennt. Unten das Sitzbein mit dem Tuber ischii und den beiden Sitzbeinschenkeln und nach vorn zu die Gelenkpfanne. Diese Knochen sind auf der Innenseite mit Muskeln und Fascie bedeckt, auf die ich später eingehen will.

47. Kapitel.

Das Hüftgelenk.

Im Centrum der Muskulatur der Hüftgegend liegt das **Hüftgelenk.** Es besteht aus der Pfanne des Beckens, dem Kopf des Femur und der Gelenkkapsel. Die Gelenkpfanne bildet eine halbkugelige Vertiefung im Hüftknochen, deren Lage zu dem übrigen Becken man

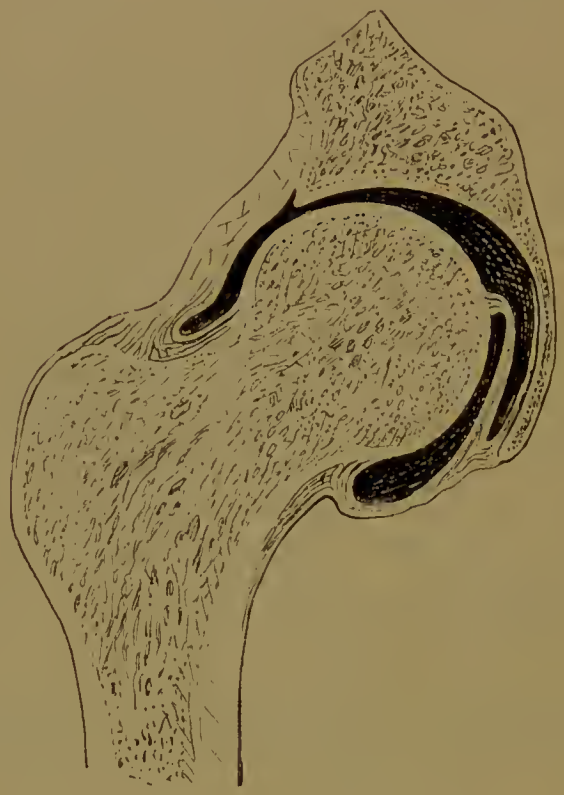

Fig. 86. Frontalschnitt durch das Hüftgelenk, um die Kapsel und das Lig. teres zu zeigen.

in der Weise bestimmen kann, dass man die Spina ant. sup. und Symphyse durch eine gerade Linie verbindet und auf der Mitte derselben ein Perpendikel errichtet. Dieses geht mitten durch die Pfanne. Ihre Tiefe wird dadurch erhöht, dass ein vorspringender Knorpelring, der Limbus cartilagineus, den Rand bildet, der unten einen Einschnitt, die Incisura acetabuli hat. Auf der Innenfläche ist die Gelenkpfanne mit Knorpel überzogen, jedoch nicht überall. Unten medial findet sich eine knorpelfreie Stelle. Hier ist der Knochen meist recht dünn.

Daher kommt es hier bei sequestirenden Prozessen sehr leicht zu Perforationen der Pfanne.

Die Pfanne enthält gewöhnlich ein Fettpolster und das Lig. teres, das den Femurkopf mit der Pfanne verbindet. Der Femurkopf hat eine kugelige Gestalt, es fehlt ihm aber ein Drittel der Kugel und an dieser Stelle sitzt dann der Schenkelhals an. Die kugelige Fläche ist überknorpelt und zeit etwas unterhalb der Mitte eine Vertiefung. Von dieser Grube des Femurkopfes geht das schon erwähnte

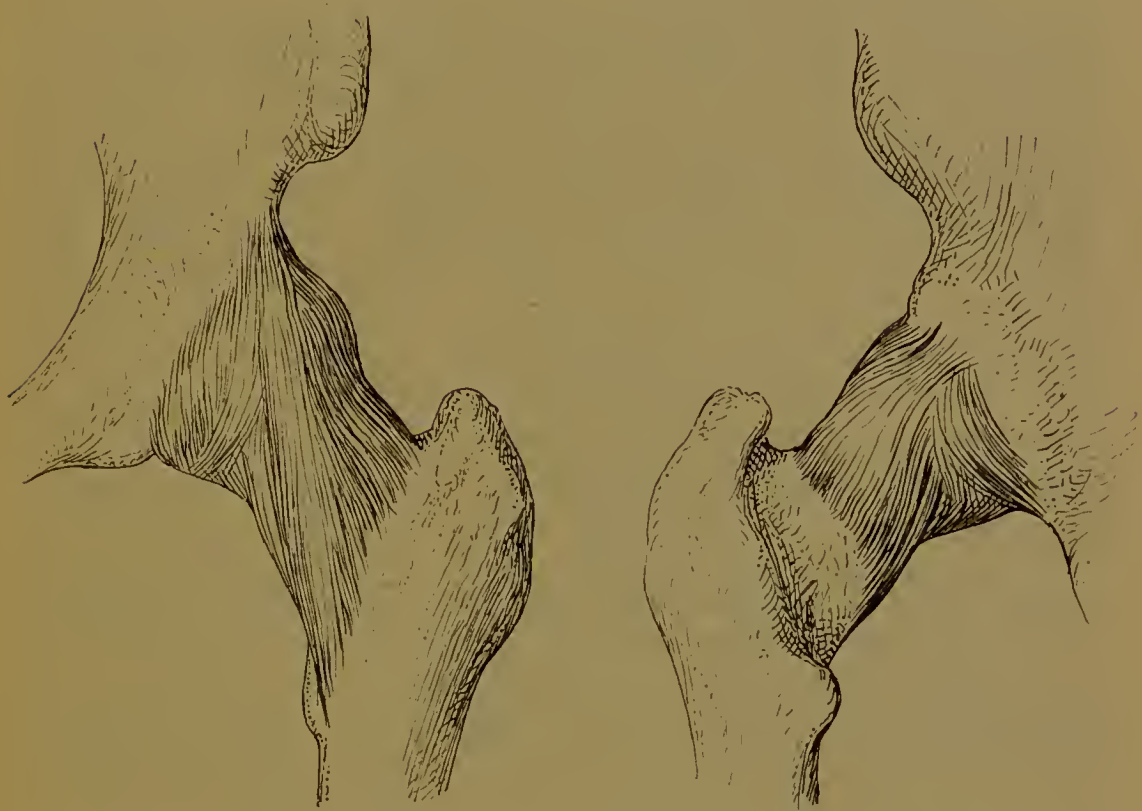

Fig. 87 und 88. Hüftgelenk von vorn und von hinten. In der Vorderansicht sind noch die besonderen Züge des Lig. ileo-femorale, die von der Spina ant. inf. zur Linea intertrochanterica herabziehen, gegeben. Hinten reicht die Kapsel weniger weit als vorn.

Lig. teres zur Pfanne, es ist ein sehr kräftiges Band, über dessen Funktion man sich nicht ganz einig ist.

Als Ernährungsband für den Schenkelkopf dient es nicht, da seine Gefässe nach Hyrtl gar nicht in den Kopf eindringen; jedenfalls aber kann der Schenkelkopf unter normalen Verhältnissen nicht aus der Pfanne heraus, ohne dass das Band zerstört oder durchtrennt ist. Bei traumatischen Luxationen ist es stets zerrissen, bei kongenitalen sehr verlängert.

Der Schenkelhals sitzt im stumpfen Winkel an der Innenseite des Schenkelschaftes und des Trochanter maj. an und steigt so

weit nach oben medial empor, dass die Trochanterspitze bei aufrechter Stellung etwas niedriger als der Schenkelkopf liegt und dass eine Linie, welche beide Trochanterspitzen mit einander verbindet, mitten durch die Schenkelköpfe geht. Dabei ist der Schenkelhals nicht gerade, sondern zeigt zwei Biegungen, eine, die nach vorn konvex ist, eine andere, nach oben konvexe.

Das sind nicht unwichtige Momente, weil sich aus ihnen gewisse Stellungsveränderungen, z. B. die nach aussen rotirte Stellung des Beins bei Fraktur des Schenkelhalses zum Theil mit erklären.

Der Schenkelhals ist lateral an die Innenfläche des Trochanter major inplantirt, der einer Anzahl von hinteren Muskeln als Ansatzpunkt dient, während innen hinten der Trochanter minor sitzt für die Insertion des M. ileopsoas. Abgesehen von diesen beiden Knochenvorsprüngen werden alle eben genannten Knochentheile von einer mächtigen Gelenkkapsel umschlossen. Sie entspringt von der Basis und der Aussenfläche der Pfanne und geht vorn zur Linea obliqua, hinten nicht ganz so weit; es ist also der Schenkelhals zum grössten Theil von Kapsel eingehüllt. Diese fibröse Kapsel wird durch einige Bänder ausserordentlich verstärkt. Von der Spina ant. inf. und ihrer Umgegend kommt ein mächtiges Band, das Lig. Bertini in zwei Schenkeln senkrecht herabgezogen und inserirt sich am Trochanter major und der ganzen Linea obliqua femoris bis zum Trochanter minor.

In Folge seines starken Gefüges reisst es bei Luxationen so gut wie nie; es ist also sehr geeignet Einfluss auszuüben auf die Stellung des Beins, wenn durch Verletzungen die sonstige Gelenkverbindung gelockert ist.

Auf der medialen Seite des Hüftgelenkes zieht von der Eminentia ileopectinea und vom Rand des Foramen obt. das Lig. pubofemorale herab, um sich oberhalb des Trochanter minor anzusetzen, während auf der Hinterseite das Lig. ischio-capsulare von oberhalb des Tuber ischii über den Pfannenrand zur Kapsel geht. Ausser diesen längs verlaufenden Fasern besteht die Kapsel noch aus einer Anzahl von ringförmigen Fasern. In Folge dieser Verstärkungen der Kapsel ist die Wand derselben ungleich dick. Zwischen den starken Partien befinden sich dünne Stellen in der Kapsel. So liegt eine dünne Stelle unten und lateralwärts von der Eminentia ileopectinea, eine zweite vorn medial gegenüber dem Foramen obtur. und eine dritte hinten entsprechend der Incisura ischiad. major.

Gewöhnlich sind das auch die Stellen, wo bei Luxationen im Hüftgelenk der Kopf heraustritt.

Zwischen dem sehnigen Theil des M. iliacus und der vorderen Seite der Eminentia ileopect. befindet sich ein grosser dünnwandiger

Schleimbeutel, die Bursa subiliaca, die vorn mit dem Muskel, hinten mit dem Knochen und mit der dünnen Stelle der vorderen Kapselwand verwachsen ist. Gelegentlich kommunizirt der Schleimbeutel mit der Gelenkhöhle.

Daraus erklären sich manche Erscheinungen der Pathologie, z. B. dass Eiter eines Senkungsabscesses von der Wirbelsäule ins Hüftgelenk gelangen kann.

Normaler Weise können im Hüftgelenk Flexionen und Extensionen, Abduktionen und Adduktionen, Rotationen ausgeführt werden. Die Extension geht nicht über die gestreckte Stellung hinaus, da tritt das Lig. ileofemor. hemmend ein, die Flexion bis zur Berührung des Bauches. Da die Kapsel hinten weit ist, so wird diese Bewegung nicht gehemmt. Die Adduktion geht nur so weit, als das Lig. ileofem. und die Weichtheile es gestatten, die Abduktion ist abhängig vom Lig. ileofem. und namentlich dem Pubofemorale, die Rotation wird beherrscht vom Lig. ileofem. Diese letztere Bewegung geht bei gebeugtem Schenkel ausgiebiger von statten.

Werden die Bewegungen durch heftige Gewalteinwirkung über das Maass ausgeführt, welches die normalen Verhältnisse der Kapsel zulassen, so kommt es zu einem Riss in der Kapsel, meist an den dünnen Stellen, also hinten, unten oder vorne. Auch das Lig. teres reisst und der Kopf tritt durch den Riss der Kapsel hindurch und verschiebt sich nun so weit es ihm das meist intakte Lig. ileofem. gestattet, indem er nach hinten auf das Foramen ischiad., resp. die Darmbeinschaufel tritt oder nach vorn auf die Vorderseite des Beckens. Bei der hinteren Luxation steht dann das Bein gewöhnlich, weil der Kopf mit seiner Vorderseite auf die Aussenseite des Beckens tritt, nach innen rotirt, adduzirt und flektirt. Bei der vorderen Luxation dagegen tritt die Hinterseite des Schenkelkopfes mit der vorderen Beckenwand in Berührung, es muss also das Bein nach aussen rotirt sein, dazu kommt gewöhnlich etwas Abduktion und Extension. Gelegentlich können durch dieselben Bewegungen auch Schenkelhalsfrakturen zu Stande kommen.

Wir sahen, dass der Schenkelhals in einem stumpfen Winkel am Schenkelschaft ansitzt. Durch die vortreffliche den statischen Gesetzen entsprechende Architektur des Knochens trägt er die Körperlast.

Sind nun aber z. B. durch Altersatrophie die Knochenbälkchen rarefizirt und dadurch der Widerstand des Knochens verringert und wirkt eine heftige Gewalt, während der Schenkelkopf in der Pfanne fixirt ist, derartig ein, dass sie den Winkel zwischen Schenkelhals und -Schaft zu verkleinern oder zu vergrössern strebt, so kommt es leicht zu einer Fraktur des Schenkelhalses. Diese sitzt entweder dicht hinter dem Kopf, dann ist sie intrakapsulär oder weiter nach dem Trochanter zu, dann ist sie vorn intrakapsulär hinten extrakapsulär. Hierbei steht dann der Schenkel in Aussenrotation, die manchmal durch eine nicht selten vorkommende Einkeilung der Bruchstücke etwas modifizirt wird; ausserdem ist das Bein nach oben gerückt.

48. Kapitel.

Die Vorder- und Innenseite des Oberschenkels.

Der **Oberschenkel** ist **vorn** von derber, dicker Haut gedeckt, unter der eine mehr oder weniger starke Fettschicht sitzt. In dieser Fettschicht verlaufen die subcutanen Venen, deren grösste die Saphena magna ist. Diese kommt hinter dem Condylus med. femoris herauf, läuft an der medialen Seite etwas hinter dem inneren Rand des Sartorius nach oben, wo sie neben dem Margo falciformis in die V. femoralis einmündet; mit ihr verlaufen die subcutanen Lymphgefässe.

Die V. saphena magna ist häufig der Sitz von varikösen Erweiterungen, die in Fällen, wo die Klappen insufficient sind, durch Excision eines Stückes nahe der Einmündungsstelle geheilt werden können.

Die Nervenversorgung der Haut wird vom Lumboinguinalis aus dem zweiten Lumbalnerven geleistet, der durch den Schenkelkanal lateral von den Gefässen hervortritt und bis zur Mitte des Oberschenkels ausstrahlt. Der Cutaneus lat. hat das Gebiet der lateralen Seite des Oberschenkels, die Cutanei ant. und med. vom Femoralis, die längs der Ränder des M. sartorius verlaufen, die Haut der vorderen Seite des Oberschenkels, der Cutaneus medialis, der eine Streeke mit der Saph. magna lateral von ihr herabzieht, und der Hautast des N. obturatorius die Haut der medialen Seite. Die Muskulatur des Oberschenkels wird in toto von einer deutlichen derben Fascie knapp umhüllt; sie liegt den Muskeln so fest an, dass diese, falls die Fascie an einer Stelle reisst, sofort bauchig durch das Loch hervortreten (Muskelhernien). Auf der Aussenseite des Oberschenkels zieht von der Spina ant. sup. der Tensor faseiae latae herab, um in der Faseia lata zu endigen. Da ausser ihm auch der Glutaeus maximus mit seiner Sehnenausbreitung die Faseie verstärkt, so ist hier der festeste Theil derselben gelegen; er erstreckt sich bis zum Condylus lat. tibiae. Die Fascie schickt auf der Aussen- und Innenseite je eine derbe Scheidewand zwischen die Muskeln an die Knochen. Das Sept. intermusc. lat. geht vom Trochanter maj. entlang der lateralen Lippe der Linea aspera femoris bis zum Condyl. lat. femor., das mediale vom Trochanter minor an die mediale Lippe der Linea aspera und an den sehnigen Theil des Adductor magnus. Durch diese beiden Septen wird die Muskulatur in eine vordere und eine hintere Lage getheilt. Zwischen dem Tensor faseiae und dem M. sar-

torius, der mit schrägen Fasern nach innen unten verläuft, kommt der Rectus femoris hervor. Dieser entspringt von der Spina ant. inf. mit einem Kopf, mit dem anderen von dem oberen Rand des Acetabulum, zieht auf der Vorderseite des Oberschenkels herab und setzt sich an den oberen Rand der Kniescheibe an. Auf der lateralen Seite findet sich weiter unten der M. vastus lat., der vom Trochanter maj. und der Aussenseite des Femur entspringt, nach unten zieht, um sich teils an den Rectus femoris, theils seitlich an die Patella anzusetzen. Auf der medialen Seite liegt der M. vastus med., der von der inneren Seite des Femur seinen Ursprung nimmt und schon im mittleren Theil des Oberschenkels mit dem M. vastus lat. sehnig vereinigt zum medialen Theil der Sehne des M. rect. femor. und dem medialen Rand der Patella zieht. Beide Muskeln werden unten von der Sehne des M. rectus bedeckt. Hinter diesen Muskeln liegt gewöhnlich noch ein Muskelkopf, der von dem unteren Theil des Femurschaftes ent-entspringt und sich mit den anderen Vasti vereinigt, der M. cruralis s. vastus intermedius. Die Muskulatur der Innenseite setzt sich zusammen aus dem M. gracilis, der vom Schambein an der Symphysengrenze entspringt und sich unter der Tuberositas tibiae ansetzt im Verein mit dem M. sartorius und semitendinosus. Etwas mehr lateral liegen die schon besprochenen Muskeln, der Adductor long. und Pectineus, dann kommt noch der hinter dem Adductor long. gelegene Adductor brevis. Dieser entspringt vom unteren Schambeinast unter dem Adductor long. zwischen Obturator ext. und Gracilis und setzt sich an die Innenseite des Femur an. Schliesslich kommt hinter dem Adductor brevis der Adductor femoris mag., der vom unteren Ast des Sitzbeines und dem Tuber ischii sich längs der Linea aspera bis zum Epicondylus med. hinzieht. An ihn schliesst sich noch der Adductor minimus auf der lateralen Seite an, der unter dem Adductor brevis entspringt da, wo die unteren Aeste des Sitz- und Schambeines sich vereinigen, und sich in der oberen Hälfte des Femur an den Schaft ansetzt. Der Adductor magnus theilt sich nach unten in zwei Schichten, eine mehr oberflächliche und eine tiefere Schicht. Die oberflächliche inserirt sich an dem Condylus med. femor., die tiefere hinter dem Adductor long. an der inneren Lippe der ganzen Linea aspera. Dadurch, dass nun von dem oberflächlichen Theil im unteren Drittel des Oberschenkels sehnige Fasern schief zum Vastus int. gehen, entsteht ein Kanal, dessen Vorderwand diese Fasern, dessen Hinterwand der Adductur long. bildet. Der Kanal ist circa 5 cm lang, beginnt oben mit einem sehnigen Ausschnitt des

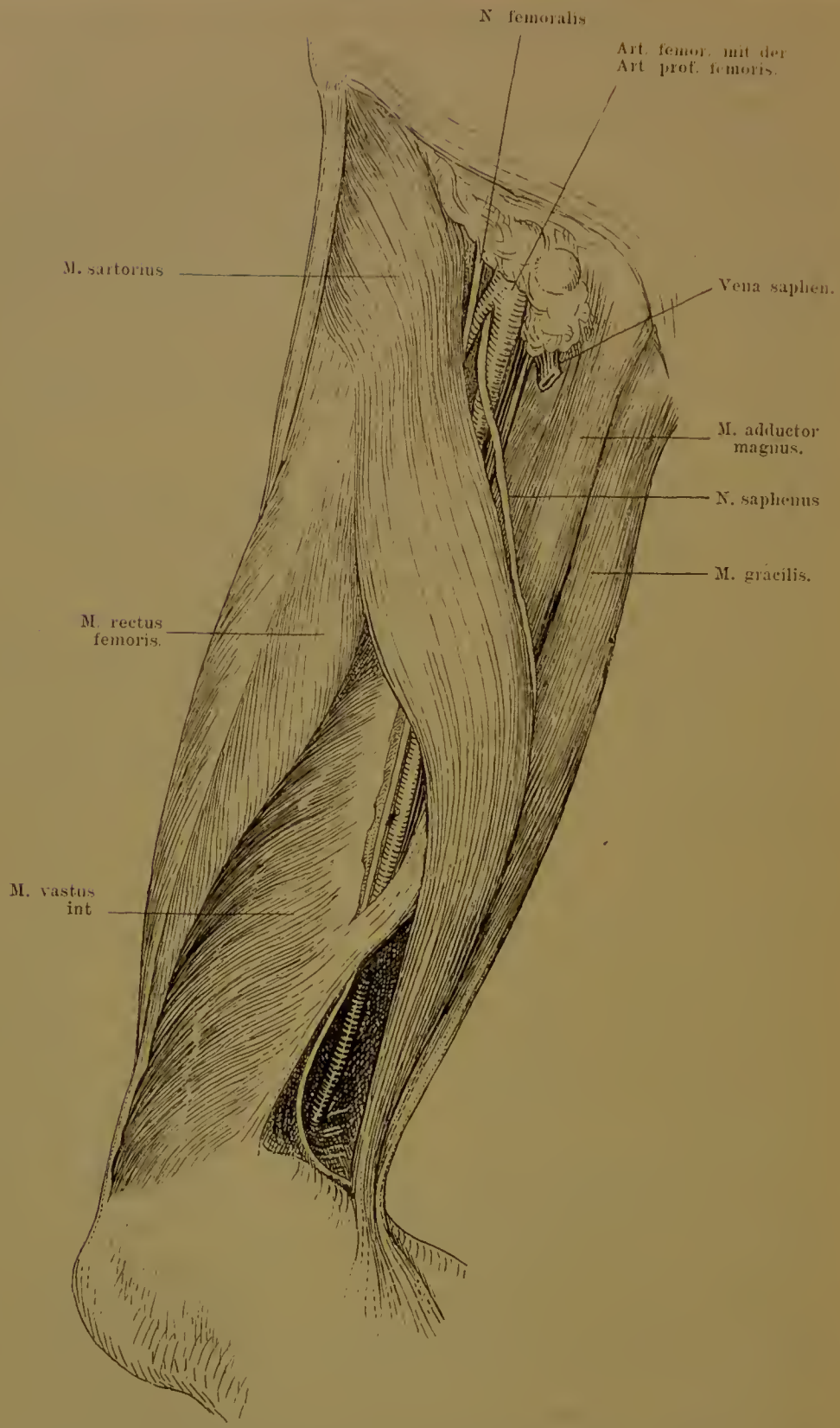

Fig. 89. Innenseite des Oberschenkels, nach Wegnahme der Haut und Fascie. Auf der Innenseite des Sartorius der N. cut. ant., neben der Art. femor. der N. saphenus.

Adductor magn. und endet in dem fleischigen Theil dieses Muskels, auch mit einem sehnigen Ausschnitt. Durch diesen Kanal laufen die Oberschenkelgefässe. Wir verliessen die Gefässe am Kreuzungspunkt mit dem M. sartorius. Die Arterie läuft nun hinter diesem Muskel, begleitet von dem N. saphenus maj. mit der Vene bis zum Adduktorschlitz in der Weise, dass die Vene nach hinten von ihr und medial liegt und sie selbst hinter dem M. sartorius. Vor ihr und auf ihr läuft der N. saph. major. Oben zieht also die Arterie, auf der medialen Seite von der Vene begleitet, im Trigonum subinguinale von der Mitte der Spina-Symphysenlinie vertikal nach unten, nur bedeckt von Haut, Fascia subcutanea, subcutanem Fett und Fascia lata, in der Rinne zwischen M. ileo-psoas und Pectineus, begiebt sich dann hinter den Sartorius und läuft hinter dem inneren Rand desselben nach unten bis zum Adduktorschlitz. Vor ihr liegt der N. saph. maj., hinter ihr die V. femoralis. Während dieses Verlaufes rückt die Arterie allmählich hinter den lateralen Rand des M. sartorius. Durch den Adduktorschlitz treten Arterie, Vene und N. saph. maj. in den Kanal ein und zwar liegt am oberflächlichsten der Nerv, dann folgt die Arterie und mehr lateral und hinten die Vene. Arterie und Vene sind eng mit einander verbunden. Mit der Arterie laufen viele tiefe Lymphgefässe, die von den Drüsen aus der Regio poplitea kommen; sie münden in die tiefen Schenkeldrüsen.

Das Lageverhältniss der Art. femoralis zum M. sartorius ist von grosser Wichtigkeit. Man nimmt es zu Hilfe, wenn man die Lage des Schnittes zum Zweck der Unterbindung der Femoralis bestimmen will, ist doch der Verlauf des Sartorius leicht von aussen festzustellen. Die Richtung der Muskelfasern, die beim M. sartorius von oben aussen nach innen unten geht, während sie beim Rectus gerade nach unten und bei der medialen Muskulatur nach aussen unten verläuft, wird stets bei der Operation Aufschluss geben, ob man sich an richtiger Stelle befindet.

49. Kapitel.

Die Hinterseite des Oberschenkels.

Die Hinterseite des Oberschenkels bietet recht einfache topographische Verhältnisse. Unter der derben Haut liegt Fettgewebe von wechselnder Mächtigkeit, hinter diesem die Fascie, die auch hier die gesammten Muskeln einhüllt. Ungefähr in der Mitte des Oberschenkels sieht man jetzt nach Entfernung der Fascie den N. cut. fem. post., einen Ast des N. glut. inf., der dann die Fascie durch-

bohrt und die Hinterseite des Oberschenkels mit sensiblen Aesten versorgt. Vom Tuber ischii zieht der M. biceps mit seinem langen Kopf herab, sein kurzer Kopf entspringt vom mittleren Drittel der äusseren Lippe der Linea aspera; beide Bäuche vereinigen sich und inseriren sich am Capitulum fibulae. Lateral vom Biceps liegt dicht unter der Gesässfalte auf der Hinterseite des Adductor mag. in einer Schicht lockeren Fett- und Bindegewebes der N. ischiadicus, begleitet von der kleinen Art. ischiadica, einem Ast der Art. glut. inf. Auch in der Substanz des Nerven sitzt eine kleine Arterie. Da er gerade nach unten zieht, so kreuzt er den nach aussen ziehenden Biceps, tritt hinter ihn und weiter unten medialwärts von ihm und erreicht so die Kniekehle medial vom Biceps, lateral von dem M. semitendinosus, der auch vom Tuber ischii entspringt, aber auf der medialen Seite zur Tuberositas tibiae herabzieht. Neben diesem Muskel und hinter ihm liegt der M. semimembranosus, der den gleichen Ursprung hat und vom Semitendinosus gedeckt, ebenfalls an die Innenseite zieht und sich an den Condylus medial. der Tibia ansetzt. In dem Dreieck, das die nach oben zu konvergirenden Muskeln bilden, liegt der N. ischiadicus. Oft freilich hat er sich hier schon getheilt in den N. tibialis, der in der Mitte weiter geht und den N. peroneus, der entlang dem medialen Bicepsrand schräg nach aussen vorn sich wendet. Entfernt man alle diese Weichtheile, so liegt der nach vorn konvex gebogene Schenkelschaft vor, der den Grundstock für die Weichtheile des Oberschenkels bildet.

50. Kapitel.

Die vordere Kniegegend und das Kniegelenk.

Unter der derben, verschieblichen, von spärlichem Bindegewebe unterpolsterten Haut der **Kniegegend** finden sich zunächst eine Anzahl kleiner Venen. Sie alle münden in die V. saphena magna, die nach vorn vom Sartorius, begleitet vom N. saph. major, an der Innenseite emporläuft. Ein dichtes Netz feiner Arterien aus den Art. articulares macht die Gegend noch blutreicher. Dann folgt die Fascia lata, die im oberen Theil die Muskeln des Quadriceps, im unteren die Kniescheibe und die Gelenkkapsel, mit dieser fest verwachsen, überzieht und sich an den Unterschenkel ansetzt. Die seitliche Partie dieser Fascie verbindet sich mit den Sehnen des

Quadriceps femoris untrennbar, so dass sie eine besonders starke und feste, sehnige Platte bilden, die sich an den vorderen und seitlichen Rand des Tibiagelenktheils ansetzt.

Je weiter diese seitlichen Partien bei einer Querfraktur der Patella eingerissen sind, um so weiter werden die Bruchstücke auseinander weichen. Sie sind es auch, die es ermöglichen, dass bei manchen Patellafrakturen, trotz Heilung mit grösserer Zwischenmasse zwischen den Bruchstücken, durch Inanspruchnahme der seitlichen Muskeln die Streckung des Beines eine gute ist.

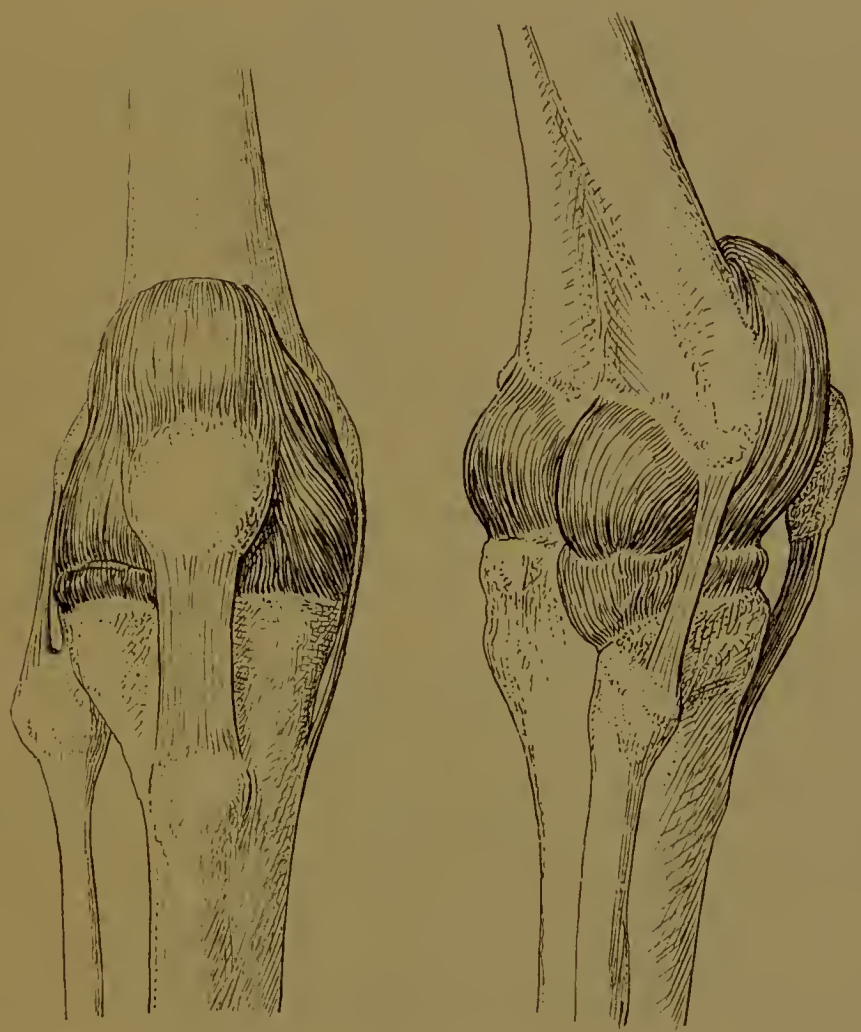

Fig. 90 und 91. Kniegelenk von vorn und von hinten aussen. Man sieht die Ausdehnung der Kapsel, ferner die seitlichen Ligamente und das Lig. patell. inf.

Die Muskeln dieser Gegend haben wir schon kennen gelernt, es sind der untere Theil des Rectus femoris, des Vastus medialis und lateralis, die alle drei sich an die Patella, jenen platt ovalen,

zwischen Rectus femoris und Lig. patellae inf. interponirten Knochen, und auf derselben inseriren. Nur ein dünner Theil der Rectussehne geht über die Patella hinweg nach unten in das Lig. inf. Zwischen diesem Sehnentheil und der Patella liegt gewöhnlich ein Schleimbeutel, die Bursa praepatellaris.

Dieser ist nicht selten der Sitz akuter und chronischer hydropischer Entzündungen. Diese Erkrankung liegt also extrakapsulär und darf nicht mit Gelenkerkrankungen verwechselt werden.

Oft sind mehrere präpatellare Schleimbeutel vorhanden, die in verschiedenen Lagen über der Patella sitzen und nicht selten mit einander kommuniziren, ein subcutaner, ein subfascialer und ein subtendinöser. Entfernt man jetzt diese Muskeln, so kommt oben der M. vastus intermedius zum Vorschein, der vom unteren vorderen Theil des Femurschaftes sich an den oberen Kapseltheil begiebt; er gilt als Spanner für diesen. Hinter ihm liegt die Gelenkkapsel des Kniegelenks, die weiter unten sofort nach Entfernung der sehnigen Fascienpartien zu Tage liegt. Auf der medialen Seite ist das Gelenk bedeckt von der sehnigen Ausbreitung der drei Muskeln, des Sartorius, des Gracilis in der Mitte und des Semitendinosus hinten, die im Bogen hinter dem Condylus med. herum nach der Tuberositas tibiae sich erstrecken, wo sie sich mit einer breiten Sehnenmasse, dem Pes anserinus inseriren. Unter diesem Pes anserinus liegt häufig ein Schleimbeutel, die Bursa anserina. Auf der lateralen Seite zieht die Sehne des Biceps herunter, die sich am Fibulaköpfchen inserirt. Sind jetzt alle Muskeln und Fascien entfernt, so liegt das Gelenk mit allen seinen Theilen vor. Bedeckt ist die Kapsel von einem dichten Netz feiner Arterien. Oberhalb der Patella liegt die Gelenkkapsel meist als ziemlich grosser konvex geschlossener Sack, dann folgt die Patella in der Mittellinie und zu beiden Seiten von ihr die Gelenkkapsel. Der untere Rand der Patella ist durch ein sehr derbes festes Band mit der Tuberositas tibiae verbunden. Hinter diesem Lig. patell. auf dem Tibiakopf findet sich gewöhnlich ein fettumhüllter Schleimbeutel, die Bursa infrapatell., die nicht mit dem Gelenk kommunizirt. Sie ist meist durch eine Fettschicht, die zwischen Lig. patellae, Patella und Kapsel liegt, von letzterer getrennt. Lateral und medial von demselben liegt wiederum Gelenkkapsel, die sich nach hinten erstreckt. Auf beiden Seiten ist letztere von je einem longitudinalen Band gedeckt, dem Lig. later. und med., das sich von dem entsprechenden Epicondylus vertikal nach unten an die mediale Seite der Tibia, resp. an das Capitulum fibulae heftet. Eröffnet man jetzt das Gelenk, so

sieht man, dass die Patella mit ihrem grösseren Theil auf dem äusseren Condylus fem. liegt. Dieser ist auch weiter nach oben hin mit Knorpel bedeekt. Bei den verschiedenen Stellungen des Beines ändert sie aber ihre Lage. Bei Streckstellung liegt sie so auf, dass ihr überknorpelter Theil über dem vorderen überknorpelten Theil des Femur steht. Bei Flexionsstellung korrespondirt ihre Knorpelfläehe mit der Unterfläche des Femur. Wenn man jetzt die Gelenkkapsel auf der Vorderseite breit eröffnet, am besten quer durch die Patella hindurch, und beide Wundränder stark naeh oben resp. unten anzieht, so überschaut man die ganze vordere Hälfte des Gelenks. Man sieht, dass die Patella, die in die vordere Wand der Kapsel eingeschaltet ist, auf der Innenseite Knorpel und in der Mitte einen längs verlaufenden First hat. Rings an dem Knorpel sitzt die Kapsel. Zu beiden Seiten und nach oben geht diese dann als Sack auf den Obersehenkel über und inserirt sich hier auf der Aussenseite beider Condylen, etwa 1 em hinter dem Rand der überknorpelten Fläehe, nahe den Epicondylen, so dass also die vordere und innere Fläehe der Condylen innerhalb des Gelenksaekes liegt. Naeh oben reicht dieser Gelenksack verschieden weit, hauptsächlich aber hängt es davon ab, ob eine Kommunikation vorhanden ist mit dem Schleimbeutel, der zwischen Quadriceps fem. und der unteren Vorderseite des Obersehenkelknochens liegt, der Bursa subcruralis. Meist stossen diese an einander und kommuniziren so breit, dass sie wie ein Saek aussehen. In wenig Fällen ist die Kommunikation nur eng. — Naeh unten geht die Gelenkkapsel auf die Tibia über und setzt sieh hier dicht an den Rand der überknorpelten Gelenk-Fläche an. Zwischen Lig. pat. und Gelenkkapsel ist eine grössere Portion Fettgewebe eingeschaltet, die zu beiden Seiten des Bandes sich nach aussen vorwölbt und leicht die Täuschung von Fluktuationsgefühl hervorrufen kann. Dieses Fett erhebt die Synovialis zu einer nach innen prominirenden Falte, so dass dadurch eine Zweitheilung des Gelenks angedeutet wird. Es legt sich zwischen die Patella und den Rand des Unterschenkels, wenn letzterer flektirt wird.

Zwischen beiden Condylen der Tibia ragt ein Knochenfortsatz, die Eminentia intereondylica hervor, der die Tibiagelenkfläehe gleichsam in zwei Theile theilt. Vor und hinter dieser Eminentia intercondyliea sieht man je eine leichte Einsenkung der Gelenkfläche, von welehen zwei kräftige Bänder, die Lig. cruciata entspringen. Von der vorderen geht das eine nach hinten oben und lateralwärts und inserirt sich an die mediale Fläche des Condylus lat. fem., während

das andere von der hinteren Grube nach vorn oben und medialwärts zieht zur lateralen Seite des Condylus med. fem. Diese beiden Bänder gelten als Hemmungsapparate gegen allzu grosse Rotation des Unterschenkels nach innen, ausserdem hemmt das vordere zu starke Fle-

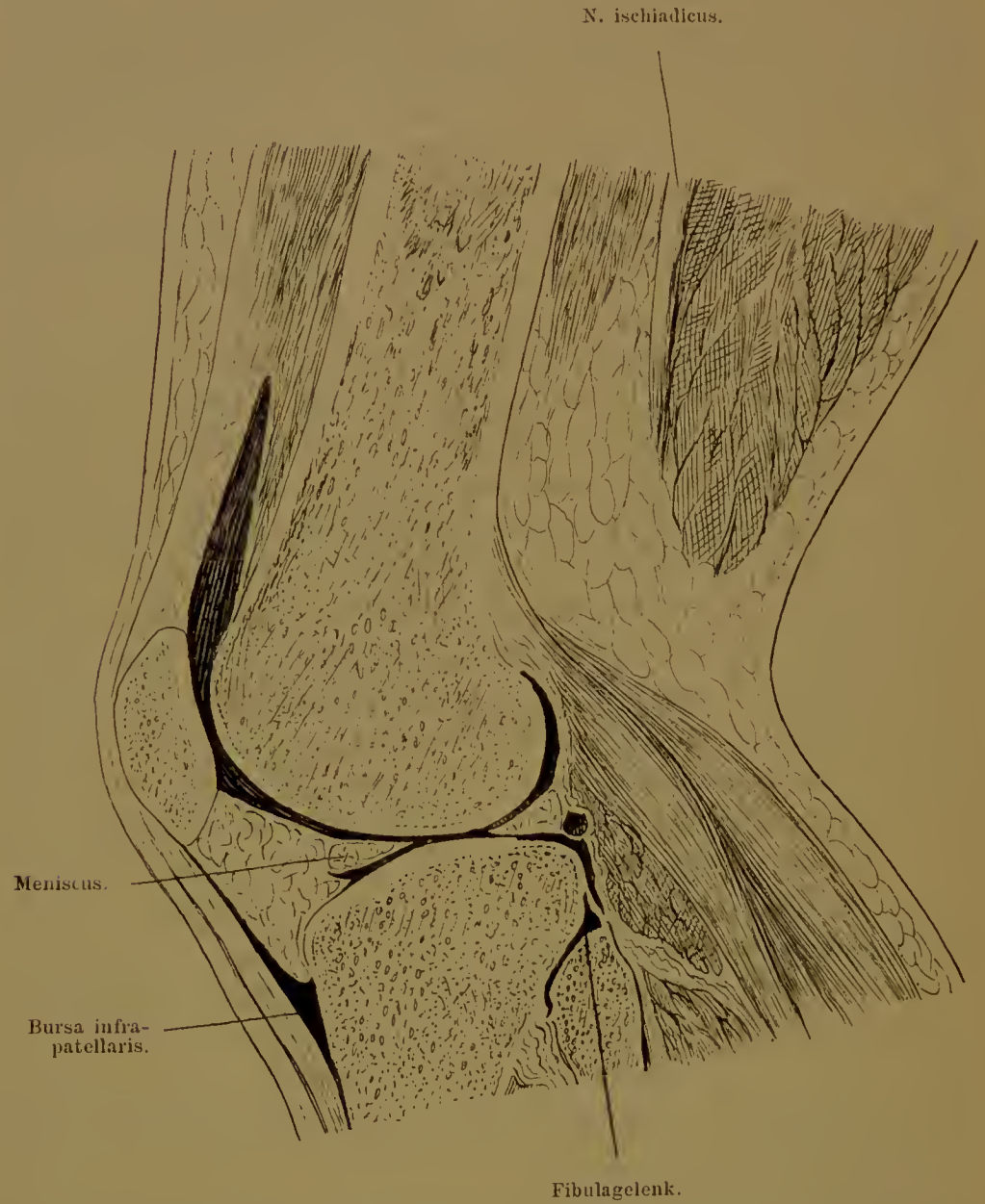

Fig. 92. Sagittalschnitt durch das Knie durch den lateralen Condylus femoris.

xionen, das hintere zu starke Extensionen. Der Rand der knorpeligen Tibiagelenkfläche ist noch von zwei Bandscheiben, den Menisci überzogen, die aussen dicker als innen den Raum zur Aufnahme der Femurcondylen vertiefen und dadurch die plane Gelenkfläche der

Tibia entsprechend der rundlichen des Femur machen. Der mediale halbmondförmige Meniscus entspringt von der vorderen und oberen Seite der Tibia, verläuft der Peripherie der Condylen entlang und setzt sich in die Fossa intercondylica post. der Tibia fort. Er ist mit der Kapsel verwachsen. Der laterale Meniscus beginnt hinter dem Lig. cruciatum ant. vor der Eminentia intercond. und verläuft fast in Kreisform bis nahe wieder an dieselbe heran. Auch dieser Meniscus ist mit der Kapsel verwachsen.

Gelegentlich können die Menisken, wenn die Gelenkkapsel weit und die Bänder schlaff sind, bei Rotationsbewegungen sich luxiren.

Flektirt man jetzt das Bein im Knie extrem, so kommen auch die überknorpelten Unterflächen der Femur-Condylen zum Vorschein. Sobald man nun die Lig. cruciata und lateralia durchschneidet, lassen sich die beiden Knochen, der Femur und die Tibia, weit von einander entfernen. Dann übersieht man auch den hinteren Theil der Kapsel, der viel kleiner als der vordere sich auf der Hinterseite beider Femurcondylen bis zum Ende des überknorpelten Theils in die Höhe erstreckt, während er an der Tibia sich auch dicht am überknorpelten Theil ansetzt (s. Fig. 91 und 92). Hinter der Kapsel liegen Bänder, Muskeln und Fettgewebe, welche die Kniekehlengefässe von der Kapsel trennen. Darauf werden wir später zurückkommen, wenn wir die Kniekehle besprechen. Die Bewegungen im Kniegelenk sind keine sehr mannigfaltigen, der Hauptsache nach sind es Beugungen und Streckungen, Beugungen des Unterschenkels bis zur Berührung des Oberschenkels, Streckungen bis etwas über einen gestreckten Winkel. Diese letzte Bewegung findet zunächst durch die Einkeilung der Menisken zwischen die beiden Knochen, dann durch die starken Kreuzbänder und die hintere Kapsel ihre Hemmung.

Da Tibia und Femur hauptsächlich durch diese Bänder in ihrer Lage zu einander fixirt werden, so müssen diese reissen, ehe eine Verschiebung, eine Verrenkung im Kniegelenk zu Stande kommen kann.

Abduktions- und Adduktions-Bewegungen sind in Streckstellung des Beins unmöglich. Das verhindern die seitlichen Bänder, die in Streckstellung gespannt, in Flexionsstellung jedoch erschlafft werden. Im letzteren Falle nähert sich Ursprung und Ansatzpunkt. Aus demselben Grund sind auch nur bei Beugung Rotationsbewegungen möglich, freilich auch dann nur in geringem Grad. Diese Rotationsbewegungen werden gewöhnlich so vollführt, dass sich der Condylus lat. mit dem lateralen Meniscus auf der Tibiagelenkfläche nach innen dreht.

51. Kapitel.

Die Kniekehlengegend.

Haut, Subcutangewebe und Faseie der **Kniekehlengegend** sind nicht erheblich anders als auf der Vorderseite. Auf der medialen Seite läuft im subcutanen Bindegewebe eine grössere Hautvene. Sobald die Fascie, die eine einfache Fortsetzung der Oberschenkelfaseie ist, weggenommen ist, erkennt man die eigenthümliche Gestalt der Kniekehle. Oben wird sie von den divergirenden Muskeln, lateral dem Biceps, medial dem Semitendinosus und Semimembranosus begrenzt. Unten bilden die Grenze die beiden Köpfe des Gastroenemius, die beide oberhalb des Condylus femor lat. und med., der mediale etwas tiefer als der laterale, von dem Planum popliteum femoris entspringen und nach unten konvergiren. Oberhalb des lateralen Kopfes entspringt noch der kleine M. plantaris und zieht hinter dem Gastroenemius herab. So entsteht eine rautenförmige Grube zwischen den Muskelbäuchen, die mit Fett ausgefüllt sind. In diesem Fett liegt nun ziemlich oberflächlich der N. tibialis. Im oberen Winkel der Kniekehle theilt sich meist der N. ischiadicus in seine zwei Zweige, den N. tibialis und N. peroneus. Ersterer zieht in fast senkrechter Richtung nach unten ungefähr in der Mitte der Kniekehle, während der N. peroneus am Innenrand des M. biceps herabzieht bis zu dessen Ansatz am Capitulum fibulae, wo er sich auf die Aussenseite und Vorderseite herumschlägt. Medial vom N. tibialis und etwas tiefer zieht die V. poplitea durch die Kniekehle auch in vertikaler Richtung; sie ist innig verbunden mit der Art. poplitea, die noch etwas weiter medialwärts und noch etwas tiefer liegt. Sobald die Arterie mit der Vene aus dem Adduktorenkanal heraus auf die Hinterseite des Obersehenkels getreten ist, geht sie über die Hinterseite des Vastus med. und kommt dann auf eine Fettschicht zu liegen, die zwischen ihr und dem Planum popl. eingeschaltet ist. Schliesslich liegt sie der Hinterfläche der Gelenkkapsel nahe, namentlich dem Theil, der dem hinteren Gelenkspalt entspricht. Es verändert sich so also die Lage der Vene zur Arterie von der Inguinalgegend bis zur Kniekehle vollständig. Während dieses Verlaufs durch die Kniekehle giebt die Arterie mehrere Muskeläste, zwei obere, zwei untere und eine mittlere Art. articularis genu ab, die recht tief liegen und sowohl die Gelenkkapsel ver-

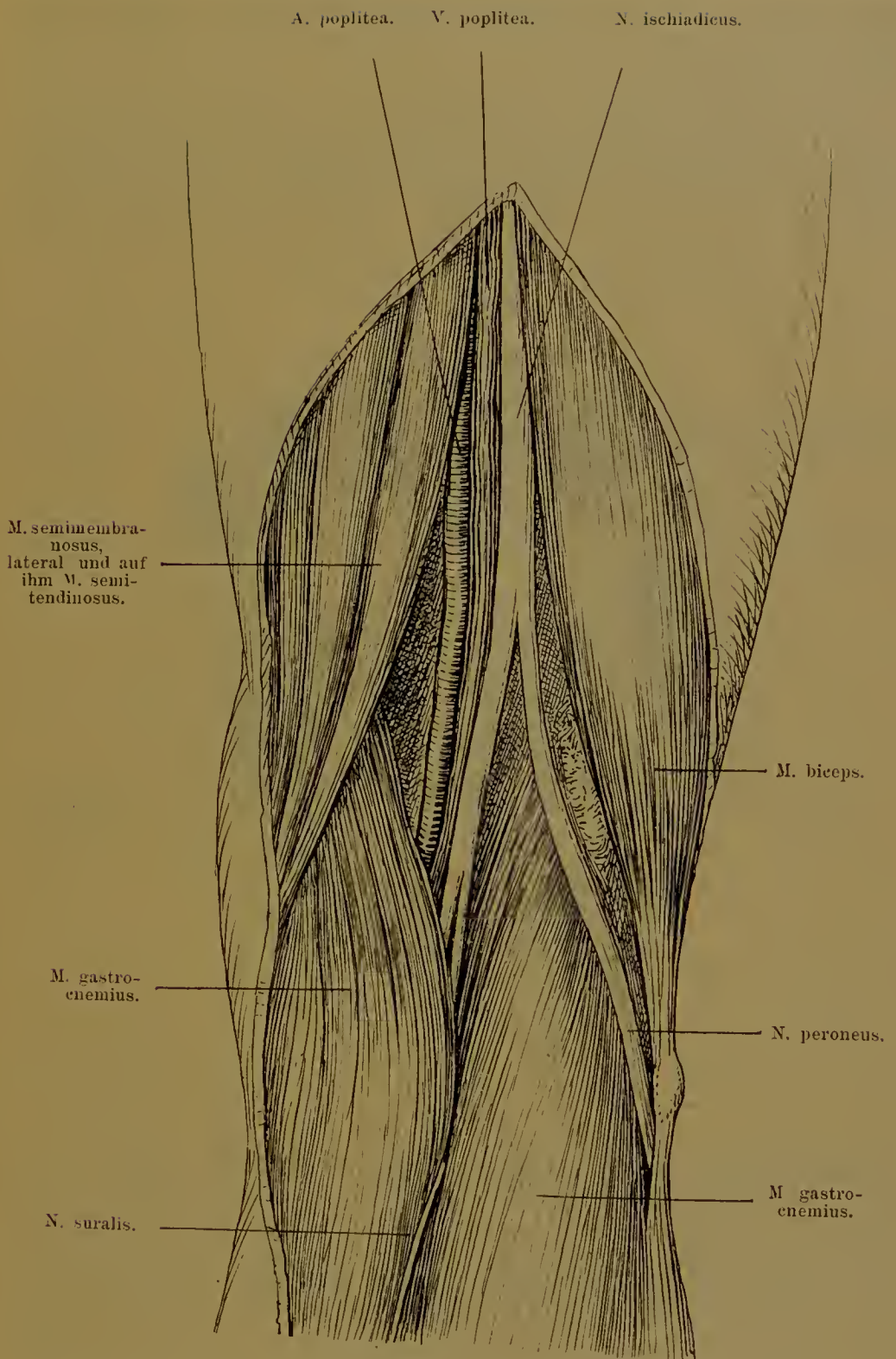

Fig. 93. Rechte Kniekehlengegend nach Entfernung der Haut und des Fettes. Theilung des N. ischiadicus in den N. tibialis und peroneus.

sorgen, als das Rete articulare genu bilden helfen. Um sie herum liegen mehrere Lymphdrüsen, die nur selten an pathologischen Prozessen theilnehmen.

Für die Unterbindung der Arterie muss man daran denken, dass die Vene oberflächlicher und etwas mehr lateral liegt. Vor einiger Zeit wurde in chirurgischen Kreisen die Frage aufgeworfen, ob man bei der Exstirpation des hinteren Kniegelenkkapseltheils, wie sie die tuberkulöse Gonitis

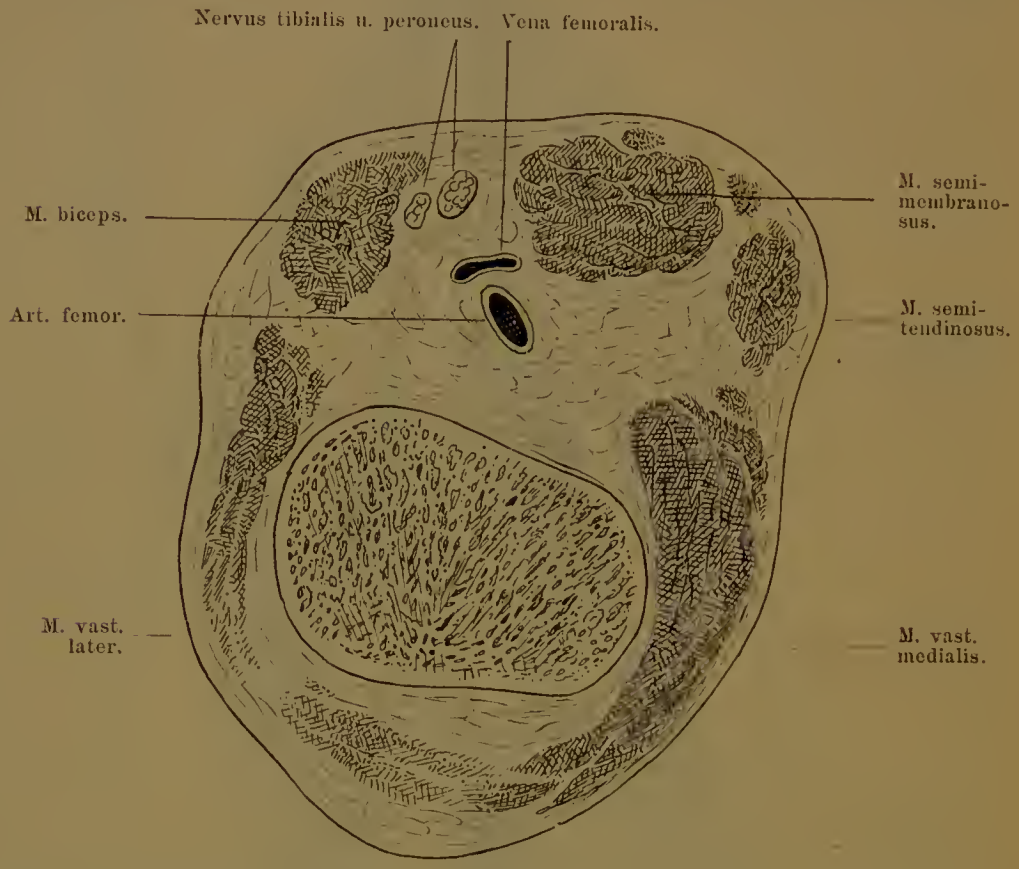

Fig. 94. Querschnitt durch den rechten Oberschenkel dicht oberhalb des Kniegelenks.

erheischt, leicht die Arteria poplitea verletzen könnte. Die Kapsel ist, wie wir sahen, durch derbe Bänder von der Arterie getrennt, ausserdem überschreitet die Tuberkulose doch nur ausnahmsweise hier den fibrösen Theil der Kapsel. Es gelingt daher bei einiger Vorsicht so gut wie ausnahmslos die kranke Kapsel zu entfernen ohne die Gefässe zu verletzen. Immerhin ist es gut sich einzuprägen, dass die Arterie nicht allzu weit von der hinteren Kapselwand entfernt und schon nicht mehr genau in der Mitte liegt, sondern etwas lateral.

Entfernt man jetzt die beiden Ursprünge des Gastrocnemius und des Plantaris, dann sieht man, dass die grossen Gefässe und der Nerv oben auf der Gelenkkapsel, resp. einem Band, unten jedoch auf einem

Muskel liegen, der schräg über die mittlere hintere Gelenkgegend zieht. Es ist der M. popliteus, der vom lateralen Band gedeckt unterhalb des Condylus lat. entspringt und schräg herab zur hinteren und medialen Seite der Tibia zieht. Hinter seinem oberen Theil liegt ein Schleimbeutel, der ihn von der Gelenkkapsel, mit der er im übrigen verwachsen ist, trennt. Dieser Schleimbeutel, die Bursa mucosa subpoplitea, kommunizirt beständig mit der Kniegelenkshöhle.

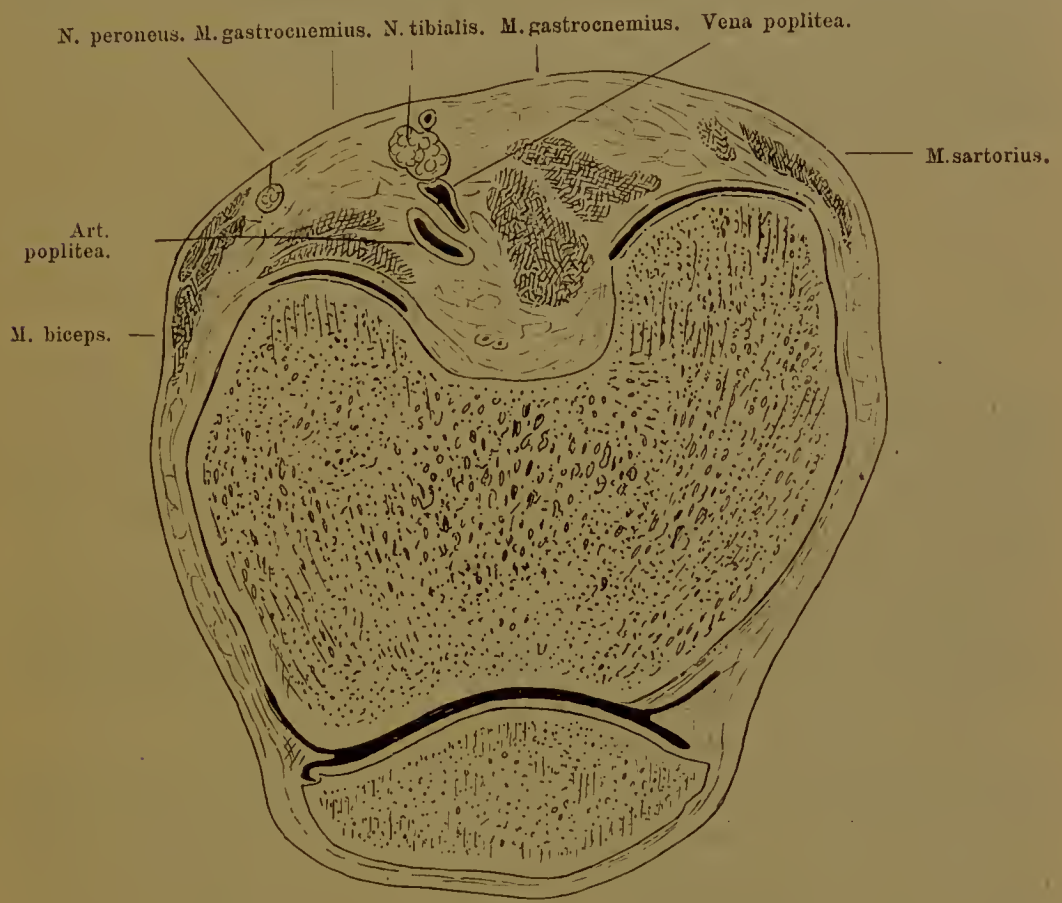

Fig. 95. Querschnitt durch die rechte Kniegelenksgegend in der Höhe der Mitte der Patella. Man sieht die Lage der Gefässe und Nerven zu einander. Vorn und hinten auf beiden Condylen ist die Gelenkkapsel quer durchtrennt.

Die Kniegelenkkapsel wird auf ihrer hinteren Seite verstärkt durch bänderartige sehnige Ausbreitungen der Muskeln, z. B. des M. semimembranosus, von dessen Ansatz am medialen Condylus der Tibia das Lig. popliteum obliquum schräg nach oben zum Condylus lat. verläuft. Zwischen dem medialen Bauch des Gastrocnemius und der starken Ansatzsehne des M. semimembranosus findet man gewöhnlich einen Schleimbeutel, die Bursa semimembranosa,

die gelegentlich mit dem Kniegelenk kommunizirt. Schliesslich ist noch ein Schleimbeutel zu erwähnen, der zwischen der Sehne des Biceps femor. und dem Capitulum fibulae liegt.

Diese Schleimbeutel können alle gelegentlich der Sitz von Hydropsien und damit Gegenstand chirurgischer Eingriffe werden.

Lateral nach unten von dem Tibia-femoralgelenk liegt ein Gelenk von nebensächlicher Bedeutung, das Gelenk zwischen Tibia und Fibula (s. Fig. 90 u. 91). Der Kopf der Fibula und die laterale Fläche der Tibia tragen beide eine platte überknorpelte Gelenkfläche, die in eine straffe Kapsel eingeschlossen sind. Vorn und hinten ist die Kapsel durch kurze Bänder verstärkt.

52. Kapitel.

Die Vorderseite des Unterschenkels.

Unter der Haut der **Vorderseite des Unterschenkels,** die eine individuell sehr verschieden dicke Fettunterlage hat, ziehen normaler Weise nur unbedeutende Aeste der Vena saphena magna und Hautnerven, die lateral aus dem N. peroneus superficialis, medial aus dem Saphenus maj. stammen, dahin.

Doch erweitern und schlängeln sich die Venen gar nicht selten recht beträchtlich, namentlich bei sehr langbeinigen Menschen. Sie werden varikös und führen zu Stauungen, deren häufige Folge, Ekzeme und Beingeschwüre, dem Arzt viel zu schaffen machen.

Unter dem subcutanen Fettgewebe liegt die Fascie, die deutlich ausgeprägt den ganzen Unterschenkel umhüllt. Sie überzieht auf der medialen Seite die Vorderfläche der Tibia, mit deren Periost sie verwachsen ist, und spannt sich nach aussen über die vorderen Muskeln zur Fibula hinüber. Nimmt man sie weg, so liegen vor uns lateral von der Tibia die vorderen Muskeln des Unterschenkels. Der Tibia zunächst der M. tibialis ant., der vom Cond. lat. der Tibia und dessen Umgebung entspringt und auf der vorderen Seite des Unterschenkels zum ersten Keilbein und ersten Metatarsus herabzieht. Lateral schliesst sich an ihn der M. extensor digit. ped. long., der auch vom Cond. lat. tibiae und dazu noch vom Capitulum fibulae ausgeht und ebenfalls auf der Vorderseite nach unten zu den vier letzten Zehen läuft. Und auf der lateralen Seite der Peroneus tertius, der sich zur fünften Zehe begiebt. Zwischen M. tibialis antic. und dem Musc. ext. dig. com. kommt etwas weiter unten noch ein Muskel zum Vorschein, der M. ext. hall. long., der vom mittleren

Theil der medialen Seite der Fibula und vom Lig. interosseum entspringt und zur zweiten Phalanx der grossen Zehe verläuft. Diese vier Muskeln werden in ein Bündel zusammengefasst dadurch, dass von der Fascie ein Septum intermusculare zur Vorderseite der Fibula geht. Lateral von diesem Zwischenmuskelband, zwischen ihm und der Insertion der Fascie an der Fibula liegt der M. peroneus longus und der Peroneus brevis. Ersterer verläuft von dem Capitulum fibulae und der lateralen Fläche der Fibula entspringend hinter dem lateralen Knöchel durch die Fusssohle zur Basis des ersten Metatarsus, während der Peroneus brevis von der äusseren Fibulafläche, bedeckt vom Peroneus long., ebenfalls hinter dem Malleolus lat. zur Tuberositas des fünften Metatarsus verläuft. Oben hinten unter dem Capitulum fibulae etwa 1 cm davon entfernt sieht man den N. peroneus in den M. peroneus longus eintreten, wo er sich sogleich in den N. peron. superficialis und profundus theilt. Will man diese weiter verfolgen, so muss man die Muskeln wegnehmen. Der Peroneus superficialis durchbohrt den M. peron. long., läuft dann zwischen Peroneus longus und brevis eine Strecke weit herab, versorgt diese Muskeln und perforirt dann die Fascie, um die Haut mit sensiblen Aesten zu versehen. Der tiefe Ast dagegen, der die übrigen vorderen Unterschenkelmuskeln versorgt, durchsetzt den M. ext. dig. comm. und legt sich hier an die Art. tib. ant. Diese kommt durch einen Schlitz im Lig. interosseum zwischen Tibia und Fibula von der Hinterseite hervor, läuft auf diesem Bande nach unten zuerst zwischen M. tib. antic. und M. ext. dig. comm. und verlässt erst im unteren Drittel das Ligament und geht zur Dorsalseite des Fusses. Sie läuft stets an der lateralen Seite des M. tibial. ant. aber in der Tiefe und wird abgesehen von zwei Venen auf ihrer lateralen Seite von dem N. peron. prof. begleitet. In der Gegend des Fusses laufen dann Arterie und Nerv unter der Sehne des Ext. hall. hindurch zu dessen lateraler Seite. Während dieses Verlaufs giebt die Arterie kurz nach ihrem Durchtritt durch das Lig. interosseum die Art. recurrens tib. antic. nach oben ab.

53. Kapitel.

Die Hinterseite des Unterschenkels.

Die Haut der **Hinterseite des Unterschenkels** ist nicht wesentlich verschieden von der der Vorderseite. Doch ist das subcutane Fettgewebe meist viel stärker entwickelt. In diesem finden sich

gewöhnlich zwei grössere Stämme von Hautvenen, der eine ist die Saphena magna, die auf der Innenseite und Hinterseite des Unterschenkels emporzieht. Auf der lateralen Seite mehr läuft der andere, der aus demselben Venenplexus stammt, die V. saphena parva, die in der Fossa poplitea sich in die V. poplitea ergiesst.

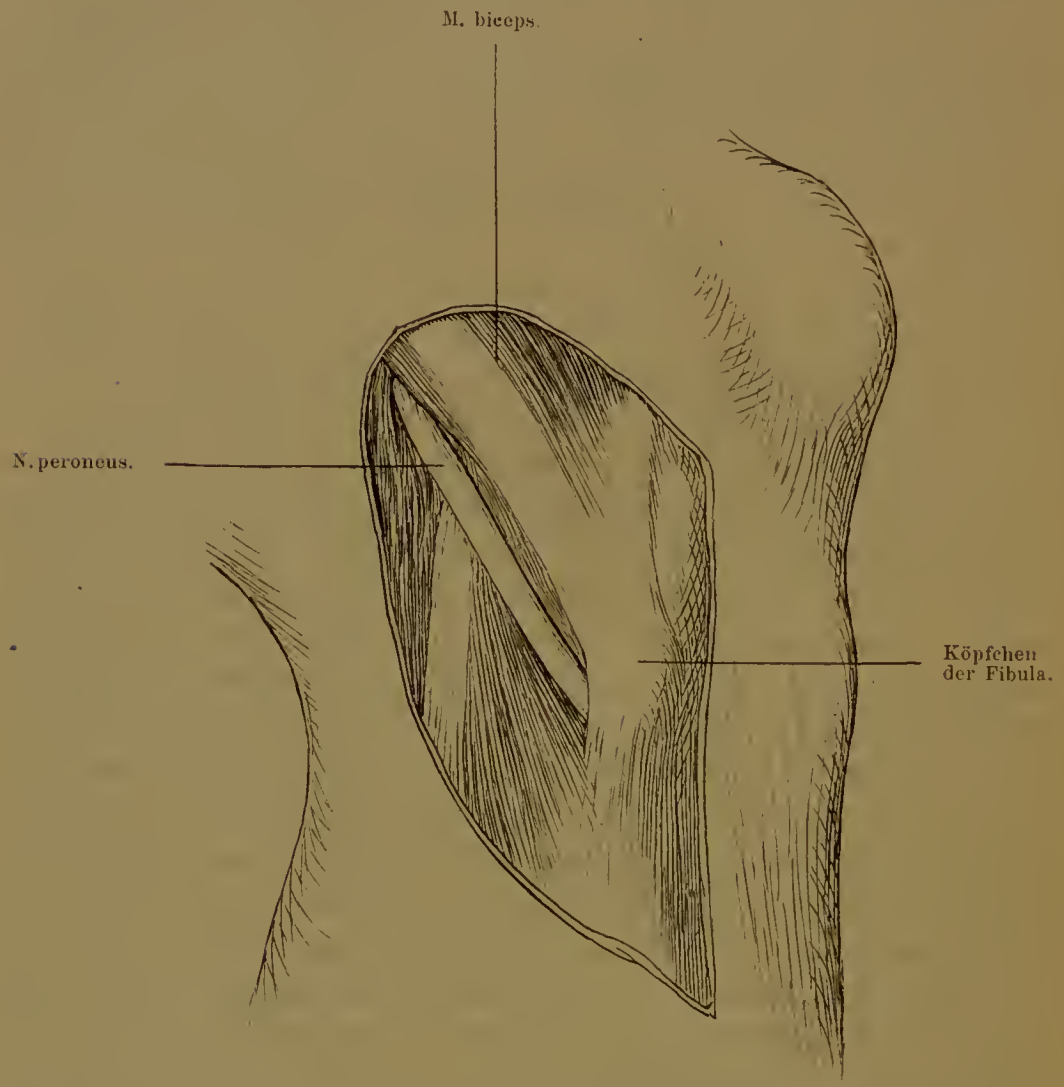

Fig. 96. Kniegelenksgegend von der Aussenseite nach Wegnahme der Haut und Fascie, um die Lage des N. peroneus am Fibulaköpfchen zu zeigen.

Recht häufig sind diese Venen, namentlich die Saphena magna Sitz von varikösen Erweiterungen.

Die V. saphena magna ist begleitet von einer Reihe oberflächlicher Lymphgefässe und aussen verläuft mit ihr, nur etwas hinter ihr, der N. saph. maj. Unter dem subcutanen Fettgewebe liegt die Fascie, die, eine Fortsetzung der Fascie der Vorderseite, vom

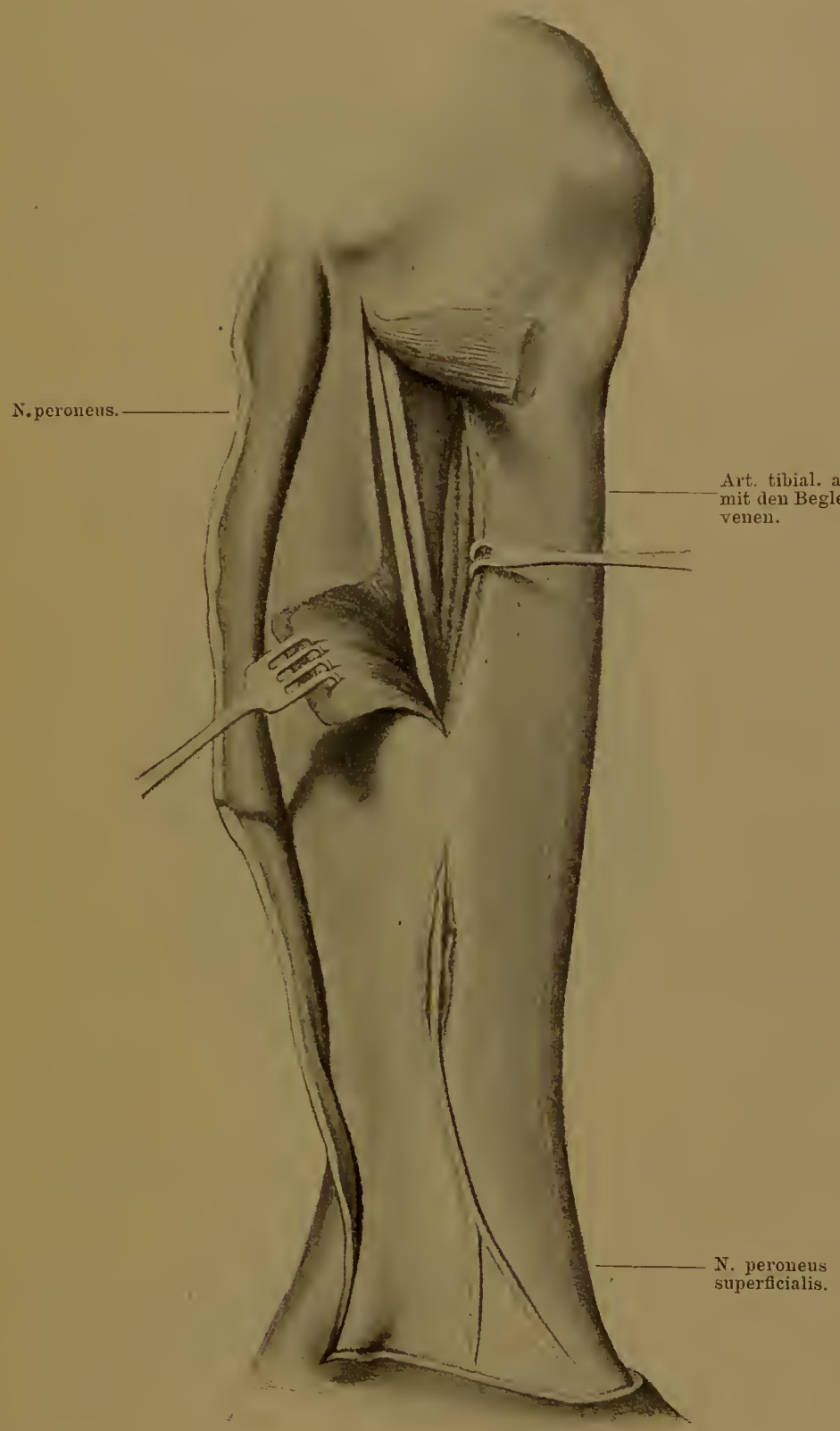

Fig. 97. Aussenseite des Unterschenkels. Haut weg. M. peroneus longus durchtrennt, um den Verlauf des N. peroneus, seines tiefen und oberflächlichen Astes und der Art. peronea zu zeigen.

medialen Rand der Tibia zum lateralen der Fibula verläuft. Sie hüllt sämmtliche Theile der Hinterseite ein. Nach Wegnahme der Fascie kommt man auf die oberflächliche Schicht der Muskeln, zunächst den M. gastroenemius, dessen Ursprung mit zwei Köpfen wir bei der Untersuchung der Kniekehle beschrieben haben. Die beiden Bäuche vereinigen sich zu einem mächtigen dicken Muskel, der nach unten zu sich dann verjüngt und mit der Achillessehne sich an die

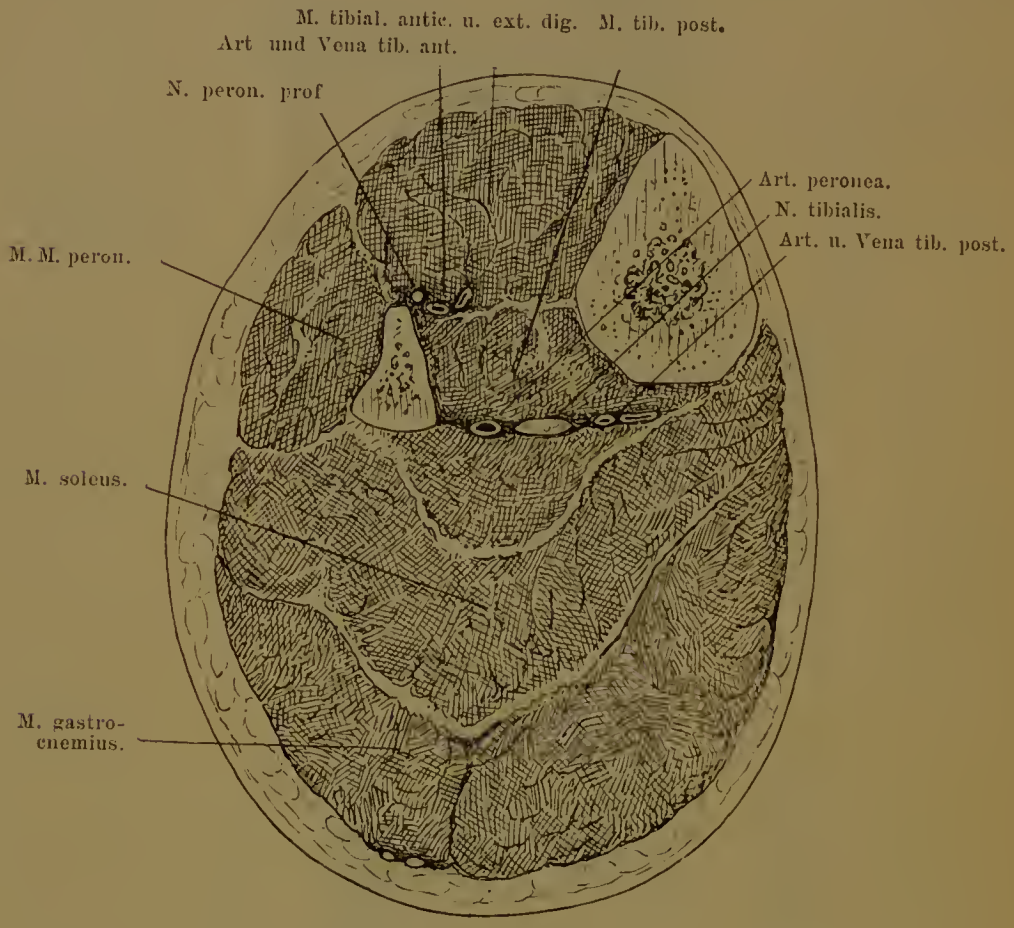

Fig. 98. Querschnitt des linken Unterschenkels. Untere Schnittfläche.

Ferse hinten ansetzt. Hinter ihm verläuft der M. plantaris vom lateralen Condylus und heftet seine dünne Sehne an den medialen Theil des Fersenhöckers. Jetzt folgt der dritte dieser Muskeln, der M. soleus, der vom Köpfchen und oberen Drittel der Fibula, von der medialen Kante der Tibia entspringt, und sich mit dem Gastroenemius zu einer starken Sehne, der Achillessehne vereinigt. Diese Sehne setzt sich, indem sie sich verbreitert, an dem hinteren Theil des Fersenhöckers an und ist oben meist durch einen Schleim-

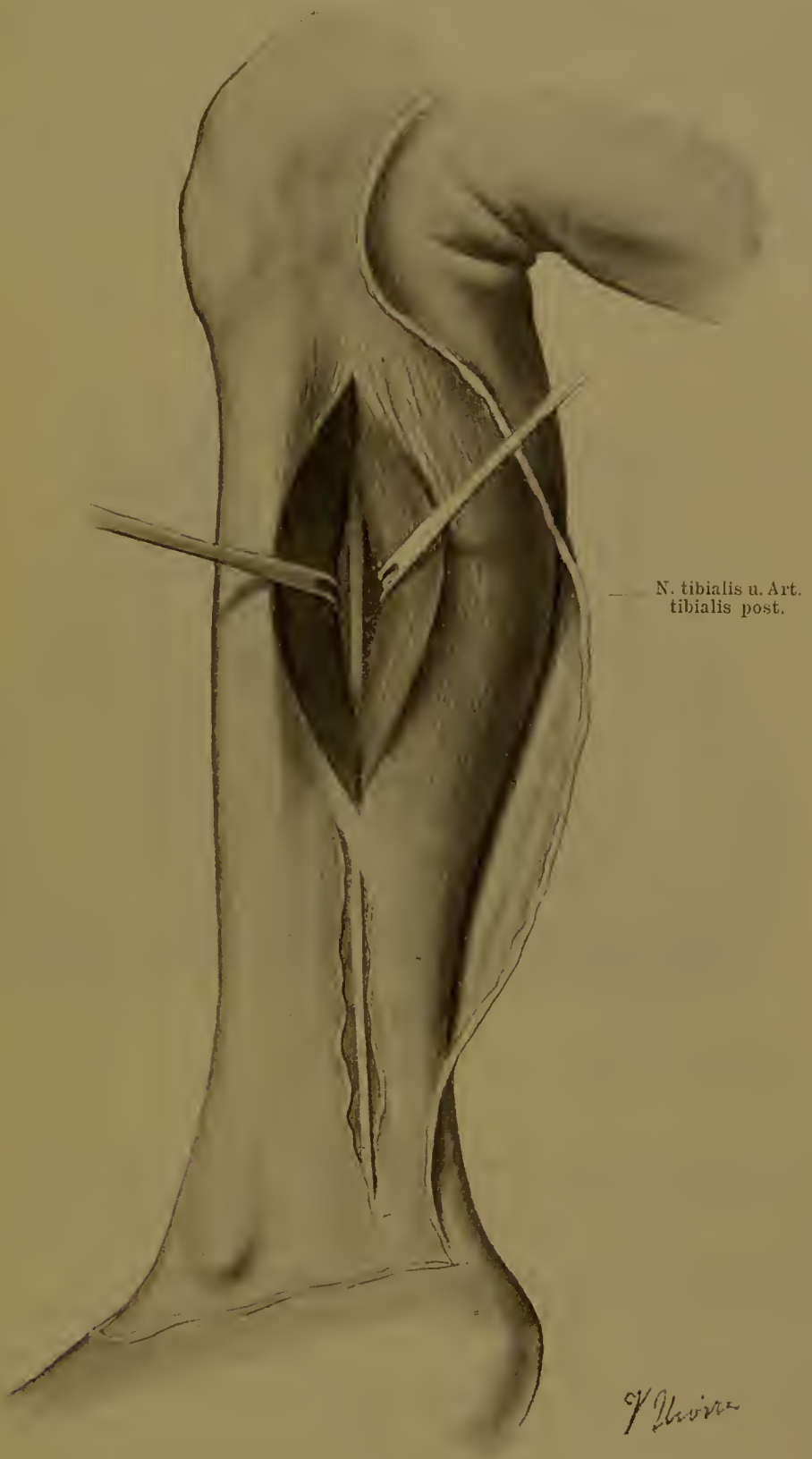

Fig. 99. Innen- und Hinterseite des Untersehenkels. Haut weg. Muskeln auseinander gezogen, um den Verlauf des N. tibialis und der Art. tib. post. zu zeigen.

beutel, die Bursa achillea, von dem Knochen getrennt. Etwa 2—3 cm oberhalb dieses Ansatzpunktes hat diese mächtige Sehne ihre schmalste Stelle.

Hier wird sie auch bei Spitz- oder Klumpfuss gewöhnlich durchschnitten. Wenn man sich bei der Tenotomie dicht an die Sehne selbst hält, so ist die Gefahr erhebliche Gefässe zu verletzen sehr gering, namentlich wenn man den Fuss dorsal flektirt, weil durch letzteres Manöver die Sehne noch weiter von ihrer Unterlage entfernt wird.

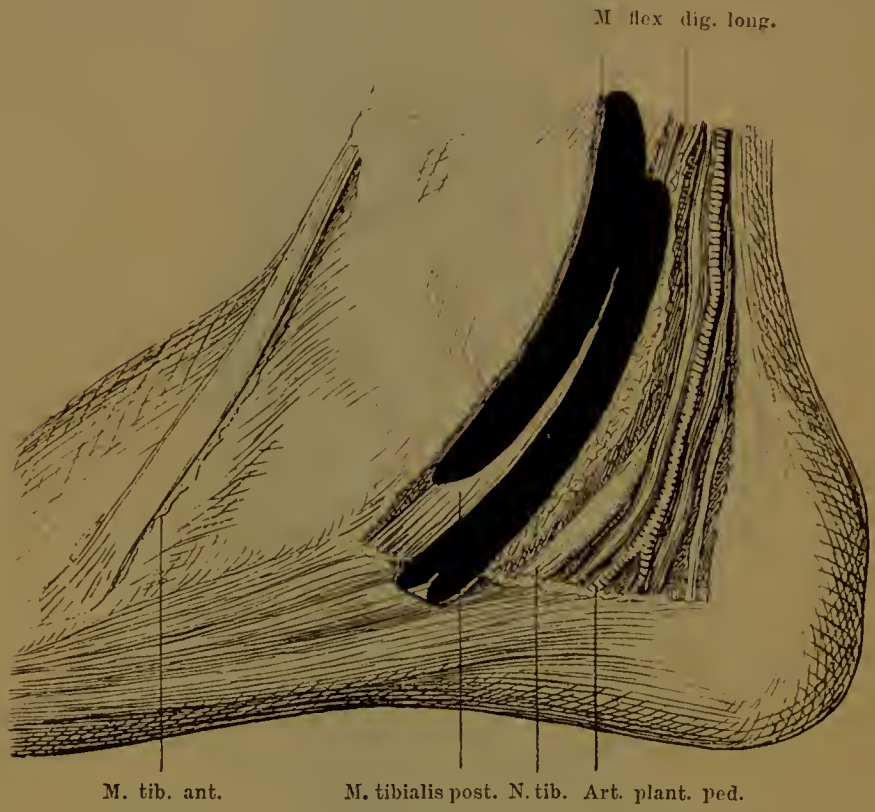

Fig. 100. Die Sehnenscheiden des M. tibial post. und des M. flex. dig. long.

Nimmt man jetzt diese Muskelpartien weg, so stösst man zunächst auf ein Fascienblatt, das von der medialen Tibiakante herüber zur lateralen Kante der Fibula zieht, das jedoch in der oberen Hälfte des Unterschenkels meist nicht sehr ausgeprägt ist, jedoch nach unten zu stärker wird. Hier unten ist es von der Achillessehne durch eine Schicht von Fett und Bindegewebe getrennt. Nach vorn von diesem tiefen Fascienblatt liegen die Gefässe und Nerven der Hinterseite. Die Art. poplitea verläuft, wie wir sahen, über den M. poplit. mit dem N. tibialis in der Mitte des Beines herab und giebt etwa in der Höhe des oberen Randes des M. solcus die Art. tibial. ant. nach vorn ab, dann theilt sie sich hinter dem M. solcus in die Art.

tibial. post. und die A. peronea. Beide Aeste laufen jetzt etwas schräg nach unten, die Art. tib. post. nach innen, die Peronea nach aussen. Die Tibialis post. ist auf ihrem Wege begleitet von zwei tiefen Venen, von Lymphgefässen und dem N. tibialis. Dieser liegt meist etwas lateraler als die Arterie. Die Gefässe und Nerven kommen dann hinter dem medialen Knöchel oberflächlicher

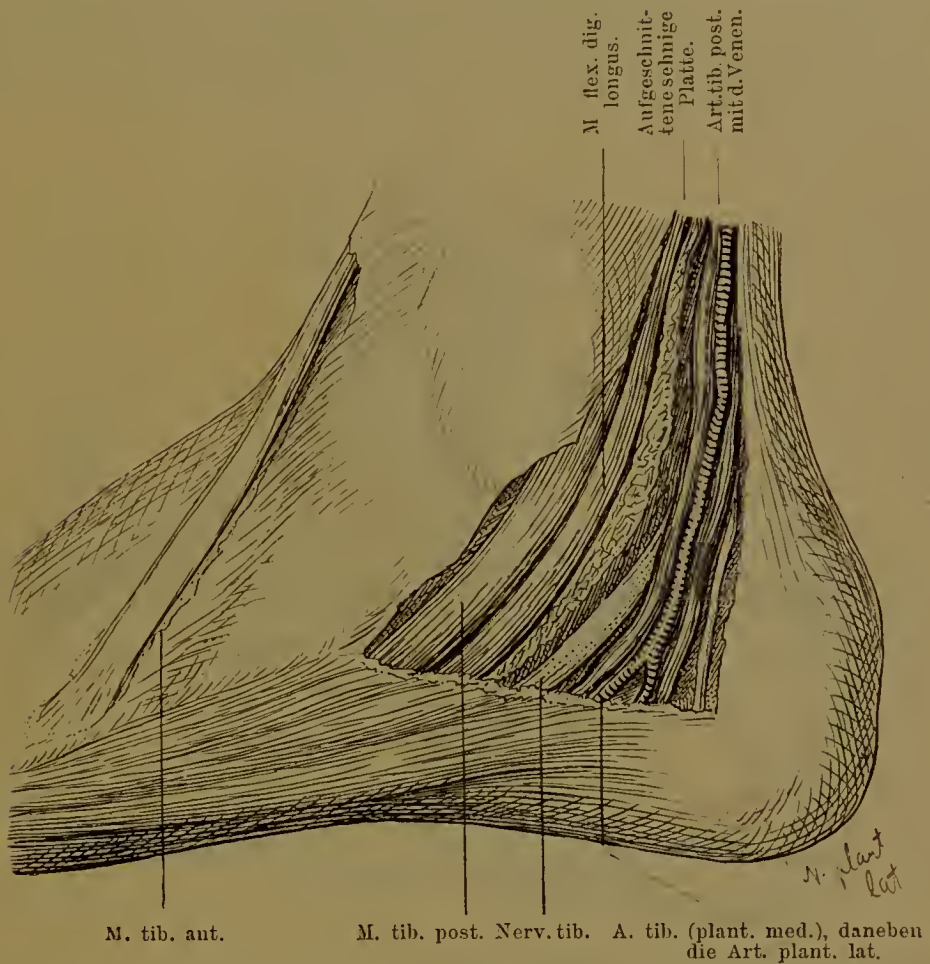

Fig. 101. Die Innenseite der hinteren Hälfte des rechten Fusses blossgelegt. Haut und Fascie weggenommen; ein Stück des M. abduct. hall. weggeschnitten. Die Sehne des M. flex. hall. lg. ist nicht sichtbar, sie liegt hinter den Gefässen und Nerven.

zu liegen. Die Peronea dagegen zieht auch in Begleitung von zwei Venen herunter nach aussen und geht hinter dem lateralen Knöchel herum zum Fuss. Nach vorn von diesen Gefässen kommt man auf eine tiefe Schicht von Muskeln, die auf dem Lig. interosseum aufliegt, den M. popliteus, der schon früher beschrieben, dann folgt der Flexor hall. long. Dieser entspringt vom mittleren Theil der hinteren und medialen Fläche der Fibula und zieht in einer Rinne des Talus und Calcaneus hinter dem medialen Knöchel zur Fusssohle,

zur grossen Zehe. Medial von diesem Muskel kommt der Flexor dig. long. von der hinteren Fläche der Tibia, zieht schief nach unten am medialen Theil der hinteren Seite der Articulatio talo-cruralis vorbei in der Rinne des medialen Knöchels etwas medianwärts vom Flexor hall. long. Hinter diesen Muskeln liegt der M. tib. post., der dicht unter und lateralwärts vom Popliteus abgeht. Er entspringt von beiden Knochen und der Kapsel des Tibia-fibulargelenks, füllt den Raum zwischen beiden Knochen aus und zieht auf der Hinterseite der Tibia in der Rinne des Malleolus med. nach unten und vor

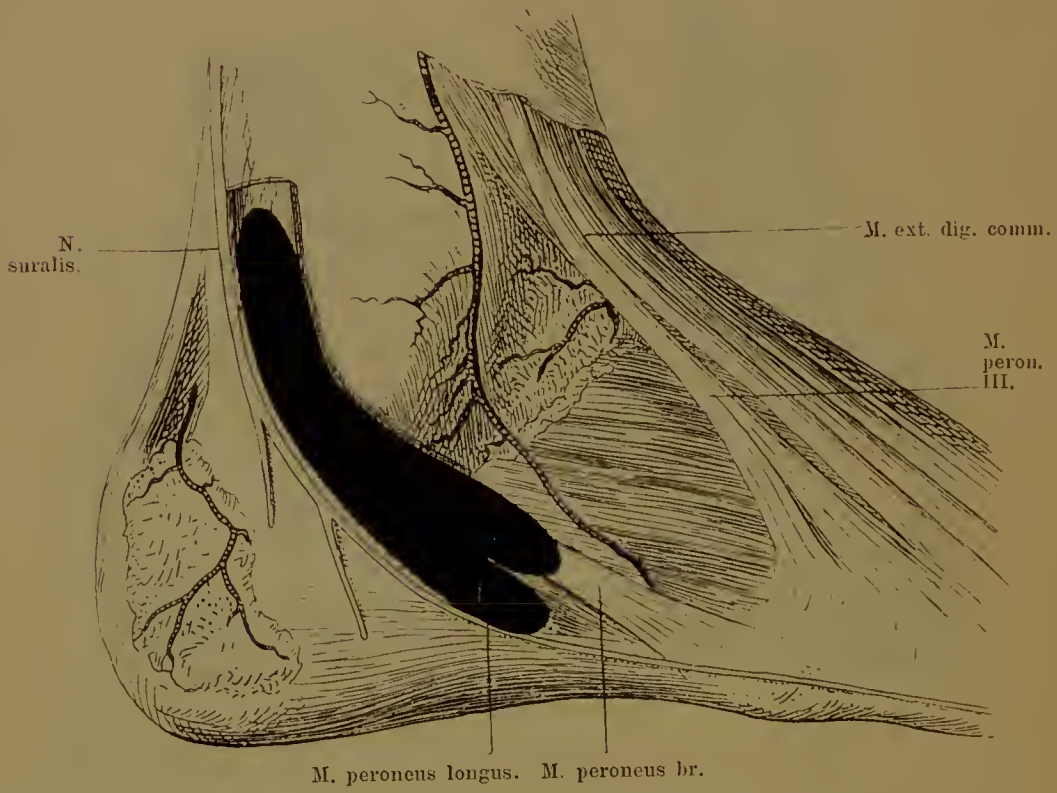

Fig. 102. Die Sehnenscheiden der M. peroneus long. et brevis.

der Sehne des Flexor dig. long. herum zur Plantarfläche des Os naviculare und ersten Keilbeins. Diese drei Muskeln sind unten in ihrem sehnigen Theil von Sehnenscheiden umkleidet. Diese reichen für den Tib. post. von $5^1/_2$ cm über der Knöchelspitze, für den Flex. dig. long. von 4 cm über die Knöchelspitze, für den Flex. hall. von 2 cm über die Knöchelspitze bis zur Kreuzung der Sehnen mit dem Schiffbein. Hinter ihnen liegen die Knochen mit dem Lig. interosseum, die in der oberen Hälfte ziemlich weit von einander abstehen, während sie im unteren Theil sich einander stark nähern, so dass sie hier fast ganz einander anliegen.

Die Unterschenkelknochen sind sehr häufig von Frakturen heimgesucht und namentlich solchen zwischen mittlerem und unterem Drittel. Da die Tibia normalerweise eine scharfe Kante hat und in Folge dessen die Bruchstücke häufig sehr scharf und spitz sind, da die ganze vordere und innere Fläche dieser Knochen direkt unter der Haut ohne Zwischenlage von Muskeln liegt, so sind diese Frakturen häufig komplizirte.

Betrachten wir noch, ehe wir den Unterschenkel ganz verlassen, die Gegend der Achillessehne etwas genauer. Sie bildet die Hinterseite der Fussgelenksgegend.

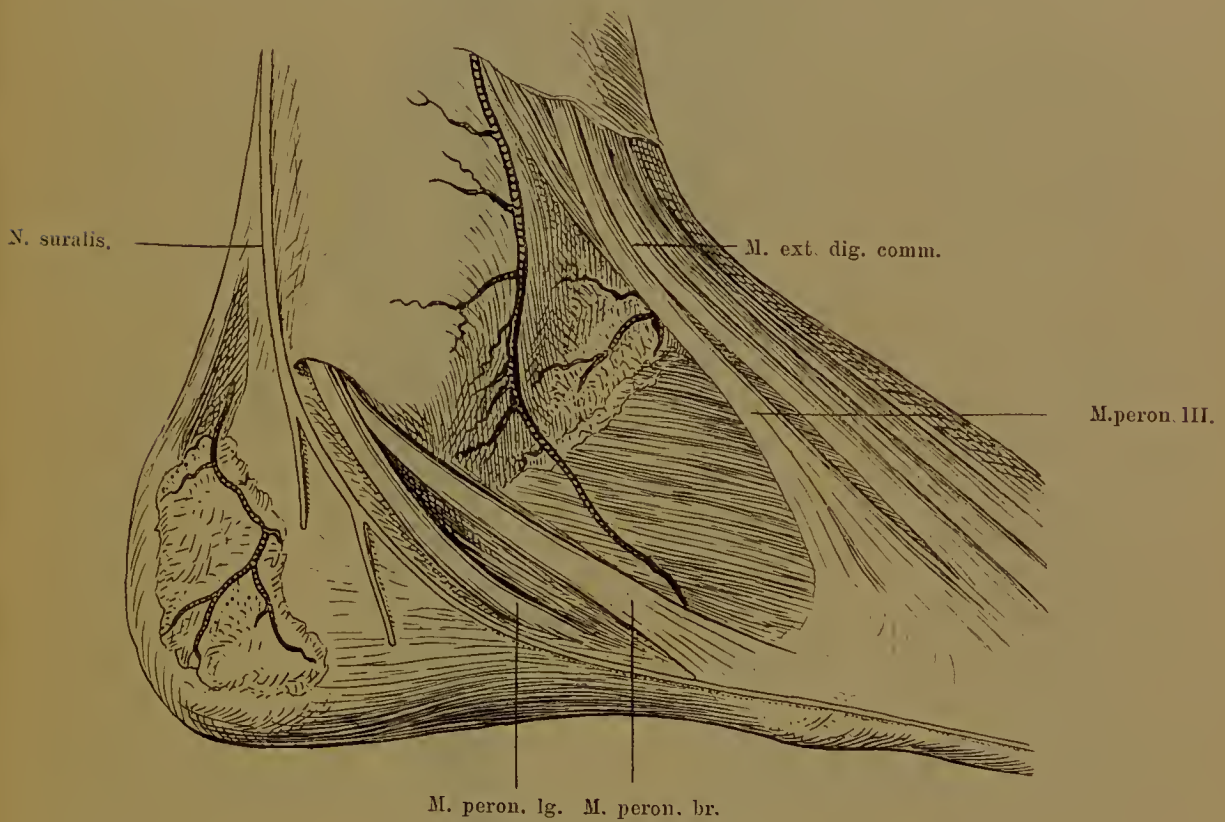

Fig. 103. Rechte Fussgelenksgegend von aussen nach Wegnahme der Haut und der Fascie. Zwischen dem Peron. III und dem Peron. brevis sieht man den Ext. dig. br. und vor dem lat. Knöchel den lateralen Ast der Art. dors. pedis.

Vor der Achillessehne hatten wir Fettbindegewebe gefunden, das den Raum ausfüllt, der durch das Nachhintenweichen der Achillessehne bei ihrem Ansatz an den Fersenhöcker entsteht. Nach Spaltung der Fascie, die die übrigen Weichtheile umhüllt, sieht man auf der medialen Seite in einem besonderen Fach die von zwei Venen begleitete Art. tibialis post. und dahinter den Nerv. tibialis von oben herab ziehen und in starkem Bogen nach vorn zum Fuss umbiegen. Weiter nach vorn dicht hinter dem medialen Knöchel laufen in gleicher Richtung unter einer sehnigen Platte, die sich vom Cal-

caneus zum medialen Knöchel zieht, die Sehne des M. flex. dig. long. und vor ihm die des M. tib. post. zur Innenseite des Fusses. Wenn man nun diese Gefässe und Nerven entfernt, so findet man vor der sehnigen Platte, die ihre Unterlage bildet, den medialen Theil

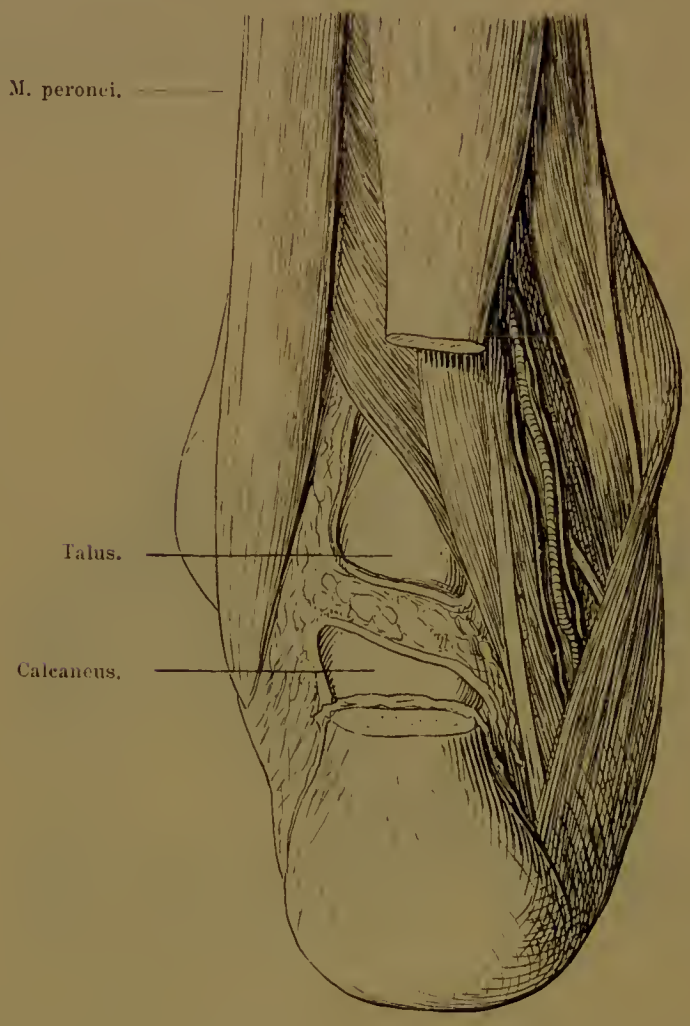

Fig. 104. Linke Fussgelenksgegend von hinten nach Entfernung der Haut und Fascie, ein Stück der Achillessehne weggeschnitten. Die hintere Wand der Fussgelenkkapsel entfernt, um den Talus sichtbar zu machen, ebenso die Wand des Talocalcaneus-Gelenks entfernt, um das Fersenbein blosszulegen. Auf der medialen Seite sieht man die Art. tib. post. von 2 Venen begleitet und den N. plant. medialis und lateralis des N. tibialis post.

der Tibia und die Kapsel des Fussgelenkes vorliegend. Spaltet man dieselbe Fascienplatte, die auch die Bedeckung für die vorderen Sehnen giebt, nach hinten von dieser Stelle, so kommt wieder in einem besonderen Fach eine Sehne zum Vorschein, die ganz gedeckt von der Achillessehne, ungefähr über die Mitte des hinteren Theiles

des Talo-cruralgelenkes läuft und in einer Knochenrinne des Talus und Calcaneus etwas medialwärts und schräg nach innen unten zieht, es ist die Sehne des M. flex. hall. longus.

Auf der lateralen Seite der Achillessehne läuft im Subcutangewebe der Nervus suralis, unter der Fascie die schwache Art. peronea, die durch einen queren Ast hier mit der Art. tibialis post. kommunizirt. Nach vorn findet sich eine derbe sehnige Platte, die sich vom Calcaneus zum äusseren Knöchel zieht. Unter dieser liegen in einem besonderen Fach die Peronealsehnen und zwar so, dass sie dicht hinter dem Knöchel verlaufen, durch jenes sehnige Band an diesen fixirt. Die Sehne des M. peron. longus liegt oberflächlicher als die des Peroneus brevis; letztere tritt unter der ersteren sie kreuzend von hinten nach vorn. Vor diesen liegt der laterale Knöchel und der laterale Theil der Tibia, beide durch das Lig. tibio-fibulare post. verbunden.

Die Peronealsehnen und die Sehne des Flexor. hall. long. umschliessen dadurch, dass sie schräg nach aussen und innen auseinander gehen, einen dreieckigen Raum, der von Fett ausgefüllt ist, hinter dem man direkt auf die Fussgelenkkapsel und auf Tibia und Talus gelangt. Die Gelenklinie liegt etwa 2 cm über der Spitze des Mall. ext., während der untere Ansatz der Gelenkkapsel am Talus etwa $1^1/_2$ cm tiefer sich findet. Noch 1 cm etwa tiefer kommt man unter dem schmalen hinteren Fortsatz des Talus auf das Gelenk zwischen Talus und Calcaneus. (s. Fig. 104 u. 108). Es liegt also die Fussgelenkkapsel hinten in der Mitte durch die Sehne des Flex. hall. longus und die Achillessehne gedeckt, hinter dem äusseren Knöchel durch die Peronealsehnen, hinter dem inneren durch die Sehnen des Tibialis post. und die des Flex. dig. comm. geschützt. Dazwischen aber ist sie nicht von derben Massen bedeckt.

Daher treten Schwellungen der Gelenkkapsel z. B. bei Tuberkulose und Flüssigkeitsergüsse zu beiden Seiten der Achillessehne als Vorwölbungen zu Tage. Sitzen diese Erkrankungen in dem Gelenk zwischen Talus und Calcaneus, dann kommen sie etwas tiefer zum Vorschein.

Auch auf der Hinterseite ist die Gelenkkapsel durch einige Bänder verstärkt. Vom hinteren Ende des Talus geht zu beiden Seiten der Rinne für den Flexor hall. schräg nach oben medial ein Band zum Tibiaknöchel, lateral ein Band zum Fibulaknöchel, das Lig. talo-tibiale post. und talo-fibulare post. Sie werden bei starker Dorsalflexion des Fusses angespannt.

54. Kapitel.

Die Vorderseite des Fusses und die Fussgelenke.

Die Haut der **Dorsalseite des Fusses** ist dünn und verschieblich. In dem spärlichen lockeren Bindegewebe, das unter derselben sich findet, liegt ein reiches Netz von Venen. Aus diesem entsteht auf der medialen Seite ein Stamm, die V. saph. magna, die von dem inneren Knöchel zum Unterschenkel zieht, und auf der lateralen Seite ein zweiter, die V. saph. parva, die hinter dem lateralen Malleolus verläuft. Ausserdem liegen in diesem Subcutangewebe noch die Hautnerven, der Peroneus superf., der in zwei Aesten die erste bis vierte und die mediale Hälfte der fünften Zehe versorgt, der N. suralis aus dem Tibialis, der mit der Saphena parva hinter dem lateralen Knöchel verläuft und die laterale Seite der fünften Zehe innervirt (s. Fig. 102). Hierauf folgt die Fascie. Oberhalb des Fussgelenkes ist die Fascie durch quere Fasern derb und stark, sie heisst hier Lig. transvers. cruris. Vor dem Fussgelenk tritt eine zweite Verstärkung der Fascie auf, das Lig. cruciatum, das auf der lateralen Seite des Calcaneus entspringt und schräg im Bogen nach oben über die Fussgelenksgegend zieht. Hier theilt es sich noch in zwei Schenkel; der obere zieht zum medialen Knöchel, der andere nach abwärts zum medialen Fussrand entsprechend der Tuberositas des Os naviculare. Im übrigen setzt sich die Fascie über den ganzen Fussrücken weg. Entfernt man sie, so sieht man in der Fussgelenkgegend, wie von ihrer Unterfläche Scheidewände in die Tiefe gehen und so Kanäle gebildet werden. In diesen Kanälen liegen von Synovialscheiden umhüllt die Sehnen der Muskeln. Medialwärts kommt zunächst auf der Vorderseite der Tibia die breite Sehne des M. tibial. antic., die in einem besonderen Fach leicht schräg medialwärts läuft und sich an der medialen Seite des ersten Keilbeines und der Basis des ersten Metatarsus ansetzt. Ihre Scheide beginnt 6 cm oberhalb der Knöchellinie und endet am Chopart'schen Gelenk. Nach aussen davon folgt die Sehne des M. ext. hall. long., die auch in einem besonderen Fach gelegen in gerader Richtung über den Fussrücken zur ersten Phalanx der grossen Zehe sich begiebt. Diese Scheide reicht von 2 cm oberhalb der Knöchellinie nahe an das Metatarsalgelenk der grossen Fusszehe. Lateral von dieser Sehne und etwas tiefer findet man in ein besonderes Fascienblatt gehüllt die

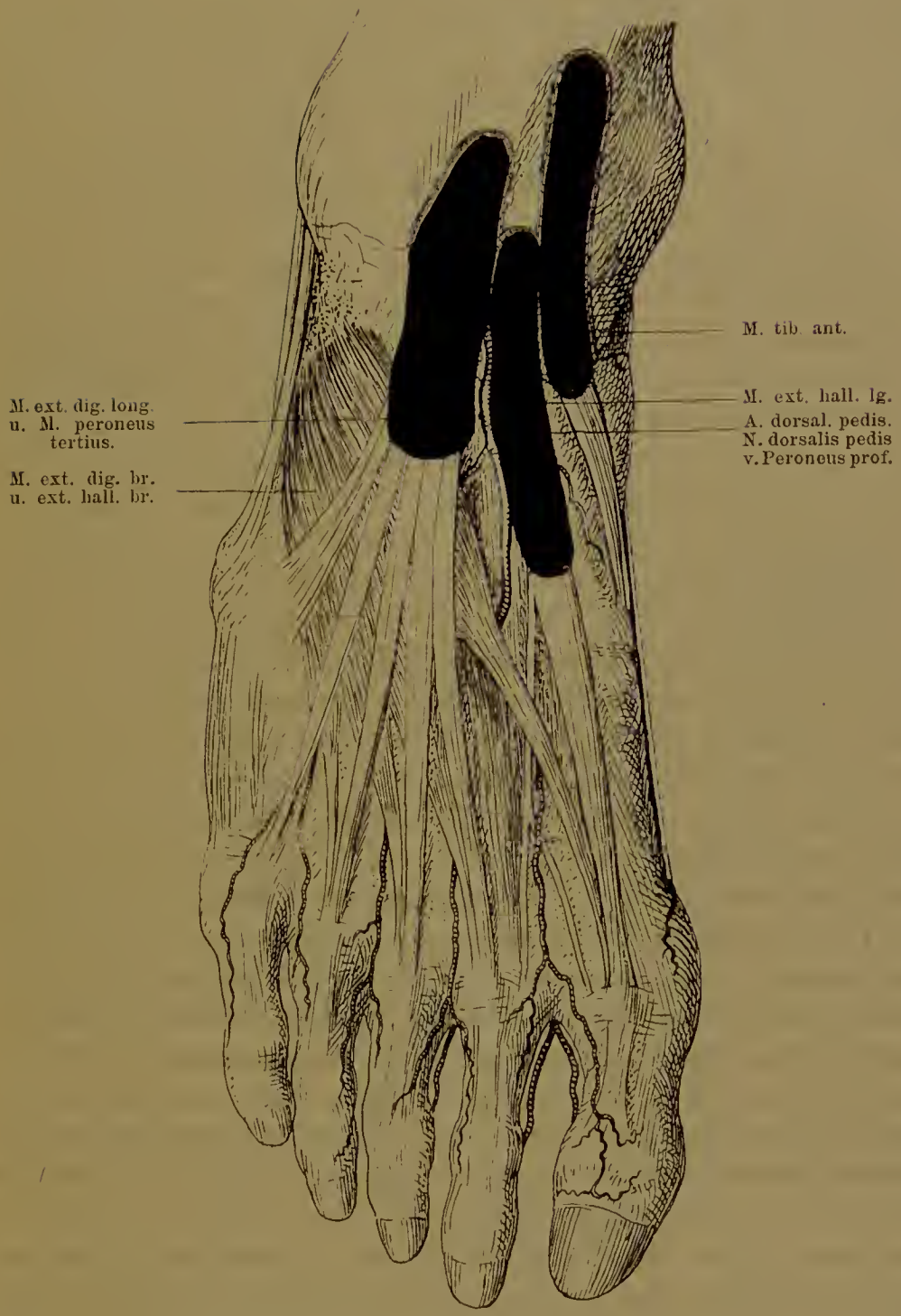

Fig. 105. Sehnenscheiden auf dem Fussrücken.

A. dorsalis pedis und den N. peroneus prof.; beide kommen von oben unter dem M. ext. dig. comm. hervor und verlaufen etwas medialwärts von der Mittellinie des Fussgelenkes unter dem Lig. cruciatum ped. gerade nach vorn bis zum Zwischenraum zwischen erster und zweiter Zehe. Hinter dem Lig. cruc. ped. giebt die Arterie sowohl als der Nerv einen lateralen Ast ab, der schräg nach aussen verläuft. Nach aussen von der Arterie folgen die vier Sehnen des M. ext. dig. comm. Auch sie sind in eine besondere Scheide zusammengefasst, sie gehen unter dem Lig. cruciat. fächerförmig auseinander zur zweiten bis dritten Phalanx der vier letzten Zehen. Mit ihnen in demselben Fach läuft der M. peroneus tertius, der sich zur Basis des fünften Metatarsus begiebt. Die Scheide dieser beiden Muskel hat eine Ausdehnung von 3 cm über der Knöchellinie bis zur Mitte des III. Keilbeins. Entfernt man jetzt diese Sehnen, so kommt man auf das tiefe Fascienblatt, das die Hinterwand jener Sehnenkanäle bildet und das die Art. dors. pedis und den Nerven einhüllt. Hinter diesem tiefen Fascienblatt liegen auf der Vorderseite das untere Ende der Tibia und Fibula, die Gelenkkapsel, die mit manchen Bändern verstärkt ist, und der Talus, seitlich die beiden Knöchel. Tibia und Fibula sind in ihrem unteren Ende durch kräftige Bänder verbunden. Vom lateralen Theil der Tibia zieht vorn schräg nach aussen zum lateralen Knöchel das Lig. tib. fibul. antic. Die Kapsel des Talocruralgelenkes ist ziemlich straff und stark, namentlich zu beiden Seiten. Spaltet man sie quer und plantarflektirt man den Fuss, so übersehaut man nun die vordere Hälfte des Gelenkes gut. Man sieht zunächst die horizontal stehende überknorpelte Gelenkfläche der Tibia, an die im rechten Winkel der kurze kräftige mediale Knöchel sich ansetzt. Lateralwärts stösst an sie der laterale Knöchel, die Fortsetzung der Fibula. Er ist schlanker und reicht etwas weiter nach unten bis zum unteren Gelenk des Talus. Zwischen dem unteren Ende der Tibia und Fibula ist ein schmaler Zwischenraum, in den eine Ausstülpung der Gelenkkapsel hineinreicht. In die Knochengabel der Unterschenkelknochen passt die Gelenkfläche des Talus, deren gewölbter Theil mit der horizontalen Fläche der Tibia artikulirt, während die seitlichen Theile der inneren Fläche der Knöchel gegenüberstehen. Die Gelenkkapsel heftet sich nahe dem Rand der überknorpelten Fläche der Tibia und Fibula und des Talus an. Sie wird verstärkt durch eine Anzahl Verbindungen, die zwischen den beiden Unterschenkelknochen und dem Talus bezüglich dem Calcaneus bestehen und dem Fussgelenk einen festen Halt geben.

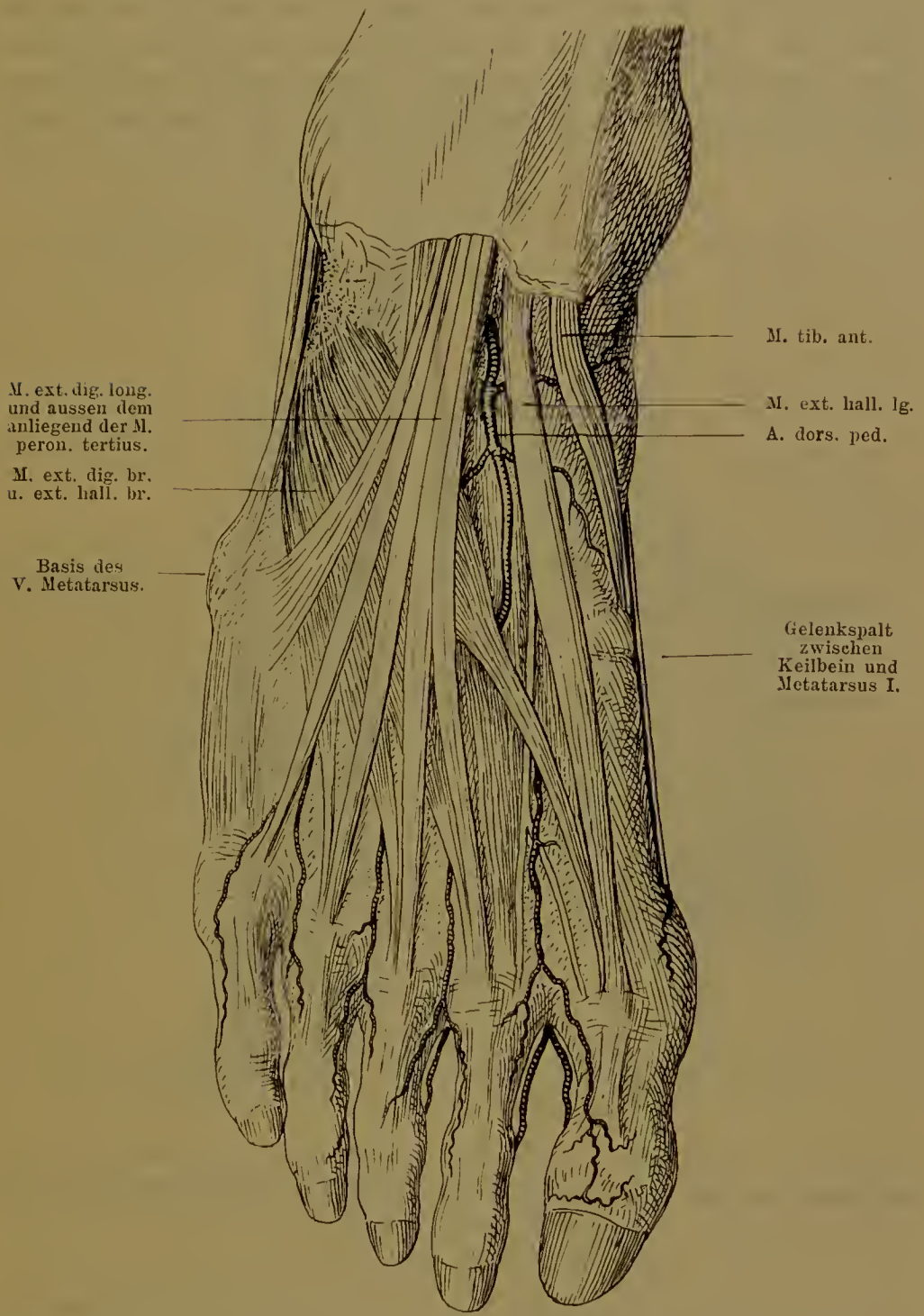

Fig. 106. Dorsalseite des Fusses nach Entfernung der Haut und der Fascien. Zwischen dem M. ext. hall. lg. und der 1. Sehne des Ext. dig. lg. liegt die A. dors. pedis. Weiter vorn kommt unter der Sehne des M. ext. hall. lg. der mediale Ast des N. peron. prof. hervor und läuft unter der Sehne des M. ext. hall. br. durch.

Auf der lateralen Seite zieht das Lig. talofibul. antic. vom lateralen Knöchel schräg, fast quer nach unten zum Talus. Auf der medialen Seite liegt das Lig. deltoideum, das von dem medialen Knöchel fächerförmig schräg nach vorn zur Dorsalseite des Naviculare, senkrecht nach unten zum Sustentaculum tali und zum nicht über-

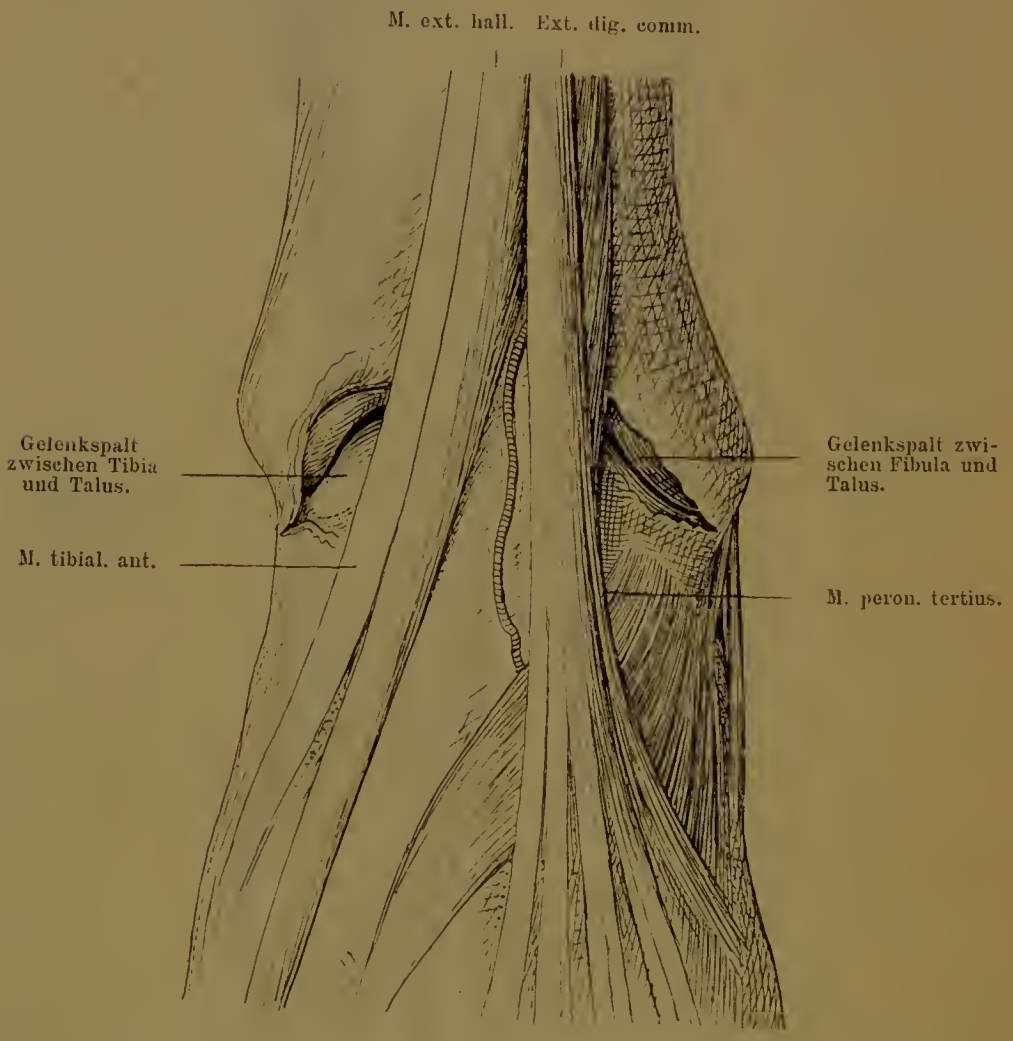

Fig. 107. Die Vorderseite der Fussgelenks-Gegend nach Entfernung der Haut und Fascie. Auf beiden Seiten sieht man den Gelenk-Spalt zwischen den beiden Knöcheln und dem Talus geöffnet.

knorpelten medialen Seitentheil des Talus ausstrahlt. Dieses Band resp. dieser Bänderkomplex ist äusserst kräftig, so dass er selten reisst, sondern bei starker Anspannung einfach den inneren Knöchel mit abreisst. Auf der Vorderseite ist also die Gelenkkapsel nicht durch besondere Bandmassen verstärkt. Da nun die Sehnen der vorderen Muskeln nicht den ganzen Raum zwischen beiden Knöcheln ausfüllen

sondern nur den mittleren, so ist die Gelenkkapsel lateral und medial von den Sehnen, zwischen ihnen und dem entsprechenden Knöchel, am wenigsten gedeckt.

Diese Stellen sind es daher hauptsächlich, wo sich bei entzündlichen Ergüssen ins Gelenk die Kapsel vorbuchtet; man hat diese Stellen deshalb auch benützt, um ohne Verletzung wichtiger Theile ins Fussgelenk vorzudringen z. B. für Punktion und Resektion.

Unter dem Talus aber etwas mehr lateral liegt der Calcaneus, dessen obere Fläche in breitem Gelenk mit jenem artikulirt. Dies

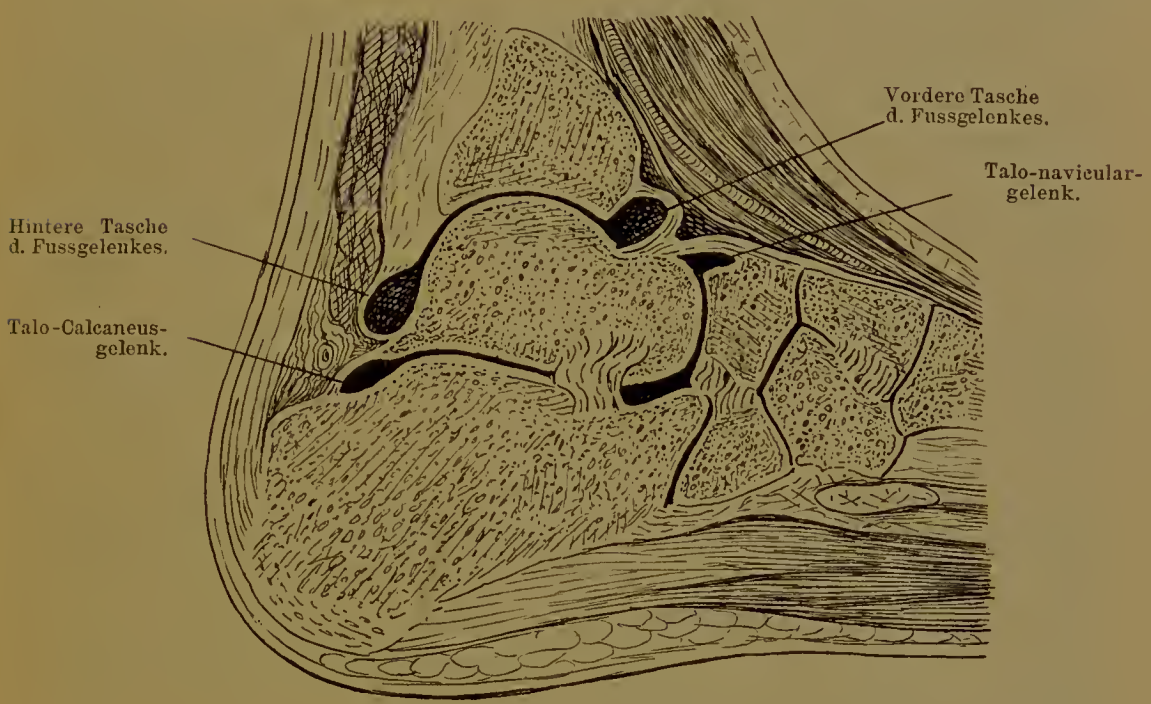

Fig. 108. Sagittalschnitt durch die Fussgelenks-Gegend. Man sieht die Ausdehnung des Talo-crural-, Talo-calcaneus- und Talo-navicular-Gelenkes.

Gelenk liegt ungefähr in der Höhe der Spitze des äusseren Malleolus. Es verläuft schräg von hinten oben nach vorn unten in flacher S-form und ist von einer mässig weiten Kapsel umschlossen. Diese wird durch kräftige Bänder verstärkt, welche zu beiden Seiten, hinten und innen den Knochen verbinden. Es sind das die Lig. talo-calcanea ant., post. lat., med. und interosseum.

Entsprechend der Lage dieses Gelenks machen sich Kapselschwellungen, z. B. tuberkulöse etwa in der Höhe der Spitze des äusseren Malleolus, dicht unter diesem als Vorwölbungen bemerklich.

Die beiden eben beschriebenen Gelenke haben sehr verschiedene Funktion. Die hauptsächlichste Bewegung im Talo-cruralgelenk geht um eine transversale Achse vor sich, sie ist eine Plantar- und Dorsalflexion. Ausserdem aber ist noch eine geringe Adduktion und Abduktion möglich, namentlich wenn man die Fussspitze senkt und dadurch den schmaleren Theil des Talus in die Gabel des Unterschenkelknochen einstellt. Dabei ist die Abduktion kombinirt mit einer Senkung des medialen Fussrandes, die Adduktion mit einer solchen des lateralen. Ihre Hemmung finden diese Bewegungen in dem Bänderapparat, den Knochen und im Muskelapparat; denn wenn man das Knie flektiren lässt, ist die Dorsalbewegung noch um ein Stück weiter ausführbar.

Im Talo-calcaneusgelenk sind nur mässige Ad- und Abduktionsbewegungen möglich.

Nach vorn vom Fussgelenk kommt man unter der tiefen Fascie auf der lateralen Seite auf den Musc. ext. dig. brevis. Dieser entspringt als ein Komplex von vier Muskelbäuchen von der oberen und lateralen Fläche des Fersenbeins und geht schief nach innen vorn an die ersten vier Zehen, an die Basen der ersten Phalangen, indem sich seine Sehnen an der Unterseite der Sehnen des M. ext. dig. long. und ext. hall. long. ansetzen (s. Fig. 106). Auf seiner medialen Seite tritt unter ihn der laterale Ast der Art. dors. pedis mit dem lateralen Zweig des N. peroneus prof., während die Art. dorsalis pedis selbst mit dem medialen Ast des Nerven erst etwa in der Mitte des ersten Interossealraumes die Sehne seines ersten Muskelbauches kreuzt. Man muss also auch diesen Muskel erst entfernen, ehe man den Verlauf der Arterien vollständig überschauen kann, die hier ein ausgedehntes Netz bilden, von dem aus je eine Arterie in einem Interossealraum nach vorn läuft, um sich dann gablig zu theilen und die Zehen zu versorgen.

Entfernt man jetzt auch noch diese Weichtheile, so ist das Fussskelett blossgelegt, dessen vielerlei Knochen durch Gelenke verbunden ein flaches Gewölbe darstellen.

Vor uns liegt zunächst der konvexe Taluskopf, der vorn mit der konkaven Gelenkfläche des Naviculare artikulirt. Aber auch unten und seitlich trägt der Taluskopf eine überknorpelte Gelenkfläche; dieser steht eine kleine mediale Fläche des Calcaneus und hinten unten das Sustentaculum tali gegenüber. Zwischen letzterem und der Gelenkfläche des Schiffbeins wird die Pfanne von einem derben kräftigen Band dem Lig. calc. navic. plantare gebildet, das sich unten schräg vom Calcaneus zum Schiffbein hinüberspannt. Nach hinten zu ist dies Gelenk durch die festen Bänder des

Sinus tarsi von dem Talo-calcaneus-Gelenk abgetrennt. — Lateral vom vorderen Talus-Gelenk findet sich ungefähr in derselben Ebene das vordere Calcaneusgelenk, in dem sich die konkave Fersenbeinfläche mit der unregelmässigen konvexen Gelenkfläche des Cuboides verbindet. Die Kapsel dieses Gelenkes ist ebenfalls derb, durch Bänder verstärkt, namentlich auf der Plantarseite trägt ein festes Band, das Lig. calc. cub. plant. erheblich zur Verstärkung der Kapsel bei.

Nimmt man diese beiden Gelenke zusammen, so hat die Gelenklinie die Form eines quer zur Längsachse des Fusses gelegten flachen S.

Die Bewegungen, die in diesen Gelenken ausgeführt werden, sind hauptsächlich eine Adduktion und Abduktion, ausserdem eine geringe Plantarflexion.

Man bezeichnet dieses Gelenk in der Chirurgie als das Chopartsche, es liegt medial 1 cm hinter der Tuberositas ossis navic., lateral 2 cm hinter der Basis des Metatarsus V.

In ihm wird eine typische Exartikulation des Vorderfusses ausgeführt. — Beim Klumpfuss kommen grade in diesem Gelenke starke Flexions- und Adduktionsstellungen vor, so dass der Taluskopf auf dem Dorsum erheblich prominirt.

Sehneidet man circa $1^1/_2$—2 cm nach vorn vom Talo-navicular.-Gelenk quer ein, so kommt man in das ungefähr quer verlaufende, jenem gleichgerichtete Gelenk zwischen Navieulare einerseits und den drei Keilbeinen andererseits. An den drei Facetten, die die Gelenkfläche des Os naviculare hat, kann man das Gelenk leicht erkennen. Lateral von diesem, jedoch weiter vorn, liegt die Verbindung des Cuboides mit dem IV. und V. Metatarsus und seitlich dem III. Keilbein. Die Kapseln dieser beiden Gelenke sind durch kurze straffe Bänder verstärkt.

Die Gelenklinie beider zusammen genommen verläuft nicht in gleicher Höhe und so unregelmässig, dass man sie nicht gut bei Absetzungen des Vorderfusses benutzen kann. Man kann die Trennung im Naviculargelenk machen, muss jedoch dann das Cuboides quer durchsägen.

Die drei Keilbeine artikuliren nach vorn in der Weise mit den Mittelfussknochen, dass das 1. mit dem 1. Metatarsus, das 2. und 3. mit dem 2. und 3. Metatarsus ein Gelenk bildet. Die Gelenklinie zwischen Mittelfussknochen und Fusswurzelknochen stellt so eine nach vorn konvexe Linie dar, deren lateraler Endpunkt circa 3 cm weiter nach rückwärts reicht als der mediale, liegt doch die

Basis des Metatarsus V. etwa in gleicher Höhe mit der Verbindung zwischen dem Os naviculare und dem I. Keilbein (s. Fig. 106).

Ausserdem aber muss man bei der Exartikulation in diesem Gelenk, der Operation von Lisfranc, beachten, dass die Basis des II. Metatarsus auch circa 1 cm weiter nach rückwärts aus der Gelenklinie hervorspringt.

Es folgen nun nach vorn die fünf Mittelfussknochen, die ebenso wie die entspreehenden Knochen der Hand geformt, jedoch stärker sind und alle in gleich inniger Weise miteinander verbunden sind. Zwischen ihnen liegen die Muse. interossei; diese füllen den Raum zwisehen den Knoehen aus. Durch den Raum zwischen den zwei ersten Metatarsalknochen tritt ein Ast der Art. dors. pedis auf die Fusssohle hindurch.

Die Mittelfussknochen artikuliren vorn mit den Phalangen in ganz analoger Weise wie an der oberen Extremität.

Nicht selten findet man medial auf dem Köpfchen des I. Metatarsus einen Schleimbeutel, namentlich wenn durch schlechtes Schuhwerk eine Abbiegung der grossen Zehe nach aussen, ein Hallux valgus entstanden ist. Dieser Schleimbeutel kommunizirt häufig mit dem Gelenk.

Während in den vorher geschilderten Gelenken nur geringe Verschiebungen möglich sind, kann man in den Gelenken zwischen Mittelfussknoehen und Zehen ausgiebige Dorsalflexion, geringere Plantarflexion und etwas Ab- und Adduktion ausführen.

55. Kapitel.

Die Plantarseite des Fusses.

Die Haut der **Plantarseite** ist ausserordentlieh derb und fest. Nur an der Innenseite im Fussgewölbe, wo sie keinem Druck ausgesetzt ist, ist sie zarter. Ebenso ist aueh das Fettgewebe der Fusssohle sehr reichlich entwickelt. Dadurch aber, dass es von derben Bindegewebsfasern durchsetzt ist, erhält es eine straffe, feste Besehaffenheit. Viele Hautnerven vom N. tibialis und suralis versorgen die Haut mit sensiblen Fasern. Unter dem Fettgewebe kommt man auf eine sehr starke, kräftig entwickelte Fascie, die Fascia plantaris, die sieh von der Tuberositas des Fersenbeins nach vorn zu den Zehen erstreekt. Sie ist in ihrem mittleren Theil sehr dick und fest, zieht bis nahe an die Köpfehen der Mittelfussknochen als Platte hin und theilt sich hier in fünf Stränge für sämmtliche fünf Zehen. Der laterale Theil ist kräftig, während der mediale schwäeher ist. Die seitliehen Theile der Fascie überziehen

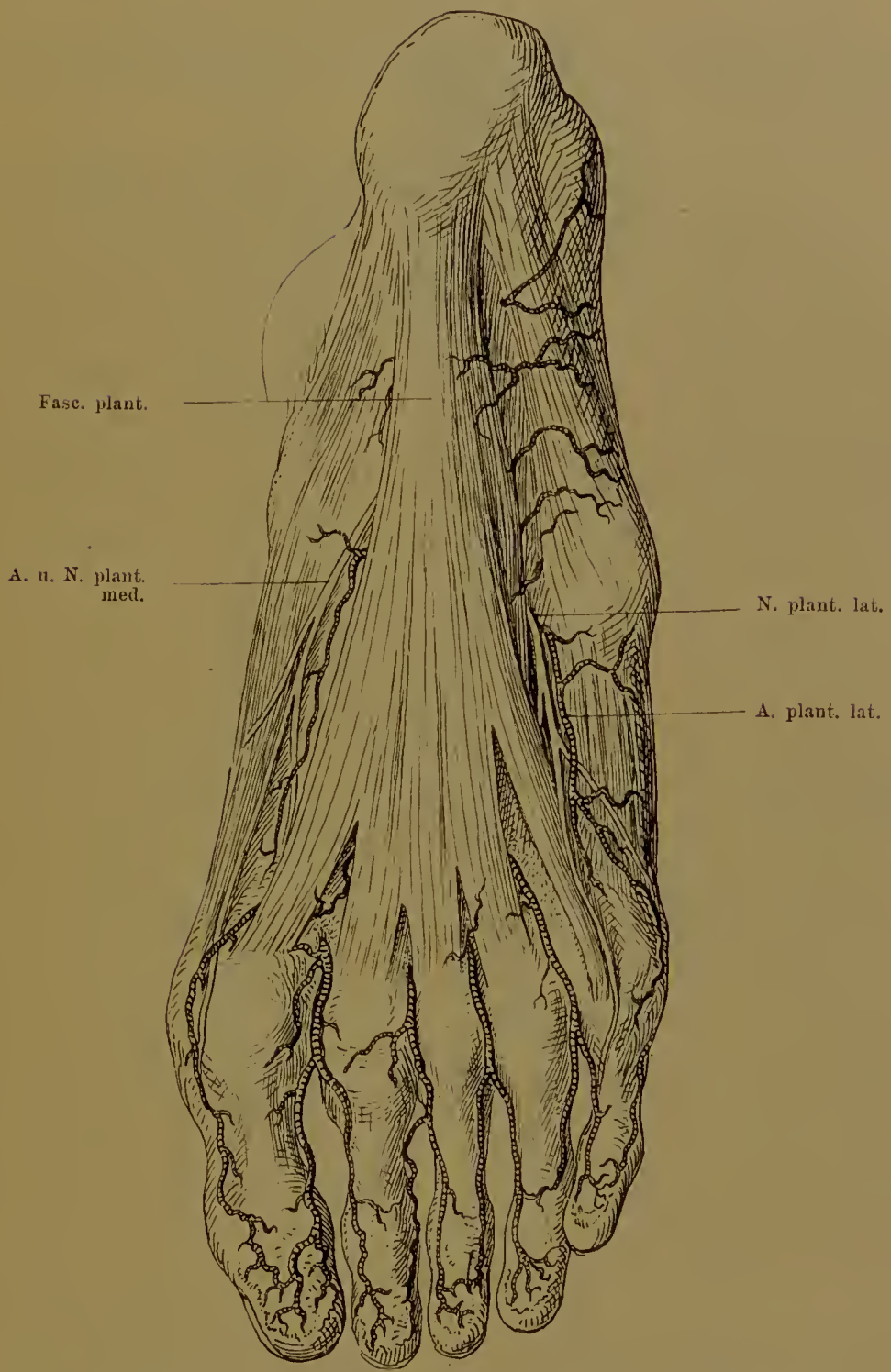

Fig. 109. Plantarseite des Fusses nach Wegnahme der Haut und des Fettes.

die Muskulatur des lateralen und medialen Fussrandes und gehen in die dorsale Fascie über.

Ziemlich häufig ist bei Klumpfuss die Fascie, hauptsächlich in ihrem medialen Theil, stark verkürzt und setzt der Streckung des Fusses grossen Widerstand entgegen. Nur eine Durchschneidung der spannenden Stränge beseitigt diesen Widerstand vollständig.

Vorn liegt zwischen den Faseienzipfeln Fett. Zu beiden Seiten der Plantarfascie sieht man nun, etwa von der Mitte des Fusses an, grosse Gefässe und Nerven in der Längsrichtung nach vorn verlaufen, die A. plant. med. und lat. und die gleichgenannten Nerven. Will man die Fascie entfernen, so bemerkt man, dass unter ihr und mit ihr innig zusammenhängend, eine flache Muskelmasse ansitzt, die gleichen Ursprung wie sie selbst hat und vier Sehnen an die vier letzten Zehen schickt; es ist der Flexor dig. eomm. brevis. Nimmt man diese beiden weg, so wird das Bild reicher und mannigfaltiger. Auf der lateralen Seite liegt der kräftige M. abduetor dig. V., der vom lateralen Rand des Fersenbeins an der Aussen- und Unterseite des V. Metatarsus entlang zur 1. Phalanx der 5. Zehe zieht. Unter ihm findet sich der kleine Flexor brevis dig. V. und der Opponens dig. V., beide vom Lig. eale. eub. nach vorn ziehend. Auf der medialen Seite liegt der Abductor hallucis als kräftiger Muskelbauch, der vom medialen Höcker des Fersenbeins und dem Lig. laein. zur 1. Phalanx der grossen Zehe sieh begiebt. Er bedeekt den gleiehgerichteten M. flexor brevis hall. Im mittleren Theil des Fusses dagegen nimmt man einen flachen Muskelbaueh wahr, der vom Tuberculum des Fersenbeins entspringt und gerade nach vorn ziehend sieh mit der Sehne des M. flexor dig. comm. longus verbindet, das Caput plantare des M. flex. dig. comm. long. Ueber diesen mittleren Muskel und in den zwei Zwisehenräumen zwischen den drei Muskeln verlaufen die grossen Plantargefässe und Nerven gerade naeh vorn, die unter dem M. abductor hall. hervorkommen. Wir sahen, dass hinter dem medialen Knöehel die Art. tib. post. begleitet vom N. tib. herabkommt. Noch hinter dem Lig. laciniatum theilt sich die Arterie in einen medialen und einen lateralen Zweig, ebenso wie der Nerv, der dies oft sehon etwas höher thut. Die Zweige treten unter dem Ursprungstheil des Abductor hall. zur Fusssohle dureh und nun laufen die medialen Aeste, der N. plant. med., und die A. plant. med., auf der lateralen Seitc des Abduetor hall. gerade nach vorn, um sich hier zu verästeln. Die lateralen Zweige dagegen gehen im Bogen nach der lateralen Seite des Fusses an die

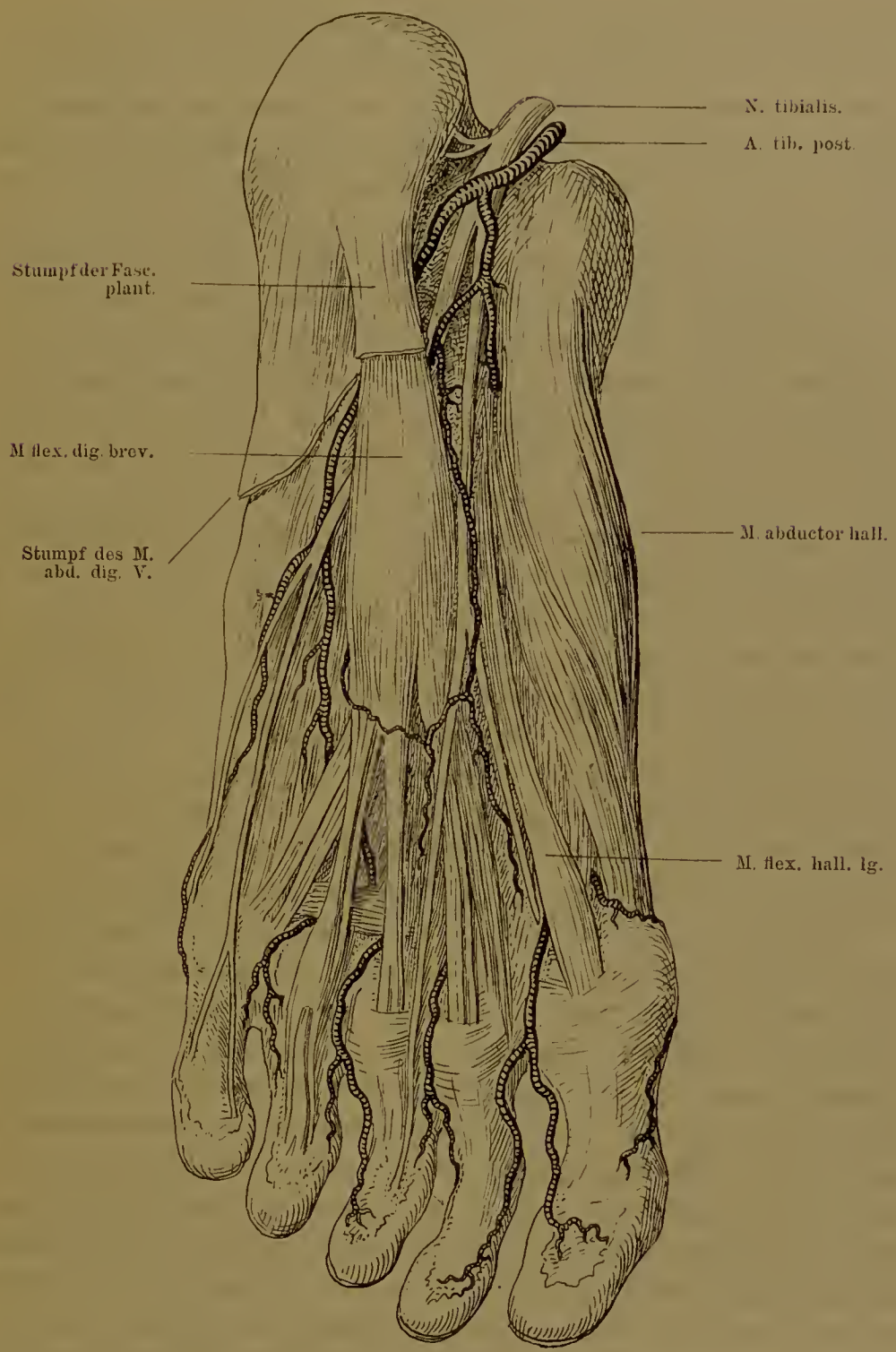

Fig. 110. Plantarseite des Fusses nach Wegnahme der Haut, des Fettes, der Fascia plant. Der Ursprung des M. abduct. hall. ist vom Fersenbein abgeschnitten; das ist in der Zeichnung nicht genug ausgesprochen. Man sieht die Theilung des N. tibialis und der gleichnamigen Arterie in ihrem medialen und lateralen Zweig. Vorn unter der Sehne des M. flex. hall. lg. kommt die Art. plant. prof. vom Fussrücken hervor.

mediale Seite des Abductor dig. V. Sie gelangen nach vorn zu, etwa von der Basis der 5. Metatarsus an, wieder mehr in die Mitte und geben von dem so gebildeten Bogen ihre Aeste an die Zehen ab. Hat man den Muskelbauch des M. abductor hall. nahe dem Ursprung gespalten, so erkennt man etwas nach vorn und medialwärts von dem Stamm der Art. tib post. die Sehne des M. flexor dig. long., die hinter dem Malleolus int. im Bogen schräg über die Unterseite des Sustentaculum tali herabgeht, unter der Art. plant. med. hindurch schräg zur Mitte des Fusses, um sich hier mit dem Caput plant. zu vereinigen. Noch etwas weiter nach vorn in der vordersten Rinne der Unterseite des Sustentaculum tali zieht in gleicher Richtung wie jene Sehne die des M. tib. post. unten über das Talonavikulargelenk und setzt sich an die Plantarfläche des Schiff- und 1. Keilbeins. Lateral, nur etwas tiefer hinter der Sehne des M. flexor dig. long. findet sich die Sehne des M. flexor hall. long. Diese verläuft unter dem Lig. tibio-calc. navic. durch die lateralste Rinne des Sustentaculum tali gerade nach vorn und geht da, wo die Sehne des Flexor dig. long. sich an das Caput breve ansetzt, unter jener durch, indem sie zugleich mit ihr verwächst, resp. auch eine Sehne für die 2. Zehe abgiebt, die mit jener des Flexor dig. comm. verwachsen ist. Alle die drei Sehnen, die des M. tib. post., des Flexor dig. comm., des Flexor hall. long. sind in der Gegend hinter dem inneren Knöchel und in ihren Knochenrinnen von Schleimscheiden umschlossen.

Entfernt man jetzt noch den Flexor dig. comm. sammt dem Caput plantare und den M. lumbricales, die analog denen in der Hand sind, so sieht man vor sich die weiteren Verzweigungen der Arterien und Nerven. Man sieht vorn in der Gegend der Mitte der Metatarsi einen arteriellen Bogen, der hauptsächlich von der Art. plant. lat. und der A. dors. pedis mit ihrem ersten perforirenden Ast gebildet wird. Hier geben auch die beiden Aeste des N. tibialis ihre Verzweigungen nach vorn an die Zehen ab. Die Unterlage dieser Gefässe und Nerven bildet das derbe Band, das sich vom Calcaneus zum Cuboides hinzieht, das Lig. calc. cub. plant. und der Muskel, der zum Theil von diesem Band entspringt, der Adductor hall., der aus mehreren Köpfen bestehend als breite Muskelmasse sich schräg von der Fusswurzel und den Metatarsis zur lateralen Seite der grossen Zehe hinzieht. Erst wenn man dieses Band an seinem vorderen Ansatz zersehnitten hat, bekommt man die Sehne des Peroneus long. zu Gesicht. Diese zieht ungefähr entsprechend der Linie der Gelenke zwischen Fusswurzel und Mittelfussknochen schräg

in einer Rinne des Würfelbeins zur lateralen Seite der Basis des ersten Mittelfussknochens und an das erste Keilbein und trägt so als kräftige Stütze das Fussgewölbe. In gleicher Weise muss man erst die Grosszehenmuskulatur entfernen, ehe man überschauen kann, wie die Sehne des M. tib. post. schräg nach aussen zur Plantarfläche des Schiffbeins und ersten Keilbeins herabläuft. Hier stösst sie auf die Sehne des Peroneus long., unter welcher sie hindurch geht. Auch sie ist eine erhebliche Stütze für das Fussgewölbe. Unter diesen Weichtheilen liegt dann das Fussskelett. Die Zwischenräume zwischen den Metatarsis sind wieder ausgefüllt mit Muskeln, den M. interosseis.

Das periphere Ende des Fusses bilden die fünf Zehen, deren topographische Verhältnisse ungefähr identisch mit denen der Finger sind. Die Haut der Dorsalseite ist dünn, die der Plantarseite derb, das Fettpolster auf letzterer dick. Seitlich liegen im Subcutangewebe die Arterien und Nerven, während auf dem Dorsum sowohl als der Plantarfläche die entsprechenden Sehnen zu finden sind. Die Knochen und Gelenke der Phalangen gleichen denen der Finger.

56. Kapitel.

Die Untersuchung der unteren Extremität am Lebenden.

Die untere Extremität setzt sich durch ausgesprochene Grenzen gegen den Rumpf ab. Wie wir schon sahen, macht sich auf der **Vorderseite** aussen die Spina ant. sup. dadurch dem Auge bemerkbar, dass sie die Haut emporhebt. Wir sahen dann weiter, dass unter ihr eine Falte schräg nach innen unten nach dem Damm zu verläuft, die Leistenbeuge. Peripherwärts von dieser Linie liegt der Oberschenkel, dessen Form im Allgemeinen eine nach unten zu konische ist. Beim weiblichen Geschlecht ist gewöhnlich gar kein oder nur wenig Detail in der Form vorhanden wegen des starken Panniculus adiposus, dagegen modelliren bei kräftigen, fettlosen Männern die Muskeln den Oberschenkel in reichster Weise, namentlich sind es die Muskeln der lateralen und vorderen Seite. Lässt man bei gestrecktem Bein die Muskeln des Oberschenkels fest anspannen, so sieht man zunächst eine Ausladung des Oberschenkels nach aussen vorn, die oben aussen gelegentlich durch kräftige Entwickelung des Tensor fasciae lat. stärker hervortritt und unten

sich durch eine seichte längs verlaufende Furche gegen die hintere Muskulatur abgrenzt. Man sieht weiter, dass sich Gruppen von Muskelwülsten von einander scheiden, eine vordere laterale, die als kompakte Fleischmasse bis in die Nähe des Kniees den Knochen umgreift, und eine mediale, die bei Beugestellung noch markanter wird. Dabei bemerkt man, wie hierbei unter der Leistenbeuge eine flachere Partie entsteht, die bei mageren Menschen in etwa dreieckiger Form deutlich sichtbar wird. Ihre laterale und untere Grenze wird durch eine Furche bestimmt, die sich von der Spina ant. sup. schräg über den Oberschenkel nach innen unten zieht, als deren Ursache man auf der lateralen Seite einen mässig erhabenen Muskelrand fühlt, den M. sartorius. Diese Furche ist so scharf ausgeprägt, dass man sie selbst bei fetten Individuen deutlich fühlen kann. Auf der medialen Seite sieht man keine so ausgesprochene Grenzfurche, doch fühlt man eine mächtige nicht differenzirte Muskelpartie, die konvergent gegen den Sartorius verläuft, die sich aber nicht so scharf absetzt. In diesem so umgrenzten flachen Dreieck ist bei fetten Leuten gewöhnlich nichts zu sehen, bei mageren Individuen aber kann man ungefähr in der Mitte zwischen Spina ant. sup. und Symphyse eine starke pulsatorische Erhebung der Haut des Oberschenkels wahrnehmen, die sich auch bei fetten Leuten durch Auflegen der Finger auf die Stelle fühlen lässt. Man kann sie in der Richtung der Längsachse des Oberschenkels nach unten verfolgen bis dahin, wo sie auf den Rand des M. sartorius trifft: es ist die Art. femoralis. Wenn man das Stethoskop auf die Gegend aufsetzt, wo die Arterie liegt und man dasselbe etwas aufdrückt, so dringt deutlich ein sausendes Geräusch von der Arterie zu dem Ohr. In der Umgebung dieser Arterie findet man häufig rundliche, ovale Knollen von verschiedener Grösse bis zu Bohnengrösse, die theils oberflächlicher als die Arterie, theils zu beiden Seiten liegen. Es sind Lymphdrüsen, die hier in Fett eingebettet liegen. Weiter sieht und fühlt man gewöhnlich in dieser Gegend nichts; nur bei sehr mageren und muskelschwachen Menschen bemerkt man gelegentlich etwas nach aussen von der Art. femoralis eine flache rundliche Hervorwölbung, die sich dem tastenden Finger noch deutlicher als harter, kugeliger Körper präsentirt. Setzt man nun die Finger auf dieselbe und bewegt dann das Bein im Hüftgelenk, so fühlt man, wie sich dieser harte Körper bewegt, und erkennt ihn so als den Hüftgelenkskopf des Femur.

Nach unten zu differenzirt sich die mächtige äussere und vordere Muskelmasse des Oberschenkels, indem sich drei Partien durch mehr oder weniger tiefe Furchen von einander sondern, eine innere, mittlere und äussere, von denen die mittlere bei Anspannung der Muskeln unten meist eine flache Grube zwischen den beiden andern sich stark hervorhebenden Wülsten bildet. Diese mittlere Partie endigt in der Mitte der Kniegegend an dem konvexen Rand eines flachen Knochens, der Patella. Die laterale nimmt als mächtiger Wulst die Aussenseite des Oberschenkels ein; die mediale reicht weiter abwärts als die laterale, deckt also die vordere Kniegegend weiter nach unten. Die Wölbung des äusseren Vastus vermindert sich unten, während die des inneren Vastus nach unten zunimmt. So ausgesprochen ist das, dass unten seitlich der Vastus int. bis zum oberen Rand der Patella reicht und mit einem scharf begrenzten Wulst endigt, indessen der Vastus ext. hier schon ganz flach und stark sehnig geworden ist. Dies ist namentlich bei Anspannung der Streckmuskulatur in Strecklage gut zu sehen. — Tastet man in der Sartoriusfurche entlang nach unten, so kann man die Pulsation der Arterie bis zur Kreuzung mit dem Sartorius verfolgen und gelegentlich noch etwas weiter nach unten, dann aber an der Aussenseite des Muskels. — Auf der Innenseite des Oberschenkels sieht man manchmal einen schmalen bläulichen Strang unter der Haut nach unten verlaufen, die Vena saphena magna.

Betrachten wir jetzt **die Hinterseite der unteren Extremität**, so fällt unser Blick zunächst auf die Hinterbacke, die sich nach unten mit einer sehr ausgesprochenen querverlaufenden Falte abgrenzt, der Gesässfalte. Ausser dem dicken Fettpolster und den Glutäalmuskeln nimmt man hier gewöhnlich nichts wahr; die mächtigen Muskeln gestatten nur, dass man den Knochen undeutlich durchtastet. In der Höhe der Gesässfalte jedoch fühlt man in der medialen Hälfte einen breiten rundlichen Knochenvorsprung, den Sitzknorren, von dem nach hinten und vorn ein Knochen schräg ansteigt. Auf der Aussenseite der Gesässgegend zeigt sich eine flache Grube, deren vordere Grenze ein stark prominirender breiter, derber Knochenvorsprung bildet, der dicht unter der Haut gelegen ist und deshalb meist deutlich in seiner Form abzutasten ist, der Trochanter maj. Von diesem kann man noch eine Strecke weit nach unten den Schaft des Oberschenkels durchfühlen.

Die Bestimmung der Lage dieses Knochenpunktes zu anderen am Lebenden hat in der Chirurgie eine grosse Bedeutung, weil man

daraus Schlüsse auf die Beschaffenheit des Hüftgelenkes machen kann. Das Hüftgelenk liegt ja tief geborgen in einer mächtigen Muskelmasse; es ist deshalb oft nicht leicht, bei Verletzungen oder Erkrankungen dieser Gegend direkt durch Betastung eine Veränderung oder Nichtveränderung in der Stellung der Gelenktheile zu einander zu konstatiren. Man bedient sich daher des Hilfsmittels, die Lage eines leichter auffindbaren Punktes, des Trochanter maj., zu bestimmen und daraus Anhaltepunkte für die Beurtheilung zu gewinnen, ob die bekannte normale Lage des Trochanter zum Hüftgelenk und anderen Knochenpunkten des Beckens verändert ist, wie dies bei den Verletzungen und Erkrankungen der Fall ist. Der Trochanter maj. liegt bei gestrecktem Hüftgelenk und Mittelstellung des Beines deutlich weiter nach aussen als die Spina ant. sup. Rückt bei einer vorderen Luxation der Kopf weiter medialwärts, so thut dies auch der Trochanter, es ist also eine Veränderung in dieser Lage eingetreten. Wichtiger aber als diese Lagebeziehung ist folgende. Verbindet man bei flektirter Beinstellung die Spina ant. sup. mit dem Tuber ischii durch eine gerade Linie, so fällt die Trochanter-Spitze in dieselbe. Die Linie theilt zugleich die Pfanne in zwei Hälften. Man nennt sie die Roser-Nélaton'sche Linie. Sie ist ein unentbehrliches Mittel zur richtigen Beurtheilung der Hüftgelenks-Erkrankungen und Verletzungen. Dieses Verhältniss der Trochanter-Spitze zu dieser Linie ist nicht so absolut bestimmt, dass nicht kleine individuelle Abweichungen nach oben und nach unten innerhalb des Normalen vorkämen und man thut immer gut, sich auf der gesunden Seite über die normale Stellung des Trochanter zu informiren.

Im Uebrigen bietet der Oberschenkel hinten nur selten eine Form, die ausgeprägtere Einzelheiten darböte. Gewöhnlich sieht man nur eine rundliche Weichtheilmasse, die bei Anspannung der Muskeln hart wird, ohne dass man in der Mitte des Oberschenkels einzelne Muskelbäuche unterscheiden könnte. Die ganze Muskelpartie setzt sich auf der Aussenseite durch eine deutliche Furche gegen die mächtige vordere äussere Muskulatur ab. Und auch auf der medialen Seite sieht man eine solche Furche. Erst in der Gegend des Kniees trennen und scheiden sich die einzelnen Muskeln von einander, indem sie dünner werden.

Die **Kniegegend** bildet gleichsam eine Einschnürung zwischen dem konisch von oben nach unten sich verjüngenden Oberschenkel und dem dick wieder beginnenden Unterschenkel. Es ist eine Gegend, die relativ frei von Weichtheilen, namentlich dickeren Weichtheilen

ist und so den Knochen gestattet, deutlich ihre Gestalt zum Ausdruck zu bringen, nicht nur was die Hauptform betrifft, sondern auch die Einzelheiten der Oberfläche. Dadurch ist die vordere Kniegegend meist in ihrer Form sehr bestimmt.

Zunächst kennzeichnet sich in der Mitte der vorderen Kniegegend ganz deutlich die Kniescheibe als Mittel- und Scheitelpunkt. Dicht unter der sehr verschieblichen Haut ist sie als ovaler, platter Knochen mit ihren abgerundeten Rändern zu sehen und zu fühlen. Man nimmt, namentlich bei Anspannung der Streckmuskulatur, das Lig. patellae deutlich wahr, das von ihrem unteren Ende als breites, sehr derbes Band vorn an die Mitte des Unterschenkelanfanges zieht. Bei Flexionsbewegungen im Knie kann man deutlich fühlen, dass die Patella ihr Verhältniss zum Oberschenkel ändert, dass sie nach unten rückt. Zu beiden Seiten der Kniescheibe fällt die Vorderfläche des Knies bei Streckstellung ziemlich schroff nach hinten ab, indem sie kleine flache Gruben bildet. Grösser und deutlicher werden diese Gruben, wenn man die Streckmuskeln stark anspannen lässt, weil dann die Patella noch mehr hervorspringt und der fleischige Theil der Muskeln sich schärfer vom sehnigen abtrennt. Aussen ist die Grube flacher als innen. Lässt man das Knie total beugen, dann entsteht gewöhnlich, ebenso wie bei Anspannung der Streckmuskeln in Streckstellung, auch oberhalb der Patella eine flache Einbuchtung, weil dann der obere Theil der Fossa intercondylica nicht mehr von der Kniescheibe bedeckt ist. Der obere Theil des Knies bekommt, wie wir schon sahen, hauptsächlich seine Form durch die Muskelwülste der M. vasti. Zu beiden Seiten der Patella trifft man unter der dünnen Weichtheilbedeckung auf die vordere Oberfläche des Femurgelenkendes. Man fühlt leicht zu beiden Seiten die scharfen Ränder, mit denen die überknorpelte Vorderfläche der Femurcondylen in die Seitenflächen umbiegt, und fühlt, wie diese Ränder nach unten hin divergiren. Noch deutlicher werden sie bei Flexion des Kniegelenkes. Dann kann man auch noch mehr von der Vorder- und Unterfläche der Condylen und auch den oberen Theil der Fossa intercondylica abtasten, der bei Streckung wieder vollständig unter der Kniescheibe verschwindet.

Bei dieser Betastung hat man das Gefühl, als ob zwischen Haut und Knochen eine dünne Membran hin- und herglitte, es ist die Gelenkkapsel. Zu beiden Seiten des Lig. patellae sieht und fühlt man weiche Wülste, die das Gefühl von Fluktuation geben; es ist aber Fett. Legt man nun den Finger auf die Seitenflächen des

Femurgelenkendes auf, so macht sich deutlich innen und aussen auf der im Allgemeinen planen Fläche eine rundliche Erhebung bemerklich, die sich namentlich nach oben hin scharf durch eine tiefe Einbuchtung gegen den Schaft absetzt, die Epicondylen. Von dem lateralen dieser Epicondylen zieht sich dicht unter der Haut ein breiter, bei Anspannung stark hervorspringender Strang in der Längsrichtung nach oben und geht da in die Fascia lata über.

Untersuchen wir nun weiter unten den Unterschenkeltheil des Kniegelenkes. Dicht hinter der Haut zu beiden Seiten des Lig. patellae fühlt man einen abgerundeten, querverlaufenden, gegen den Unterschenkel etwas aufgeworfenen Knochenrand, der dicht an den Rand des Femurgelenkendes stösst. Zwischen den beiden abgerundeten Knochenrändern ist so ein querer Spalt vorhanden, der Gelenkspalt, der namentlich bei Flexion stark klafft, so dass man die obere Fläche der Tibia theilweise fühlen kann, und der sich deshalb weit nach den Seiten hin verfolgen lässt. Hierbei zeigt sich auch, dass der die Gelenkfläche tragende Theil der Tibia sich ziemlich stark nach unten zu verjüngt. In der Mitte trägt die Gelenkfläche hinter dem Lig. patellae eine kleine Einbuchtung, in der das Ligament liegt. Etwas unterhalb dieser Bucht, da wo das Band sein Ende findet, erhebt sich der Knochen in der Mitte zu einem manchmal ziemlich stark prominirenden, von den Seiten ansteigenden Knochenvorsprung, der Tuberositas tibiae. In gerader Richtung unter dem äusseren Epicondylus sieht man unterhalb des Gelenkspaltes eine rundliche Hervorwölbung, die bei der Betastung sich als ein fester etwa kirschgrosser Knochen, das Köpfchen der Fibula, erweist. An dieses setzt sich von oben her ein rundlicher, fester, sehniger Strang, die Bicepssehne.

Auf der Hinterseite des Knies findet man bei Beugestellung eine flache Grube, die dadurch entsteht, dass die Kniegelenkenden des Femur ganz in die Tiefe d. h. nach vorn versenkt sind, so dass die ganze Ausgestaltung dieser Region abhängig ist von der Muskulatur. Von oben kommen die divergirenden Beuger des Oberschenkels als rundliche, dünne, prominirende Stränge und umfassen die vom unteren Ende des Oberschenkels nach abwärts verlaufenden Ursprungspartien der Wadenmuskulatur. Bei extremer Streckstellung des Beines jedoch ändert sich die Form der Kniekehlengegend. Man findet dann nämlich keine einfache Grube oder Bucht zwischen jenen eben erwähnten Muskelwülsten, sondern eine flache längliche Hervorwölbung, die von dem Divergenz-

winkel der Muskeln sich nach unten zur Wade erstreckt und so an den Rändern jener Muskeln zwei seichte schmale Furchen bildet. Dadurch, dass die Knochen bei Streckstellung stark nach hinten gedrängt werden, werden die Weichtheile, die bei Flexion in der Kniekehle verschwinden, nach hinten hervorgewölbt und bilden so jenen mittleren Wulst. Man kann also bei Streckstellung nicht von einer Kniekehle reden. Alle Weichtheile, namentlich die Muskeln liegen dem Knochen so fest an, dass das Fett, die Nerven und Gefässe zur Ausfüllung genügen; sobald aber Beugung eintritt und die hinteren Muskeln weiter vom Knochen sich entfernen, dann giebt es eine tiefe Höhlung. Diese Höhlung wird unten begrenzt durch die dicke mächtige Wade. In der Kniekehle fühlt man gewöhnlich nichts von den Knochen und dem Gelenk.

Bei Anspannung der Muskeln in Flexionsstellung des Beine sieht man und fühlt noch besser, dass die oberen Muskeln sich fast schon in der Mitte des Oberschenkels von einander trennen. Eine innere Portion, die aus zwei kräftigen Sehnen besteht, der oberflächlichen, langen, rundlichen Sehne des Semitendinosus und der dicht medial und lateral dahinter gelegenen breiten Sehne des M. semimembranosus, geht an dem medialen Rand der Wade vorbei zum Unterschenkel. Die beiden Sehnen des M. semitendinosus und des Semimembranosus kann man bis über die Mitte hinauf verfolgen. Medial und etwas nach vorn von ihnen liegt die gleichverlaufende Sehne des M. gracilis. Diese medialen Muskeln gehen in die Weichtheilpartie über, die sich seitlich hinten nach der Innenseite des Unterschenkels herumschlägt und mit dem Sartorius zusammen den Pes anserinus bildet. Der äusssere Bauch dagegen wird von dem Biceps gebildet, der mit starker Sehne seinen Ansatz am Fibulaköpfchen findet. Dabei bildet sich oberhalb und nach vorn von der Bicepssehne zwischen ihr und dem sehnigen Strang der Fascia lata eine tiefe Bucht.

Medial von der Bicepssehne fühlt man häufig noch einen Strang, der parallel mit ihr zum hinteren Rand des Fibulaköpfchen zieht, den N. peroneus.

Ebenso kann man in der Mitte der Kniekehle nahe der Haut einen längsverlaufenden Strang, den N. tibialis durchtasten, während man in der Tiefe noch ausser Fett Pulsation wahrnimmt, die von der Art. poplitea herrührt.

Am Unterschenkel sind die anatomischen Lageverhältnisse leicht zu konstatiren, entsprechend der Einfachheit der Anatomie

dieses Körpertheils. Auf der Vorderseite **des Unterschenkels** fühlt man dicht unter der Haut ungefähr in der Mitte die längs nach unten verlaufende, scharfe Tibiakante, an die sich die schräg nach innen zu abfallende, vordere Tibiafläche anschliesst. Neben der Tibiakante liegt lateral ein breiter, längs verlaufender Muskelwulst, der sich bei Anspannung der Unterschenkelmuskulatur in mehrere Partien trennt, die durch schmale, seichte Furchen geschieden sind. Der medialste dieser Wülste ist der M. tibialis antic., neben ihm nach aussen liegt der M. ext. dig. long. mit dem Peroneus tertius und lateral von diesem der M. peroneus long. mit dem Peroneus brevis. Von der Mitte des Unterschenkels an etwa schaltet sich zwischen Tibialis antic. und Flexor dig. long. noch ein schmaler Muskelwulst ein, der Flexor hall. long. An die mediale Tibiakante schliessen sich die Weichtheile der Hinterseite des Unterschenkels an, die Wade, die in der oberen Hälfte des Unterschenkels stark entwickelt ist, nach unten zu sehr an Umfang abnimmt und dadurch hauptsächlich hier die Verdünnung des Unterschenkels herbeiführt. Lässt man die Wadenmuskeln fest kontrahiren, z. B. durch Erheben auf die Zehen, dann markirt sich sehr deutlich etwa in der Mitte des Unterschenkels eine bogenförmige quere, schräg von aussen oben nach unten innen verlaufende Linie, die den mächtigen obern Muskelbauch des Gastroenemius nach unten zu abgrenzt. Meist zeigt diese Linie in der Mitte eine Einkerbung nach oben, die der Trennung der beiden Muskelbäuche des Gastroenemius entspricht. Dabei entsteht, bei derselben Bewegung, nach vorn und zu beiden Seiten von letzterem ein harter Muskelwulst, der nach unten zu ebenso wie der Gastroenemius in die derbe, nach der Ferse zu schmäler werdende und sich hinten an die Ferse ansetzende, stark vorspringende Achillessehne übergeht, der M. soleus. An der Aussenseite des Unterschenkels fühlt man im Anschluss an das Fibulaköpfchen undeutlich hinter der Muskulatur einen länglichen, schmalen, festen Widerstand, die Fibula.

Wir gelangen jetzt an die **Fussgelenkgegend** und den **Fuss.**

Gewöhnlich ist die Haut auf der Dorsalseite nicht besonders dick und leicht in Falten aufzuheben. Durch sie hindurch schimmert ein Netz von blauen Venen. Etwas tiefer unter der Haut liegen eine Anzahl Stränge, die namentlich durch Anspannung der Muskeln bei Dorsalflexion der Zehen und des Fusses stärker für Gesicht und Tastsinn hervortreten. Von der Mitte der vorderen Fussgelenksgegend an, etwas medialwärts davon sieht man einen derben, festen, geraden

Strang längs bis zur grossen Zehe verlaufen, die Sehne des M. ext. hall. longus. Medial liegt dieser Sehne ein derber, breiter, sehniger Strang an, der sich peripher vom Fussgelenk von ihr abtrennt und ziemlich steil schräg an der Innenseite des Fusses herabzieht, die Sehne des M. tibialis antic. Lateral von der Sehne des M. ext. hall. longus findet man ein Sehnenbündel, dessen einzelne Sehnen fächerförmig auseinandergehen und nach vorn bis auf die 2., 3., 4. und 5. Zehe zu verfolgen sind. Das sind die Sehnen des M. ext. digit. comm. Von diesem Bündel geht am meisten nach aussen noch eine platte, scharfrandige Sehne, die des Peroneus III, ungefähr an die Mitte des äusseren Fussrandes. Zwischen der Sehne des Extensor hall. longus und der ersten Sehne des Extensor dig. comm. fühlt man nicht selten etwa in der Gegend des Fussgelenkes Pulsation, die von der Art. dorsalis pedis herrührt.

Zu beiden Seiten jenes Sehnenbündels sieht man da, wo der Unterschenkel in den Fuss übergeht, in den schräg nach hinten abfallenden Weichtheilen je eine flache, seichte Bucht. Setzt man nun hier die Finger auf und tastet in die Tiefe, so fühlt man Knochen, und zwar auf beiden Seiten erst eine kurze Strecke einen querverlaufenden, dann schräg absteigenden Knochenrand, die vordere Tibiakante, an die sich aussen der vordere Theil der Fibula anschliesst. Beide gehen seitlich in je eine starke Prominenz über, die als die direkte Fortsetzung innen der Tibia, aussen der Fibula zu fühlen ist und den äusseren resp. inneren Knöchel bildet. Dicht unter der dünnen Haut liegt der breite Knochen, der sich nach unten zu zuspitzt. Der äussere reicht tiefer nach unten. Lässt man nun den Fuss bewegen, so nimmt man unter diesem Knochenrand einen Spalt wahr; man fühlt, wie sich bei starker Plantarflexion zwischen Sehnenbündel und den Knöcheln ein Knochen mit scharfen Rändern hervorwälzt, der Talus mit den Seitenkanten seiner Fussgelenkfläche; bei Dorsalflexion verschwindet er wieder. Ist ein Erguss im Fussgelenk vorhanden, so sieht und fühlt man hier statt jener Buchten zu beiden Seiten der Sehnen Hervorwölbungen, die Fluktuationsgefühl geben, die vorgebuchtete Gelenkkapsel.

Unterhalb der Malleolen kommt man beiderseits auf festen knöchernen Widerstand, den Calcaneus, und zwar fühlt man unter dem medialen einen querverlaufenden, schmalen Vorsprung, das Sustentaculum tali.

Auf der Rückseite sieht man die stark vorspringende Achillessehne, die sich etwas verbreitert an dem Calcaneus ansetzt. Zwischen

den Malleolen und der Achillessehne liegt je eine flache Bucht. Einzelheiten bemerkt man jedoch keine. Man fühlt, dass die Achillessehne oben am Fersenbein sich ansetzt, dass sie durch einen gewissen Zwischenraum von den Fussknochen getrennt ist, ohne jedoch noch mehr sagen zu können. Nur hinter dem äusseren Knöchel spannen sich nicht selten sehnige Stränge an, die von oben hinter und unter dem äusseren Knöchel herabkommen und schräg zum äusseren Fussrand ziehen, die Peronealsehnen.

Auf der Dorsalseite des Fusses kann man nun noch verschiedene Einzelheiten wahrnehmen. So zieht man bei starker Dorsalflexion des Fusses und der Zehen nach vorn von jener äusseren Bucht, die dem Fussgelenk entspricht, als ihre vordere Grenze eine umschriebene, elastisch-harte, flachgewölbte Partie, die sofort bei Nachlass der Anspannung wieder schlaff wird. Es ist der Bauch des M. ext. dig. brevis. Sonst fühlt man auf dem Fussrücken nichts weiter von Weichtheilen, die deutlich zu differenziren wären; jedoch kommt man überall auf knöchernen Widerstand, kann jedoch meist nur an einigen Stellen, am inneren und äusseren Fussrand Einzelheiten unterscheiden.

Tastet man den inneren Fussrand ab, so kommt man etwa einen Daumen breit vor dem vorderen Rand des Knöchels auf eine dicht unter der Haut liegende Knochenprominenz, die bei Füssen, deren Fussgewölbe gering ist, nahe dem Fussboden steht, das Os naviculare mit seiner Tuberosität. Dieser Punkt ist stets durchzufühlen. Man hat so einen guten Orientirungspunkt für die Bestimmung der Lage der Gelenke. Nach hinten von ihm, zwischen ihm und dem Knöchel findet man einen weniger deutlichen, tiefer gelegenen Knochen, der durch einen frontal stehenden Spalt von ihm getrennt ist, den Taluskopf. Lässt man nun den Finger weiter auf der Innenseite nach vorn gleiten, so gelangt man etwa 3 cm weit nach vorn vom Naviculare wieder auf einen deutlichen, kleinen, rundlichen Vorsprung, den man in direktem Zusammenhang mit dem an der medialen Seite deutlich durchzutastenden Metatarsus I. fühlt. Es ist die Basis des I. Metatarsus. Zwischen der Tuberositas ossis navicul. und der Basis des I. Metatarsus nimmt man weniger deutlich das etwa daumenbreite Os cuneif. I. wahr. Im weiteren Verfolg des Schaftes des I. Metatarsus kommt man vorn, da wo die grosse Zehe beginnt, wieder auf einen rundlichen Vorsprung, das Köpfchen des Metatarsus I. und davor auf die erste Phalanx der grossen Zehe.

Führt man auf der Aussenseite längs des äusseren Fussrandes den Finger nach vorn, indem man ihn fest eindrückt, so gelangt man im Verfolg des Calcaneus auf eine Einbuchtung, in der man nur Weichtheile fühlt, und dann weiter vorn auf einen deutlich hervorragenden, rundlichen Knochen, die Basis des V. Metatarsus. Den Schaft dieses Knochens kann man auch nach vorn verfolgen bis zu seinem Uebergang in das rundliche, etwas vorspringende Köpfchen, an das sich die kleine Zehe schliesst.

Wir haben so eine Anzahl Knochenpunkte festgestellt, die in der Praxis eine grosse Bedeutung erhalten dadurch, dass man mit Ihrer Hilfe die Lage der Gelenke am Fuss bestimmen kann, was für die verschiedenen Exartikulationen von Wichtigkeit ist. Die Basis des Metatarsus I. und die des V. Metatarsus giebt die Lage des Lisfranc'schen Gelenkes, die Tuberositas ossis navic. und die Basis des V. Metatarsus nimmt man zum Ausgangspunkt für die Bestimmung des Chopart'schen Gelenkes, das einen Daumenbreit hinter ersterer und dicht hinter letzterer liegt. Nach vorn bestimmt man auch mit Hilfe der Tuberositas ossis navic. das Gelenk zwischen Naviculare und Cuneiforme I. für die Bona'sche Operation, bei welcher vor dem Navicnlare und durch das Cuboides hindurch die Absetzung gemacht wird. Das Köpfchen des Metatarsus I. und V. wird benutzt für die Bestimmung der Lage der Metatarsophalangealgelenke.

Auf der Plantarseite des Fusses fühlt man unter normalen Verhältnissen ausser sehr derber Haut, dickem Fett und den Muskeln namentlich der Abduktoren an dem inneren und äusseren Fussrand, nichts als die rundlichen Köpfchen der Mittelfussknochen.

Nach vorn schliessen sich die Zehen an. An ihnen kann man Weichtheile und Knochen unterscheiden. Meist macht sich nur an der grossen Zehe die Streeksehne bemerklich, wenn man die Zehen dorsalflektiren lässt. Lässt man die Zehen in entgegengesetztem Sinne bewegen, also plantarflektiren, so biegen sich die Zehenglieder winkelig von einander ab; man fühlt dann die oberen Ränder der Köpfchen der Phalangen unter der Haut als querverlaufende, abgerundete Kanten und hat so die Lage der Interphalangealgelenke bestimmt.

Alphabetisches Sach-Register.

A.

Abscesse der Submaxillargegend 75.
Achselhöhle 136.
Adduktorenkanal 279.
After, künstlicher 227, 228.
Aneurysma cirsoides 3.
— der Art. hepat. 224.
— der Art. iliaca comm. 237.
Antrum mastoideum 55.
Aorta abdominalis 220, 244;
— descendens 120.
— Unterbindung 237.
Apertura nar. 34.
Arachnoidea spin. 100
Arcus aortae 86, 120.
Arcus art. plantaris 314.
— art. prof. man. 164.
— art. superf. 160.
— pubis 192.
Arteria alveolaris inf. 48, 50.
— angularis fac. 31.
— anonyma 85, 115; Theilung 85, Unterbindung 87.
— aorta 119.
— auricularis post. 1, 22.
— articularis genu 280, 286.
— axillaris 127.
— brachialis 136, 141; Unterbindung 137.
Arteria buccinatoria 50.
— carotis communis 80, 85.
— carotis ext. 46, 77, 80.
— carotis int. 1, 22, 43, 59, 77, 80; Unterbindung der Carotiden 81.
— cervicalis ascendens 83, 86.
— cervicalis superfic. 83, 86.
— ciliaris 30.
— circumflexa humeri ant. 129; post. 129, 130, 137.
— circumflexa ilei 185, 238, 267.
— circumflexa scapulae 130, 137.
— colica med. 224.
— coeliaca 224, 238.
— collat. uln. 119.
— ventriculi 222, 224, 238.
— coron. sin. 118, 224.
— cricoidea 82.
— cubitalis 147.
— dorsalis linguae 63.
— digitorum 161, 173.
— dorsalis pedis 304; auf dem Fussrücken 308; ramus perforans 314.
— dorsalis penis 201.
— epigastrica 111, 185, 189, 238, 267.
— femoralis 194, 266.
Arteria femoralis a. Oberschenkel 279; Unterbindung 279; im Adduktorenkanal 279.
— femoris prof. 267.
— frontalis 1, 11.
— gastro-duodenalis 224.
— gastro-epiploica 222, 224.
— glutaea inf. 270; Verletzung und Unterbindung 270.
— glutaea sup. 270; Verletzung und Unterbindung 270.
— hepatica 224, 238.
— hypogastrica 238, 243, 246.
— iliaca communis 238; Unterbindung 239.
— iliaca ext. 238, 244; Unterbindung 239.
— infraorbitalis 33, 38, 50.
— intercostalis 86, 111, 120.
— interossea 157.
— ischiadica 280.
— labialis 41.
— laryngea 83.
— lienalis 224, 225, 238.
— lingualis 63, 77; Unterbindung 78.
— mammaria int. 86, 111; Verletzung 111; Unterbindung 111.
— maxill. ext. 46, 75.

Arteria maxill. int. 46, 49.
— mediana 154.
— meningea media 5, 6, 7, 15, 22, 50; Hämatom der meningeamedia 7, 15; Unterbindung derselben 16, 17; Lage zum Ganglion Gasseri 23.
— mentalis 42, 48.
— mesenterica inf. 238.
— — sup. 228, 238.
— musculophrenica 111.
— obturatoria 189, 191, 244, 268.
— occipitalis 1, 13, 23, 24, 97.
— ophthalmica 11, 31.
— palat. ant. 58.
— palatina ascendens 59.
— pancreat. duoden 224.
— peronea 297; am Knöchel 301.
— plantaris lat. 312.
med. 312.
— poplitea 296, 386; Verhalten zur Gelenkkapsel 286.
— profunda brachii 141, 149.
— profunda femoris 267.
— profunda penis 194.
— pudenda comm. 204, 210, 270.
— pudenda ext. 267.
— pulmonalis 120.
— radialis 145, 154; an der Handwurzel 160, 164; auf dem Handrücken 170.
— ranina 63.
— renalis 233, 238.
— recurrens post. 149.
— recurrens rad. post. 149, 202.
— recurrens tib. antic. 291.
— sacralis media 208, 218, 239.
— spermatica 238, 248.
— sphenopalatina 34, 58.
— spinalis ant. 215; post. 214.
— subclavia 85, 93, 106, 122.
— sublingualis 63.
— subscapularis 133, 137.
Arteria superficialis colli 93.
— supraorbitalis 1, 11, 13.
— temporalis sup. 1, 13, 43, 46.
— — prof. 50.
— thoracico-acromialis 106, 122, 125.
— thoracica longa 106, 109, 136.
— thoracalis supr. 106, 127.
— thoracico-dorsalis 133, 137.
— thyreo-cervicalis 86.
— thyreoidea ima 83.
— thyreoidea inf. 83, 86; Unterbindung 90.
— thyreoidea sup. 82, 83; Unterbindung 89, 90.
— tibialis ant. 291. 296.
— tibialis post. 297; am Knöchel 299; auf der Fusssohle 312.
— transversa scapulae 86, 93, 131.
— transversa colli 95, 112.
— transversa faciei 46.
— truncus thyreo-cervic. 86.
— ulnaris 145; an der Handwurzel 153; Lage zum Lig. transvers. 154.
Arteria umbilicalis 179.
— uterina 248.
— vertebralis 83, 86, 97.
Articulatio talo-cruralis 304.
Atlas 99.
Augenhöhle, knöcherne 32.
Augenlider 29.

B.

Balanitis 201.
Bartholin'sche Drüse 210.
Bauchhöhle, Begrenzung 184, 213.
Bauchpunktion 185.
Becken, d. knöcherne 217.
Belocque'sche Röhre 34.
Blase beim Mann 239.
— b. Weib 210; Form 244; Lage 244; Dislokation durch Tumoren 241.
Blasen-Scheidenfisteln 211.
Blasen-Uterusfisteln 211.
Blasensteine beim Weib 211.
Bontonnière 206.
Bronchus 121.
Brüche 187—191.
Brücke 25.
Brustdrüse 105; Brustwarze 105; Brust-Abscesse, Geschwülste der Brustdrüse 105; Brustkorb 109; Lymphbahnen 105.
Bulbus 30.
— Lage in der Orbita 30.
— urethrae 204.
Bursa achillea 296.
Bursa anserina 282.
— infrapatellaris 272.
— mucosa hall. 310.
— olecrani 147.
— omentalis 222.
— pharyngea 65.
— praepatellaris 282.
— subbicipit genu 290.
— suberuralis 282.
— subdeltoidea 128, 129.
— subiliaca 275.
— subpatellaris 275, 276.
— mucosa subpoplitea 289.
— subtrochantrica 268.
— semimembranosa 289.

C.

Calcaneus 307, 398.
Canalis caroticus 54.
— n. facialis 55.
— inframaxillaris 52.
— infraorbitalis 33.
— intercostalis 111.
— obturat. 197.
Caput obstipum 79.
Cardia 221.
Carpal-Metacarpalgelenk 165.
Cartilago thyreoidea 82.
Caruncula lacrymalis 30.
— myrtiformis 209.
Cauda equina 215, 218.
Cavitas glen. 134.
Centralfurche, -windung 17, 19, 20.

Cephalhaematoma neonat. 3.
Cervix uteri 246.
Choanen 35, 37, 38, 65.
Chopart'sches Gelenk 309.
Cilien 29.
Clavicula 123.
— Akromialgelenk 124.
— Sternalgelenk 123.
Clitoris 209.
Colliculus seminalis 241.
Colon ascendens 226, 229.
— descendens 231.
— transversum 226, 230.
Condylus lat. fem. 285.
— med. femor. 285.
— tibiae 283.
Coecum 228.
Conjunctiva 30.
— bulbi 30.
Corpora cavernosa clitoridis 209.
— cavernosa penis 201, 204.
Corpus cavernosum urethrae 205, 210.
Cowper'sche Drüse 202.
Crista galli 6, 12.
— occipitalis int. 4, 24.
— ossis ilei 218.
Cristae sphenoidales 6.
Cuboides 309.
Cuneus 25.
Cyste des Samenstranges 203.

D.

Damm 203, 205.
Dammmuskeln b. Weib 212.
Dammriss 213.
Darmbeinschaufel 218, 271.
Darmfistel 231.
Dermoidcysten des Mundes 62.
Descensus testis 188.
Diaphragma urogenitale 205.
Diploe 5.
Divertieulum Nuckii 190.
Doppellippe 42.
Dornfortsatz 98.
Douglas'sche Falten 246.
Ductus choledochus 224.
— cysticus 224.
— ejaculatorius 241.
Ductus hepaticus 224.
— omphalo enteric. 187.
— Stenonianus 43, 57.
— submax. 60.
— thoraciens 86, 94, 114, 233.
Dünndarm freier Anfangstheil 226.
Duodenum 224.
Dura mater cerebri 4, 7, 12, 15.
— spinalis 100.

E.

Ektropium des Lides 29.
Ellbeuge 144.
Ellbogengelenk 149.
Drainirung 152.
Kapsel 149.
Luxation 152.
Eminenta cub. humeri 150.
— intercondylica tibiae 283.
— ileopectinea 274.
Emissarium mast. 5, 24.
Empyema thorae. 116.
Entropium der Lider 29.
Enucleatio bulbi 31.
Epicondylus humeri lat. 148.
— med. 148.
Epistropheus 99.
— dens 100.
Epoophoron 248.
Excavatio recto-uterina 245.
— recto-vesicalis 240.
— utero-vesicalis 245.

F.

Falx cerebri 8, 12.
Fascia buccopharyngea 59.
— coracoclavicularis 136.
— endothoracica 111.
— glutaea 268.
— iliaca 216.
— ileopectinea 194.
— interossea man. ant. 164.
— interossea post. 164.
— lata 193, 265, 276.
— lumbodorsalis 112, 213, 235.
Fascia palmaris 159.
— parotidea 42, 43.
— pectoralis 105, 124.
— penis 201.
— plantaris 310; bei Klumpfuss 310.
— superf. abd. 180.
— temporalis 14.
— transversa abd. 185, 197, 233, 235.
— umbilicalis 187.
Fascie des Handrückens 166.
Felsenbeinpyramide 6.
Femurkopf 278.
Fenestra ovalis 5. 6, 56.
Fibrocartilago basilaris 65.
Filum terminale 215.
Fimbria ovarica 248.
Fingerkontraktur (Dupuytren'sche) 159.
Fissura orbit. inf. 33, 49.
— orbit sup. 22, 31, 33.
— Sylvii 17, 21.
Flexura coli hepatica 226.
— coli lienalis 226, 229, 231.
— sigmoidea 231.
Fontanelle, kleine 24.
Foramen carot. 22.
— coecum 5, 7, 62.
— coecum linguae 62; Cysten desselben 62.
— hypoglossi 26.
— infraorbitale 38, 47.
— ischiadicum 270.
— jugulare 6, 26, 55.
— mentale 42.
— obturatorium 197, 268.
— occipitale 9, 24, 25.
— opticum 30, 31, 33.
— ovale 22, 52.
— supraorbitale 48.
— rotundum 22, 50.
— spinosum 15, 21.
— stylomastoid. 44, 55.
— Winslowii 222.
Fossa duodenojejunalis 226.
— glenoid. scapul. 128, 134.
— infraclavicularis 105, 125.
— infraspinata 130.
— infratemporalis 49, 50.
— intersigmoidea 232.

Fossa navicularis 201.
— olecrani 149.
— ovalis 195.
— sphenomaxillaris 33, 49.
— pterygomaxill. 48.
— pterygopalat. 48, 49.
— retromaxill. 43.
— subcoecalis 229.
— sigmoidea maj. 149.
— sigmoidea min. 149.
— supraclavicul. 94.
— supraspinata 124.
— supratrochlearis 149.
— Sylvii 21.
— temporalis 14.
Fussgelenkkapsel 301.
— vorn 307.
Fussgelenkpunktion 307.
Fussskelett 308.

G.

Galea 1, 3, 9, 14.
Gallenblase 221.
— Entzündung der 221.
Gallengangsteine 224.
Gallensteine 221.
Ganglien 171.
Ganglion Gasseri 23.
— -Resektion 23.
— spinale 215.
— N. sympath. supr. 81.
Gaumen, harter 34, 58.
— weicher 58.
Gaumensegel 59; Verwachsung 59.
Gehirn 8, 17.
Gehirncentren 19, 20, 21, 25.
Gehirnlappen: Occipital 25; Parietal 17, 25; Schläfen 19, 25; Stirn 17.
Gehörgang, knöcherner 9, 53, 54; knorpliger 53.
Gehörknöchelchen 56.
Gelenkfortsatz des Unterkiefers 29, 47.
Gelenkgrube d. 9.
Gelenkkapsel des Knies 276, 282, 283.
Geschlechtstheile, weibliche 208.
Gesichtsschädel 27.
Glabella 4, 11.
Gl. buccales 43.
Gl. ling. 8.
Glandula submaxillaris 60, 75; Ausführungsgang 60; Steine der 61.
— sublingualis 60.
Glans penis 201.
— clitoridis 203.
Grenzstrang des Sympathicus 237.
Grenzwall 65.
Grosshirn 7, 8.
— -ganglien 21.
— Occipitallappen 25.
— Parietallappen 17, 25.
— Schläfenlappen 19, 25; Stirnlappen 17.
Gyrus centralis ant. 17; post. 17; frontalis 17.

H.

Hals 74; vordere Partie 74; seitl. Partie 91; Fascie 74, 91.
Hamulus pterygormax 79.
Handgelenke 171.
— Bewegungen 172.
— Kapsel 171.
— Luxation 171.
Handwurzel 157, 165, 172.
Harnröhrenmündung beim Weib 202; beim Mann 241.
Harnröhre, männliche 205; weibliche 209.
Hernia ischiadica 271.
— obturat. 197.
Hernien der Linea alba 186.
Herz 117, 118; Herzbeutel 117, 118; Erguss im Herzbeutel 118; Eröffnung desselben 118.
Hiatus oesaphageus 221.
— sacralis 210.
Hinterhauptsbein 4.
Hinterhauptsloch 7, 9.
Hinterkopf 23.
Hinterwand des Rachens, knöcherne 67.
Hirnbasis 8, 17, 19.
Hirnhäute 7, 8; Dura 5, 15.
Hirnnerven 8, 25.
Hoden 202.
Hoden-Abscess 203.
Hodenexstirpation 203.
Hornhaut 30.
Hüftbein 211.
Hüftgelenk, Lage 267, 272, 275.
— -bewegungen 275.
— -kapsel 274.
— Eröffnung von vorn 268.
— -luxationen 275.
— Pfanne 272.
Hufeisenniere 231.
Humeroradialgelenk 147.
Humeroulnargelenk 147.
Humerus, coll. anat. 134 Kopf 135.
Hydrocele tun. vag. test. propr. 203.
Hymen 209.
Hypospadie 201.

I.

Incisura acetabuli 272; ischiadica 271; mastoidea 24; scapulae 131; supraorbitalis 10.
Infraorbitalrand 32.
Inscriptiones tend. muse. recti 185.
Insel 17, 20.
Intercarpalgelenk 172.
Interphalangealgelenk 174.
Isthmus faucium 64.
Jochbein 27.
Jochbogen 13, 27.
Jochfortsatz 9.

K.

Kardia 221.
Kehlkopf 80.
Keilbein 4, 309.

Keilbeinhöhle, Mündung in der Nase 37.
Kiefer, Unter- 9, 27; Kieferwinkel 28.
Kieferast, vertikaler 28, 47.
Kiefergelenk 47.
— ankylose 47.
— resektion 48.
Kieferluxatiou 47.
Kieferhöhle 40; Mündung in d. Nase 37; Sondirung 37; Drainirung 40; Geschwülste 40.
Kieferklemme 57.
Kleinhirn 7, 8, 25.
Klumpfuss 309.
Kniegelenkbewegungen 285.
Knickehle 286.
Kopfschwarte 3.
Kreuzbein 216, 217.
— Bildungsdefekt 217.
— -resektion 110, 217.
Kryptorchismus 196.

L.

Labrum cartilagineum der Hüftpfanne 272.
— glenoid. scap. 134.
Labyrinth 56.
Lacertus fibrosus 144.
Lacuna vasorum 194.
Lamina cribrosa oss. ethm. 35.
— cribrosa fasc. lat. 194.
— papyracea 33.
Leber 219; Verhältniss zur Lunge 221.
Leistenbruch, angeborener 182; erworbener 182.
Leistenbruch, direkter, innerer 192.
— Bruchsack 196.
— Verhältniss zur Art. epigastrica 191; Verhältniss zum Hoden 191.
— Erweiterung der Bruchpforte 192.
— Hernia interstitialis 192.
Leistenkanal 188.
Leistenring, subcutaner 188.
Leistenring, abdom. 189.
Lendengegend 265.
Ligamentum accessorium lat. 145.
— accessorium med. 149.
— acromio-clavicul. 124.
— annulare radii 150.
— orbiculare femoris 274.
— calc. cub. plant. 309, 314.
— calc. navic. plant. 308.
— carpi vol. commune 159.
— carpi dorsale commune 166.
— carpi prof. 164.
— carpi transversum 160.
— collat. rad. 149.
— — ulnar. 149.
— conoideum 82.
— coraco-acromiale 129.
— coraco-claviculare 124, 129.
— coraco-humerale 133.
— coronarium hepatis 219.
— costo-claviculare 124.
— crico-thyreoideum 82.
— cruciatum genu 283.
— — pedis 302.
— denticulatum 214.
— deltoideum 306.
— gastro-colicum 224.
— gastro lienale 226.
— Gimbernati 94, 196.
— hepato-colicum 226.
— hepato-duodenale 222.
— hepato-gastricum 220.
— hyo-thyreoideum 82, 83.
— ileofemorale 275.
— ileopectineum 193.
— infundibulo ovaricum 248.
— infundibulo pelvicum 248.
— inguinale 188.
— interclaviculare 124.
— interosseum cruris 284, 289.
— interossea dors. et vol. 172.
— interosseum fem. 276.
— intercruralia 214.
— interspinalia 213.
Ligamentum ischio-capsulare 274.
— laciniatum 312.
— long. genu lat. 282.
— long. genu med. 282.
— latum uteri 246.
— mucosum genu 284.
— nuchae 92, 96, 97, 98.
— ovarii 246.
— patellae 282.
— palpebrale int. 30.
— phrenico-colicum 231.
— phrenico-gastricum 221.
— phrenico lienale 226.
— popliteum obliquum 289.
— pterygomax. 79.
— pubofemorale 274.
— Poupartii 188, 265.
— rotundum 190, 248.
— sacrospinosum 271.
— suspensorium hepatis 219.
— supraspinal. 213.
— sacrotuberosum 213, 269.
— sternoclaviculare 124.
— teres femoris 273.
— hepatis 219.
— transversum scapulae 131.
— transversum cruris 302.
— transversum man. 159.
— talo-calc. ant. 307; interosseum 307.
— talo-calc. post. lat. 307.
— talo-calc. post. med. 307.
— talo-fibul. antic. 306.
— talo-fibul. post. 301.
— talo-tibiale post. 301.
— tibio-calc navic. 314.
— tibio-fibulare antic. 295.
— tibio-fibulare postic. 301.
Linea alba 185, 186.
— aspera 276.
— mylohyoidea 75.
— occip. int. 7.
— semicircul. 96.
— temporalis 14, 15.
Lippencarcinom 42.
Liquor cerebro-spinalis 8.
Lisfranc'sches Gelenk 310.
Lobus Spigelii 222.
Luftröhre 85, 113, 117: Luftröhrenschnitt 89.
Lumbalhernien 214.

Lunge 115.
Lungenwurzel 120.
Luxation der Finger 174.
Lymphdrüsen, axill., 96, 136.
— cervikale 81, 93, 95.
— cubitale 144.
— faciale 81.
— inguinale 260.
— mentale 42.
— occipitale 96.
— popliteale 288.
— rectale 208.
— tracheale 122.
— der Zunge 64.

M.

Magen 221.
Magendünndarmfistel 221, 228.
Magenerweiterung 218.
Magenfistel 221.
Malleolus later. 302, 306.
Mediastinum 115, 116.
Medulla oblongata 8, 25.
Membrana interossea 157.
Meniscus des Kniegelenks 284.
Mesenterium 228.
Metacarpo - phalangeal - Gelenk 174.
Metatarsi 309, 310.
Metatarso - phalangeal - Gelenke 310; Bewegungen 310.
Milz 225.
Milzabscesse 226.
Mohrenheim'sche Grube 106, 124.
Mundboden 60.
Mundhöhle 57, 58.
Muschelschwellung 37.
Muskelhernien 276.
Musculus abductor dig. V. ped. 312; man. 160.
— abductor hall. 312.
— abductor poll. br. 160.
— abductor poll. lg. 156; am Handrücken 151.
— adductor fem. brevis 277.
— adductor fem. long. 196, 277.
Musculus adductor fem. magn. 277.
— — — min. 277.
— adductor hall. 314.
— adductor poll. 160.
— anconaeus quartus 149, 156.
— int. 148.
— biceps brachii 128, 139.
— biceps femoris 280.
— biventer 44, 75.
— brachialis int. 139, 141, 144.
— brachioradialis 141, 144, 152.
— buccinator 40, 43, 79.
— bulbocavernosus 204.
— caninus 38.
— coccygens 208.
— constrictor cunui 212.
— constrictor pharyngis sup. 79.
— coracobrachialis 128, 139, 141.
— cremaster 189, 202.
— cruralis 277.
— cucullaris 91, 96, 130.
— deltoideus 124, 130.
— digastricus mandib. 75.
— ext. carpi rad. br. 156, 170; lg. 156, 170.
— ext. carpi uln. 156, 170.
— ext. dig. V. 156, 170.
— ext. dig. communis 156, 170.
— ext. digit. communis br. pedis 308.
— ext. digit. communis lg. pedis 290, 304.
— ext. hall. lg. 290, 302.
— ext. indic. pr. 156, 170.
— ext. poll. br. 156, 166.
— ext. poll. long 156, 170.
— flexor carpi radial. 144, 152, 159.
— flexor carpi ulnar 144, 154, 159.
— flexor dig. V. 160; br. pedis 312.
Musculus flexor hall. lg. 297, 301, 314; hall. br. 312.
— flexor poll. br. 160.
— flexor poll. lg. 155, 160, 161.
— flexor dig. man. comm. prof. 154, 155, 165.
— flexor dig. man. comm. sublimis 154, 160, 161.
— flexor dig. ped. comm. br. 312.
— flexor dig. ped. comm. lg. 298, 300, 314.
— frontalis 1, 3, 9, 28.
— gastrocnemius 286, 294.
— gemellus femoris 271.
— genioglossus 63, 77.
— geniohyoideus 77.
— glossopharyngeus 79.
— glutaeus max. 268.
— glutaeus med. 268.
— glutaeus min. 271.
— gracilis fem. 267.
— hyoglossus 63, 77.
— ileopsoas 193, 197, 215, 267.
— infraspinatus 112, 130, 134.
— intercostalis 110, 113.
— interosseus 164, 310, 315.
— interspinalis 97.
— ischiocavernosus 204, 209.
— ischiococcygeus 205, 208, 212.
— latissimus dorsi 112, 130.
— levator ani 205, 208, 212.
— levator costarum 113.
— levator palpebr. sup. 30.
— levator scap. 97.
— lingualis 63.
— longissim. capitis 24, 66, 97.
— longus capitis colli 81.
— lumbricales 161, 314.
— masseter 43.
— mentalis 42.
— multifidus 97.
— mylohyoideus 77.
— obliquus abdom. extern. 186.

Musculus obliquus abdom. int. 186.
— obliquus bulbi 31, 32.
— obliquus cap. 97.
— obturator. ext. 197, 268.
— obturator int. 197, 271.
— occipitalis 1, 3, 24.
— omohyoideus 80, 91, 94.
— opponens dig. V. 160, 312.
— opponens pollicis 160.
— orbicularis oculi 29.
— orbicularis oris 40, 41, 43.
— orbicularis orbitae 29.
— orbic palpebrae 29.
— palmaris br. 160.
— palmaris lg. 144, 154, 159.
— pectineus 197, 267, 277.
— pectoralis maj. 106, 124, 125.
— pectoralis min. 106, 125.
— peroneus br. 291, 292.
— peroneus lg. 291, 292, 304.
— peroneus III. 290, 304.
— plantaris 286, 294.
— popliteus 289, 297.
— pronator quadratus 155, 161.
— pronator teres 144, 152.
— pterygoideus ext. 47, 49.
— pterygoideus interior 47, 52.
— pyramidalis 240.
— pyriformis 244, 270,
— quadratus fem. 271.
— quadratus labii sup. 38, 40, 41.
— quadratus labii inf. 42.
— quadratus lumb. 206, 213, 233.
— quadriceps fem. 271, 281.
— rectus abdominis 186.
— rectus bulbi 31.
— rectus cap. ant. maj. min. 97.
— post. maj. 97.
— rectus cap. lat. 97.
— rectus femoris 267, 277.
Musculus rhomboideus sup., inf. 112.
— risorius 40, 41, 43.
— sacrospinalis 113, 213.
— sartorius 196, 266, 277.
— scalenus antic. 93.
— scalenus med. 95.
— semimembranosus 280, 286
— semispinalis 97, 113.
— semitendinosus 277, 280, 286.
— serratus anterior 107, 133.
— serratus postic. 112.
— solcus 294.
— sphincter ani ext. 205, 208, 212, 239.
— spinalis 113.
— splenius 24, 97, 112.
— sternocleidomastoideus 24, 79, 91.
— sternohyoideus 80.
— sternothyreoideus 82.
— styloglossus 63, 79.
— stylohyoideus 75.
— stylopharyngeus 79.
— subclavius 126.
— subcutaneus colli 74, 92.
— subscapularis 129, 133.
— supinator lg. 141, 144, 152; br. 155.
— supraspinatus 112, 130.
— temporalis 14, 15, 48.
— tensor fasciae lat. 267, 276.
— teres maj. 112, 130.
— teres min. 112, 130, 134.
— thyreohyoideus 83.
— tibialis antic. 290, 294.
— tibialis postic. 298, 300, 314.
— transversus abdominis 186.
— transversus linguae 63.
— transversus perinei prof. 205, 210, 212.
— transversus perinei superf. 205.
— trapezius 24, 112.
— triangularis lab. inf. 40, 42.
Musculus triangularis lab. sup. 40, 41.
— sterni 111.
— triceps brachii 139, 141, 147, 148.
— vastus fem. ext. 277.
— vastus fem. int. 277.
— zygomaticus 38.

N.

Nabel 186.
— -arterie 186.
— -brüche 187.
— -geschwülste 187.
— -veue 187.
Nacken 96.
Nase 33.
Nasenbeine, Frakturen 27, 35.
— -flügel 34.
— -gang 37.
— -gerüst 28.
— -muscheln 36.
— -höhle 34
— -polypen 37.
— -rachenfibroide 37, 66.
— -rachenraum, oberer Theil 34, 35, 65.
— -septum, Verbiegung 35.
— -wurzel 36.
Nebenhoden 202.
Nebenniere 234.
Nerven der Finger 173, 174.
Nervenwurzeln am Rückenmark 100, 214.
Nervus abduceus 22.
— accessorius 25, 80, 93.
— acusticus 6, 26.
— alveolaris inf. 48, 51, 52.
— — sup. 51.
— auricularis magnus 93.
— auriculo-temporalis 2, 11, 51.
— axillaris 127, 129, 130, 136, 141.
— buccinatorius 49.
— ciliaris 31.
— cruralis 266.
— cervicalis sup. 79, 93.
— cut. antibr. dorsal. 141.

Nervus cut. antibr. lat. 139, 152, 155, 159.
— cut. antibr. med. 138, 139, 142, 155, 159.
— cutaneus br. lat. 139, 144.
— — br. med. 127, 136, 138, 147.
— cut. ext u. radial. 139.
— — int. 134.
— — post. sup. 143.
— — inf. 143.
— cutan. fem. 276.
— cutan. fem. ant. 276.
— — med. 276.
— — post. 279.
— descendens hypoglossi 80.
— dorsalis penis 201.
— dorsalis scapulae 112.
— facialis 7, 26, 44.
— femoralis 193, 266.
— frontalis 2, 11, 32.
— glossopharyngeus 25, 64, 79.
— glutaeus sup. 270.
— hypoglossus 64, 77.
— infraorbitalis 82, 38, 39, 48.
— intercostalis 104, 107.
— intercostobrach. 136.
— ischiadicus 270, 280; Aufsuchung 270; Theilung 280.
— laryngeus sup. 83.
— lingualis 51, 52, 61, 64, 77.
— lumboinguinalis 276.
— mandibularis 51, 52.
— maxillaris inf. 47, 50, 51.
— — sup. 50.
— medianus 127, 136. 139, 154.
— mentalis 48, 57.
— musculocutaneus 127, 141.
— nasopalatinus 58.
— obturatorius 197, 268.
— occipitalis maj. 2, 24, 97.
— occipitalis min. 2. 93.
— oculomotorius 22.
— olfactorius 13, 34.
— opticus 22, 31.
— palat. 58.
— penis dorsalis 201.
— peroneus 280, 286.
Nervus peroneus prof. 291, 304, 308.
— — superfic. 290, 291, 302.
— phrenicus 83, 85, 93, 118.
— plantaris med. 312.
— — lat. 312.
— pudendus comm. 210, 270.
— radialis 136, 141, 143, 155, 157, 166.
— r. prof. 157.
— — superfic. 154.
— recurrens vagi 89.
— saphenus maj. 279, 290, 292.
— — min. 276.
— splanchnicus 122.
— subcutaneus mal. 27.
— subscapul. 137.
— spermaticus 202.
— supraorbitalis 2, 32.
— suprascapularis 133.
— supraclavicularis 93, 104, 123.
— supraspinatus 133.
— suralis 301, 302, 310.
— sympathicus 81, 123.
— temporalis d. u. orbit. 27.
— thoracicodorsalis 100.
— thorac. ant. 106.
— thoracicus longus 106, 109, 132.
— tibialis 280, 286, 296, 299.
— — am Knöchel 296, 297.
— — auf der Fusssohle 312.
— trigeminus 10, 22, 48, 49, 51, 52.
— trochlearis 22.
— ulnaris 127, 136, 139, 141, 155, 157, 164.
— — an der Handwurzel 159.
— — Lage z. Lig. transvers. 154.
— — in der Hohlhand 158.
— — r. dorsalis 166.
— vagus 25, 81, 85, 114, 122.
Niere 232; Lage der rechten 232; der linken 233.
— Lage, Blosslegung vom Rücken aus 234.
Niere, Abweichungen von der normalen Lage 235.
Nierenbecken 233, 235.
Nierenbeckensteine 235.

O.

Oberarm 138, 141.
Oberkiefer 27.
Oberschenkel 276, 279.
Obturat. Hernie 197; Bruchsack 198.
Oesophagus, Lage 88, 114, 121; Carcinom 89, Striktur 89.
Ohr, äusseres 52.
Ohrmuschel 52, 53.
Olekranon 149.
Omentum majus 226.
— minus 222.
Operculum 20.
Orbita 6, 29.
Os capitatum 171.
— ethmoidale 6.
— frontale 5, 15.
— lunatum 165, 171.
— multangulum 171.
— naviculare 171, 308, 309.
— occipitale 4, 6, 23.
— parietale 15.
— sphenoidale 6.
— temporale 6.
— triquitrum 165.
Ovarium 246.
Ovidukt 246.

P.

Pacchioni'sche Granulationen 4.
Pankreas 222.
Papillae circumvall. 62.
Paraphimose 201.
Parotis 43, 77; Ausführungsgang 46, Speichelfisteln 46; Operation der Parotisgeschwülste 46.
Pars nuda der Harnröhre 206.
— prostatica urethrae 207.
Patella, Lage 281.

Patellafrakturen 281.
Paukenhöhle 54; Eiterungen 55.
Penis 200.
— -amputation 201.
— -carcinom 201.
Peritoneum 185.
Perityphlitis 229.
Pes anserinus 282.
Pfortader 224.
Phalangen 310.
Pharynx 66; Mundhöhlentheil 67.
-dach 67.
— -höhle 64.
Pharynxtonsille 65.
Phimosis praeputii 193.
Pia mater cerebri 7, 8; spin. 100.
Planum popliteum 281.
Platysma myoides 74.
Pleura 91, 108; Kuppel 91, 96, 111; Lage zu den grossen Gefässen 90; diaphragmatica 115; mediastinalis 115; costalis 115.
Plexus brachialis 95, 106, 127.
— n. ischiadicus 243.
— ven. haemorrhoidalis 244.
— ven. post. med. obl. 214.
— ven. parotid. 44.
— pampinif. 202.
— ven. pterygoideus 30, 50.
— ven. spermat. int. 248.
— ven. uterinus 248.
— ven. vesicalis 244.
— ileocoecalis 229.
Plica transversalis recti 236.
Praecuneus 25.
Proc. alveolaris 57.
Proc. condyloideus 9, 54.
— coracoideus 124.
— coronoideus mandib. 14, 29, 47.
— coronoideus ulnae 144, 151.
— falciformis fasc. lat. 195.
— mastoid. 6, 9, 22, 23.
— orbitalis 33.
— pterygoid. 9.
— spinosus d. Lendengegend 213.
Proc. styloideus cap. 9, 44.
— styloid. ulnae 149, 157.
— styloideus radii 161.
— uncinatus 37.
— zygomat. 9.
— vaginalis peritonei 190.
— vermiformis 229.
Prostata 207.
— hypertrophie 207, 241.
Protuberantia occip. ext. 23, 25.
— occip. int. 5.
Psoasabscesse 216.
Pylorus des Magens 221.

R.

Radius 150, 151.
Radiusköpfchen 144, 145.
Radio-ulnar-Gelenk 171.
Ranula 62
Raphe scroti 202.
Rectalcarcinome, Nebenverletzung 243.
Rectum 208, 232, 239.
Rectumexstirpation 208.
Rectusscheide 185.
Retropharyngealraum 67, 89; Eiterung darin 67, 89.
Ringknorpel 82.
Rippen 109.
Rippenresektion 108, 112.
Rotula 147.
Rückenmark 8, 99, 109, 214.
Rückenmarkshäute 96, 214.
Rückenmarksstränge 215.

S.

Samenblase 207, 243.
Samenstrang 195, 202.
Scapula 112, 132; spina scapul. 130.
Schädelbasis 6, 9.
Schädeldach 2.
Schädelgewölbe 4.
Schädelgrube 6, 7,
Schädelgrund 4, 6, 8.
Schambein 199.
Schamberg 208.
Schamlippen, die grossen 209; die kleinen 209.
Schamspalte 209.
Scheide 209, 210.
Scheidengewölbe 211.
Scheitelbein 4.
Schenkelbruch 196.
— Bruchsack 196.
— Lage zur Art. epigastr. 196.
— Lage zur Art. obturat. 197.
— Lage zur V. femoralis 196.
— Erweiterungsschnitt bei Einklemmung 196.
Schenkelkanal 194, 195.
— Lage der grossen Gefässe 194.
Schenkelring 265.
Schenkelhals, Ansatz, Lage und Form 273.
Schenkelhalsfrakturen 275.
Schenkelschaft 274.
Schilddrüse 82, 88.
Schildknorpel 82.
Schläfe 4, 15.
Schläfenbein 4.
Schleimbeutel d. Hohlhand 161; des Schultergelenks 129.
— drüsen 42.
Schultergelenk, Bewegung 138; Kapsel 133, 134.
Scrotum 202.
Sectio alta 241.
Sehnenscheiden der Finger 173; auf d. Fussrücken 302.
Sehnenscheiden des Handrückens 170, 173.
— auf der Plantarseite des Fusses 312.
Seitenventrikel 13, 21.
Sella turcica 6.
Septum der Nasenhöhle 34.
— femorale 276, 291.
— intermusculare 141.
Sesambein des Daumens 161.
Siebbeinplatte 6, 34.
Siebbeinzellen 11.
Sinus prostaticus 241.
— tarsi 298.
Sinusthrombosen 7, 24.
Sinus venosus; cavernosus 22, 54.

Sinus longitudinalis sup. 5, 7, 12, 25.
— marginatus 7.
— petrosus inf. 7.
— petrosus sup. 7, 22.
— sphenoparietalis 7, 22.
— tarsi 309.
— transversus 5, 6, 7, 25, 26, 56.
— confluens sinum 25.
Sitzbein 199, 266.
Sklera 31.
Speiseröhre 121.
Spina ischii 271.
— ment. int. 77.
— occip. int. 6.
— post. inf. oss. ilei 271; sup. 271.
— scapulae 130.
Sternalgegend 109.
Sternum 109.
Steinextraktion 211.
Steinschnitt, vaginaler 204.
Steissbein 218; Luxation 218.
Stirnbein 4.
Stirnhöhle 5, 11.
— Mündung in der Nase 11, 36;
Sondirung 12, 37.
Stirnwindungen I 12, 13; II 12; III 13.
Subaraehnoidalraum cerebr. 8.
Sublingualgegend 61.
Sulcus centralis 17, 18, 19.
— intertubercularis 133.
— occipitalis 25.
— parietalis 18.
— Rolandi 18.
Submaxillardrüse 46, 75, 76; Ausführungsgang 46, 77.
Submaxillartasche 76.
Supraorbitalrand 32.
Sustentaculum tali 308.
Sutura coronaria 13, 15.
— frontalis 15.
— lambda 24.
— sagittalis 24.
— squamosa 15.
— spheno-parietalis 15.
Symphyse 199.
Synchondrosis sacroiliaca 18.

T.

Tabatière 170.
Tabula vitrea 5.
Talocalcaneusgelenk 301, 308; Erguss darin 301.
— Kapselverdickung 301.
— Bewegungen 301.
Talo-crural-Gelenk v. hinten 304; Erguss darin 301; Bewegungen 301.
Talus 304, 308.
Tarsaldrüsen 29.
Tarsalgelenke 309.
— Bewegungen 309.
Tarso-metatarsalgelenke 310.
Tarsus 29.
Tegmen tympani 55.
Tendo Achillis 299; Verhalten zu den Gefässen.
Teudovaginitis an der Hand, Sitz 164.
Tenon'sche Kapsel 31.
Tenotomie 296.
Tentorium 7, 8, 24.
Thorax 104.
Thoraxgegend, hintere 112; vordere 104; Formveränderung 110.
Thränendrüse 30.
— -bein 33.
Thränennasenkanal, Mündung in die Nase 30; Sondirung 30.
Thränenpunkt 30.
— -röhrchen 30.
— -sack 30.
Thymusdrüse 85, 116.
Tibiafibulargelenk 290; unteres 296.
Tonsille 43, 59; Lage zu den Gefässen 59; Vergrösserung 59.
Tonsillotomie 59; Blutung dabei 60.
Trachea 80, 82, 83, 120.
Tractus olf. 13.
Tragus 13.
Triangulum Petiti 214.
Tricepssehne 143.
Trigonum carot. 80.
Trigonum cervic. 91, 93.
— Lieutaudii 241, 246.
— submax. 75.
Trochanter maj. 267, 274.
— minor 274.
Trochlea 147.
Trommelfell 54; Paracentese 56.
Truncus lymphat. commun. 94.
— lymphat. jug. 96.
Tuba Eustachii 55, 56, 65; Mündung 54, 65; Sondirung 56.
— ovarii 246.
Tuber frontale 4, 11.
— ischii 266.
Tubereulum articulare 47.
— humeri maj. 130.
— scaleni 93.
— infraglenoid scap. 137.
— pharyngis 66.
— trochleare 32.
Tunica dartos 202.
— test. vag. propr. 202.

U.

Ulna 157.
Unterkiefer 227.
— -kanal 48.
— -gelenkfortsatz 47.
Unterschenkel 290, 291.
Untersehenkelfrakturen 299.
Uraehus 179.
Uranoplastik 58.
Ureter 233. 234.
— Lage des peripheren Endes zu Blase und Mastdarm 207.
— -Mündung 241.
Ureteren, Verlauf 247.
Uterus 211, 245; Lage 241.
— Vaginalportion 203.

V.

Vagina muc. intertub. 133, 135.
Varicen d. Unterschenkels 290.

Varicen der V. saphena magna 276.
Varicocele 203, 238.
Vas deferens 202; Verlauf 243.
Vena anonyma 83, 85, 86. 87, 118.
— angularis fac. 30.
— auricularis post. 22.
— axillaris 127, 131.
— azygos 122.
— basilica 138, 152.
— cava inf. 114, 237.
— cava sup. 118.
— cephalica 106, 124, 138, 152.
— coeliaca med. 224.
— circumflexa ilei 186.
— coronaria ventric. 222.
— diploica 5.
— dorsalis penis 201.
— epigastrica 186.
— facialis ant. 75, 80.
— facialis post. 1, 13, 45.
— femoralis 194, 266, 279; am Oberschenkel 279; im Adduktorenkanal 279.
— frontalis 1, 10.
— hemiazygos 122.
— gastro-epiploica 222.
— epigastrica 185.
— iliaca communis 238.
— iliaca ext. 238.
— iliaca int. 238.
Vena jugularis ext. 1, 79, 93.
— jugularis int. 25, 43, 75, 77, 80, 88, 93.
— lienalis 224, 225.
— lingualis 64, 78.
— mammaria int. 111.
— mediana basil. 144, 152.
— mediana cephal. 144, 152.
— mesenterica inferior 224, 228.
— — sup. 224, 228.
— occipitalis 2, 8, 23.
— ophthalmica 22, 31.
— poplitea 286.
— penis dors. 201.
— portarum 224, 234.
— renalis 233, 238.
— saphena magna 195, 265, 276, 290, 292; am Schenkelring 188; am Oberschenkel 271; am Fuss 302.
— saphena parva 292, 302.
— spermatica int. 202, 238, 248.
— spinalis med. post. 214.
— subclavia 93, 106.
— subscapularis 132.
— thyreoidea ima 83.
— thyreoidea sup. 83.
— umbilicalis 186.
Ventrikel IV. 25.
Vinculum tendinum 173.
Vomer 35.
Vorderarmfraktur 157.

W.

Wanderniere 235.
Wangendrüsen 43.
Wangenfettpfropf 49, 50.
Wangengegend 43.
Wirbelabscesse, Lage z. Lig. Poupart 193.
Wirbelbogen 99, 113, 207.
Wirbelkanal 99, 100, 215.
Wirbelgelenke 209.
— -Körper 100.
Wirbelsäule 213.
— Bewegungen 216.
— Krümmungen 216.
— Kyphose 216.
— Skoliose 210.

Z.

Zähne 57; Ausziehen 58; Zange 58.
Zäpfchen 59.
Zehen 315.
Zunge 62; Bändchen 62; Bein 74; Blutung 63; Drüsen 64; Muskeln 63; Lymphbahnen 64; Venen 64; Wurzel 63; Zurücksinken d. Z. in d. Narkose 63.
Zwerchfell 113, 114.

WELLCOME LIBRARY INSTITUTE